



**DISCIPLINA:**

**ABORDAGEM EM**

**NEUROANATOMIA**

**FUNCIONAL**

# Sumário

<b>Capítulo 1</b>	Alguns Aspectos da Filogênese do Sistema Nervoso.....	1
<b>Capítulo 2</b>	Embriologia, Divisões e Organização Geral do Sistema Nervoso .....	7
<b>Capítulo 3</b>	Tecido Nervoso.....	19
<b>Capítulo 4</b>	Anatomia Macroscópica da Medula Espinhal e seus Envoltórios .....	37
<b>Capítulo 5</b>	Anatomia Macroscópica do Tronco Encefálico e do Cerebelo .....	45
<b>Capítulo 6</b>	Anatomia Macroscópica do Diencefalo.....	53
<b>Capítulo 7</b>	Anatomia Macroscópica do Telencefalo.....	57
<b>Capítulo 8</b>	Meninges – Liquor .....	71
<b>Capítulo 9</b>	Vascularização do Sistema Nervoso Central e Barreiras Encefálicas.....	83
<b>Capítulo 10</b>	Nervos em Geral – Terminações Nervosas – Nervos Espinhais.....	95
<b>Capítulo 11</b>	Nervos Cranianos .....	113
<b>Capítulo 12</b>	Sistema Nervoso Autônomo: Aspectos Gerais .....	123
<b>Capítulo 13</b>	Sistema Nervoso Autônomo: Anatomia do Simpático, Parassimpático e dos Plexos Viscerais.....	131
<b>Capítulo 14</b>	Estrutura da Medula Espinhal.....	143
<b>Capítulo 15</b>	Estrutura do Bulbo.....	155
<b>Capítulo 16</b>	Estrutura da Ponte.....	163
<b>Capítulo 17</b>	Estrutura do Mesencefalo.....	169



<b>Capítulo 18</b>	Núcleos dos Nervos Cranianos – Alguns Reflexos Integrados no Tronco Encefálico.....	175
<b>Capítulo 19</b>	Considerações Anatomoclínicas sobre a Medula e o Tronco Encefálico.....	185
<b>Capítulo 20</b>	Formação Reticular. Sistemas Modulatórios de Projeção Difusa.....	195
<b>Capítulo 21</b>	Estrutura e Funções do Cerebelo.....	205
<b>Capítulo 22</b>	Estrutura e Funções do Hipotálamo.....	217
<b>Capítulo 23</b>	Estrutura e Funções do Tálamo, Subtálamo e Epitálamo.....	227
<b>Capítulo 24</b>	Estrutura e Funções dos Núcleos da Base.....	235
<b>Capítulo 25</b>	Estrutura da Substância Branca e do Córtex Cerebral.....	241
<b>Capítulo 26</b>	Anatomia.Funcional do Córtex Cerebral.....	249
<b>Capítulo 27</b>	Áreas Encefálicas Relacionadas com as Emoções. Sistema Límbico.....	261
<b>Capítulo 28</b>	Áreas Encefálicas Relacionadas com a Memória.....	269
<b>Capítulo 29</b>	Grandes Vias Aferentes.....	275
<b>Capítulo 30</b>	Grandes Vias Eferentes.....	297
<b>Capítulo 31</b>	Neuroimagem.....	307
<b>Capítulo 32</b>	Atlas de Secções de Cérebro.....	313
	Relação dos Livros Utilizados.....	325
	Índice Remissivo.....	327

# Alguns Aspectos da Filogênese do Sistema Nervoso

## 1.0 FILOGÊNESE DO SISTEMA NERVOSO — ORIGEM DE ALGUNS REFLEXOS

Os seres vivos, mesmo os mais primitivos, devem continuamente se ajustar ao meio ambiente para sobreviver. Para isso, três propriedades do protoplasma são especialmente importantes: *irritabilidade*, *condutibilidade* e *contratilidade*. A irritabilidade, ou propriedade de ser sensível a um estímulo, permite a uma célula detectar as modificações do meio ambiente. Sabemos que uma célula é sensível a um estímulo quando ela reage a ele, por exemplo, dando origem a um impulso que é conduzido através do protoplasma (condutibilidade), determinando uma resposta em outra parte da célula. Esta resposta pode se manifestar por um encurtamento da célula (contratilidade), visando fugir de um estímulo nocivo. Um organismo unicelular, como a ameba, apresenta todas as propriedades do protoplasma, inclusive as três propriedades acima mencionadas. Assim, quando tocamos uma ameba com a agulha de um micromanipulador, vemos que lentamente ela se afasta do ponto onde foi tocada. Ela é sensível e conduz informações sobre o estímulo a outras partes da célula, determinando retração de um lado e emissão de pseudópodes do outro. Tendo todas as propriedades do protoplasma, uma célula como a ameba não se especializou em nenhuma delas e suas reações são muito rudimentares. Em seres um pouco mais complicados como as esponjas (filo *Porifera*), vamos encontrar células em que uma parte do citoplasma se especializou para a contração e outra, situada na superfície, desenvolveu as propriedades da

irritabilidade e da condutibilidade (Figura 1.1). Estas células musculares primitivas são encontradas no epitélio que reveste os orifícios que permitem a penetração da água no interior das esponjas. Substâncias irritantes colocadas na água são detectadas por estas células, que se contraem, fechando os orifícios.

Com o aparecimento de metazoários mais complicados, as células musculares passaram a ocupar posição mais interna, perdendo o contato direto com o meio externo. Surgiram, então, na superfície, células que se diferenciam para receber os estímulos do meio ambiente, transmitindo-os às células musculares subjacentes. Estas células especializadas em irritabilidade (ou excitabilidade) e condutibilidade foram os primeiros *neurônios*, que provavelmente surgiram nos celenterados. Assim, no tentáculo de uma anêmona do mar (Figura 1.2), existem células nervosas unipolares, ou seja, com um só prolongamento denominado axônio, o qual faz contato com células musculares situadas mais internamente. Na extremidade destas células nervosas loca-

Célula muscular primitiva

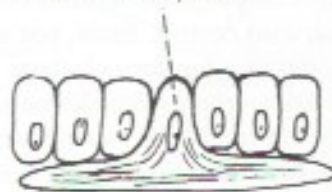
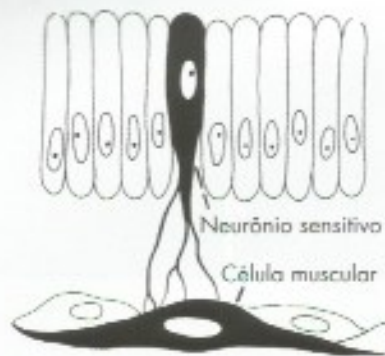
FIGURA 1.1 Célula muscular primitiva de uma esponja.

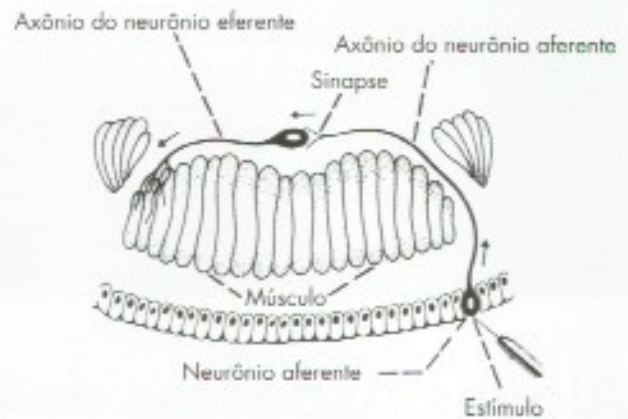




**FIGURA 1.2** Esquema de um dispositivo neuromuscular no tentáculo de um celenterrado.

lizadas na superfície, desenvolveu-se uma formação especial denominada *receptor*. O receptor transforma vários tipos de estímulos físicos ou químicos em impulsos nervosos, que podem, então, ser transmitidos ao *efetuador*: músculo ou glândula.

No decorrer da evolução, apareceram receptores muito complexos para os estímulos mais variados. O dispositivo neuromuscular do tentáculo da anêmona do mar permite respostas apenas locais, no caso, relacionadas com deslocamento de partículas de alimento em direção à boca do animal. Em outras partes do corpo dos celenterados, existe uma rede de fibras nervosas, formadas sobretudo por ramificações dos neurônios da superfície, permitindo difusão dos impulsos nervosos em várias direções. Este tipo de sistema nervoso difuso foi substituído nos platelmintos e anelídeos por um sistema nervoso mais avançado, no qual os elementos nervosos tendem a se agrupar em um *sistema nervoso central* (centralização do sistema nervoso). Nos anelídeos, como a minhoca, o sistema nervoso é segmentado, sendo formado por um par de gânglios cerebroides e uma série de gânglios unidos por uma corda ventral, correspondendo aos segmentos do animal. O estudo do arranjo dos neurônios em um destes segmentos mostra dispositivos nervosos bem mais complexos do que os já estudados nos celenterados. No epitélio da superfície do animal, há neurônios que, por meio de seu axônio, estão ligados a outros neurônios cujos corpos encontram-se em um gânglio do sistema nervoso central. Estes, por sua vez, possuem um axônio que faz conexão com os músculos (**Figura 1.3**). Os neurônios situados na superfície são especializados em receber os estímulos e conduzir os impulsos ao sistema nervoso central. Por isto são denominados *neurônios sensitivos* ou *neurônios aferentes*. Os neurônios situados no gânglio e especializados na condução do impulso do sistema nervoso central



**FIGURA 1.3** Esquema de um arco reflexo simples em um segmento de anelídeo.

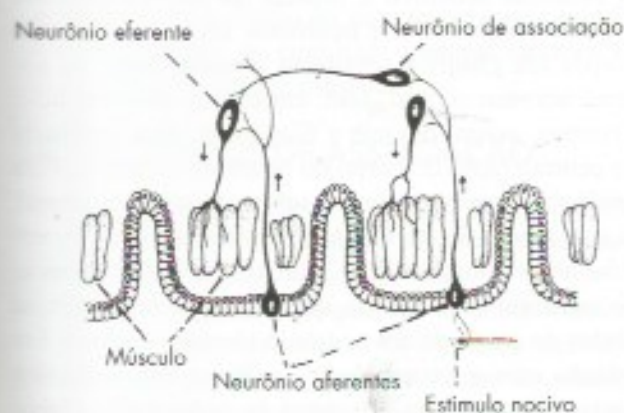
até o efetuator, no caso, o músculo, denominam-se *neurônios motores* ou *eferentes*.

Os termos aferente e eferente, que aparecem pela primeira vez, serão largamente usados e devem, pois, ser conceituados. São aferentes os neurônios, fibras ou feixes de fibras que trazem impulsos a uma determinada área do sistema nervoso, e eferentes os que levam impulsos desta área. Portanto, aferente se refere ao que entra, e eferente ao que sai de uma determinada área do sistema nervoso. Assim, neurônios, cujos corpos estão no cérebro e terminam no cerebelo, são eferentes do cérebro e aferentes ao cerebelo. Deve-se, pois, sempre especificar o órgão ou a área do sistema nervoso em relação à qual os termos são empregados. Quando isto não é feito, entende-se que os termos foram empregados em relação ao sistema nervoso central, como nos dois neurônios da minhoca acima descritos.

A conexão do neurônio sensitivo com o neurônio motor, no exemplo acima, se faz através de uma *sinapse* localizada no gânglio. Temos, assim, em um segmento de minhoca, os elementos básicos de um *arco reflexo simples*, ou seja, um neurônio aferente com seu receptor, um centro, no caso o gânglio, onde ocorre a sinapse, e um neurônio eferente que se liga ao efetuator, no caso os músculos. Tal dispositivo permite à minhoca contrair a musculatura do segmento por estímulo no próprio segmento, o que pode ser útil para evitar determinados estímulos nocivos. Este *arco reflexo* é *intrassegmentar*, visto que a conexão entre o neurônio aferente e o eferente envolve apenas um segmento. Devemos considerar, entretanto, que a minhoca é um animal segmentado e que, às vezes, para que ela possa evitar um estímulo nocivo aplicado em um segmento, pode ser necessário que a resposta se faça em outros segmentos. Existe, pois, no sistema nervoso deste animal, um terceiro tipo de neurônio, denominado neurônio *de*



associação (ou *intermuncial*), que faz a associação de um segmento com outro, conforme indicado na **Figura 1.4**. Assim, o estímulo aplicado em um segmento dá origem a um impulso, que é conduzido pelo neurônio sensitivo ao centro (gânglio). O axônio deste neurônio faz sinapse com o neurônio de associação, também localizado no gânglio cujo axônio, passando pela corda ventral do animal, estabelece sinapse com o neurônio motor do segmento vizinho. Deste modo, o estímulo se inicia em um segmento e a resposta se faz em outro. Temos um *arco reflexo intersegmentar*; pois envolve mais de um segmento e é um pouco mais complicado que o anterior, uma vez que envolve duas sinapses e três neurônios, sensitivo, motor e de associação. A cor-

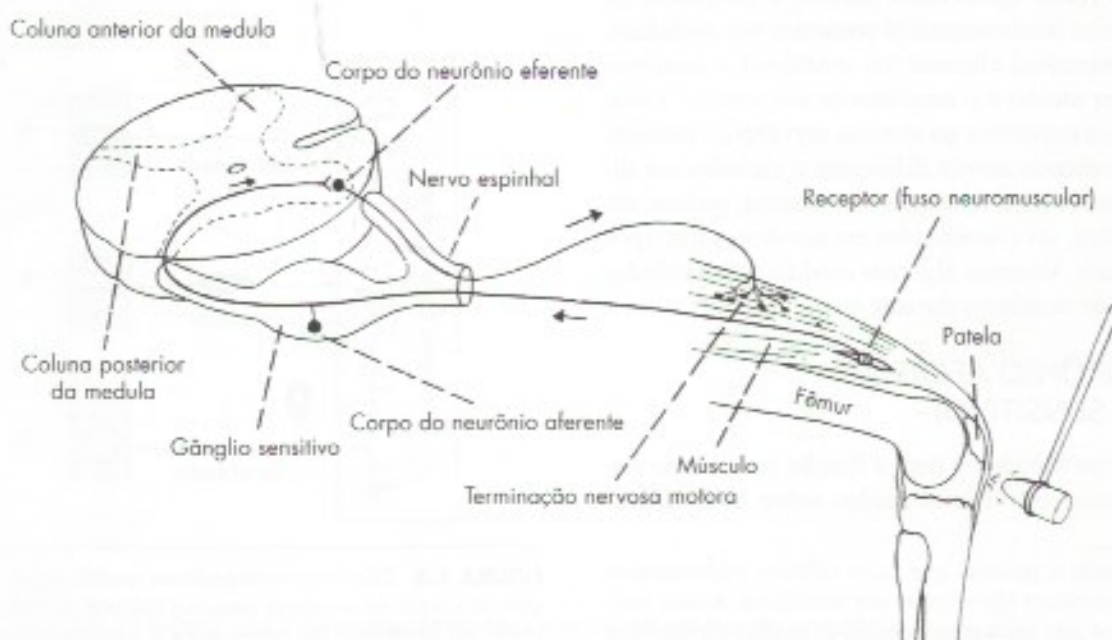


**FIGURA 1.4** Esquema de parte de um animal segmentado, mostrando um arco reflexo intersegmentar.

da ventral de um anelídeo é percorrida por grande número de axônios de neurônios de associação que ligam segmentos do animal, por vezes distantes.

## 2.0 ALGUNS REFLEXOS DA MEDULA ESPINHAL DOS VERTEBRADOS

O conhecimento das conexões dos neurônios no sistema nervoso da minhoca nos permite entender algumas das conexões da medula espinhal dos vertebrados, inclusive do homem. Também aí vamos encontrar arcos reflexos simples, semelhantes aos que vimos na minhoca. Temos um exemplo no reflexo patelar (**Figura 1.5**), frequentemente testado pelos neurologistas. Quando o neurologista bate com seu martelo no joelho de um paciente, a perna se projeta para frente. O martelo produz estiramento do tendão que acaba por estimular receptores no músculo quadríceps, dando origem a impulsos nervosos que seguem pelo neurônio sensitivo. O prolongamento central destes neurônios penetra na medula e termina fazendo sinapse com neurônios motores aí situados. O impulso sai pelo axônio do neurônio motor e volta ao membro inferior, onde estimula as fibras do músculo quadríceps, fazendo com que a perna se projete para frente. Na medula espinhal dos vertebrados existe uma segmentação, embora não tão nítida como na corda ventral dos anelídeos. Esta segmentação é evidenciada pela conexão dos vários pares de nervos espinais. Existem reflexos na medula dos vertebrados nos quais a parte aferente do arco reflexo se liga à



**FIGURA 1.5** Esquema de um arco reflexo simples no homem: reflexo patelar.



parte eferente no mesmo segmento ou em segmentos adjacentes.<sup>1</sup> Estes reflexos são considerados intrasegmentares, sendo um exemplo o reflexo patelar. Entretanto, grande número de reflexos medulares são intersegmentares, ou seja, o impulso aferente chega à medula em um segmento e a resposta eferente se origina em segmentos às vezes muito distantes, localizados acima ou abaixo. Na composição destes arcos reflexos há neurônios de associação que, na minhoca, associam níveis diferentes dentro do sistema nervoso. Um exemplo clássico de reflexo intersegmentar é o chamado "reflexo de coçar" do cão. Em um cão previamente submetido a uma secção da medula cervical para se eliminar a interferência do encéfalo, estimulasse a pele da parte dorsal do tórax puxando-se ligeiramente um pelo. Observa-se que a pata posterior do mesmo lado inicia uma série de movimentos rítmicos semelhantes aos que o animal executa quando coça, por exemplo, o local onde é picado por uma pulga. Sabe-se que este arco reflexo envolve os seguintes elementos: a) neurônios sensitivos ligando a pele ao segmento correspondente da parte torácica da medula espinal; b) neurônios de associação com um longo axônio descendente ligando esta parte da medula espinal aos segmentos que dão origem aos nervos para a pata posterior; c) neurônios motores para os músculos da pata posterior.

### 3.0 EVOLUÇÃO DOS TRÊS NEURÔNIOS FUNDAMENTAIS DO SISTEMA NERVOSO

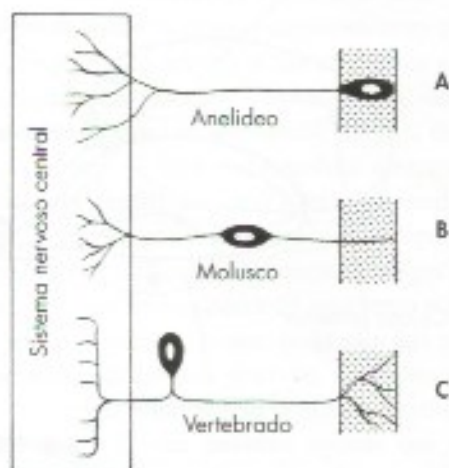
Vimos como apareceram durante a filogênese os três neurônios fundamentais já presentes nos anelídeos, ou seja, o neurônio aferente (ou sensitivo), o neurônio eferente (ou motor) e o neurônio de associação. Todos os neurônios existentes no sistema nervoso do homem, embora recebendo nomes diferentes e variados em diferentes setores do sistema nervoso central, podem, em última análise, ser classificados em um destes três tipos fundamentais. Vejamos algumas modificações sofridas por estes três neurônios durante a evolução.

#### 3.1 NEURÔNIO AFERENTE (OU SENSITIVO)

Surgiu na filogênese com a função de levar ao sistema nervoso central informações sobre as modifica-

ções ocorridas no meio externo, estando inicialmente em relação com a superfície do animal. O aparecimento de metazoários mais complexos, com várias camadas celulares, trouxe como consequência a formação de um *meio interno*. Em virtude disso, alguns neurônios aferentes passaram a levar ao sistema nervoso informações sobre as modificações deste meio interno.

Muito interessantes foram as mudanças na posição do corpo do neurônio sensitivo ocorridas durante a evolução (Figura 1.6). Em alguns anelídeos, este corpo está localizado no epitélio de revestimento, portanto, em contato com o meio externo, e o neurônio sensitivo é unipolar. Nos moluscos, existem neurônios sensitivos cujos corpos estão situados no interior do animal, mantendo um prolongamento na superfície. O neurônio sensitivo é bipolar. Já nos vertebrados, a quase totalidade dos neurônios aferentes tem seus corpos em gânglios sensitivos situados junto ao sistema nervoso central, sem, entretanto, penetrar nele. Tivemos, assim, durante a filogênese, uma tendência de centralização do corpo do neurônio sensitivo. Esta tendência provavelmente resultou da seleção natural, já que a posição do corpo de um neurônio na superfície não é vantajosa. Ele fica mais sujeito a lesões e, ao contrário dos axônios, que podem se regenerar, as lesões do corpo de um neurônio são irreversíveis. Em relação com a extremidade periférica dos neurônios sensitivos, surgiram estruturas às vezes muito elaboradas, os receptores, capazes de transformar os vários tipos de estímulos físicos ou químicos em impulsos nervosos, os quais são conduzidos ao sistema nervoso central pelo neurônio sensitivo.



**FIGURA 1.6** Esquema mostrando as modificações na posição do corpo do neurônio sensitivo durante a evolução: (A) corpo na superfície; (B) corpo entre a superfície e o sistema nervoso central; (C) corpo próximo ao sistema nervoso central.

<sup>1</sup> Na realidade é possível que arcos reflexos rigorosamente intrasegmentares não existam nos mamíferos. Assim, verificou-se no gato que a menor porção de medula espinal que se pode isolar, mantendo-se sua atividade reflexa, contém dois ou três segmentos.



### 3.2 NEURÔNIO EFERENTE (OU MOTOR)

A função do neurônio eferente ou motor é conduzir o impulso nervoso ao órgão efetuator que, nos mamíferos, é um músculo ou uma glândula. O impulso eferente determina, assim, uma contração ou uma secreção. O corpo do neurônio eferente surgiu dentro do sistema nervoso central e a maioria deles permaneceu nesta posição durante toda a evolução. Contudo, os neurônios eferentes que inervam os músculos lisos, músculos cardíacos ou glândulas têm seus corpos fora do sistema nervoso central, em estruturas que são os gânglios viscerais. Estes neurônios pertencem ao sistema nervoso autônomo e serão estudados com o nome de neurônios pós-ganglionares. Já os neurônios eferentes, que inervam músculos estriados esqueléticos, têm seu corpo sempre dentro do sistema nervoso central e são, por exemplo, os neurônios motores situados na parte anterior da medula espinhal.

### 3.3 NEURÔNIOS DE ASSOCIAÇÃO

O aparecimento dos neurônios de associação trouxe considerável aumento do número de sinapses, aumentando a complexidade do sistema nervoso e permitindo a realização de padrões de comportamento cada vez mais elaborados. O corpo do neurônio de associação permaneceu sempre dentro do sistema nervoso central e seu número aumentou muito durante a evolução. Este aumento foi maior na extre-

midade anterior dos animais. A extremidade anterior de uma minhoca, ou mesmo de animais mais evoluídos, é aquela que primeiro entra em contato com as mudanças do ambiente, quando o animal se desloca.<sup>2</sup> Esta extremidade se especializou para exploração do ambiente e alimentação, desenvolvendo um aparelho bucal e órgãos de sentido mais complexos, como olhos, ouvidos, antenas etc. Paralelamente houve, nesta extremidade, uma concentração de neurônios de associação, dando origem aos inúmeros tipos de gânglios cerebroides dos invertebrados ou ao encéfalo dos vertebrados. O encéfalo aumentou consideravelmente durante a filogênese dos vertebrados (*encefalização*), atingindo o máximo de desenvolvimento no encéfalo humano. Os neurônios de associação constituem a grande maioria dos neurônios existentes no sistema nervoso central dos vertebrados, e recebem vários nomes. Alguns têm axônios longos e fazem conexões com neurônios situados em áreas distantes. Outros possuem axônios curtos e ligam-se apenas com neurônios vizinhos. Estes são chamados neurônios *internunciais* ou *interneurônios*. Em relação com os neurônios de associação localizados no encéfalo, surgiram as funções psíquicas superiores. Chegamos, assim, ao ápice da evolução do sistema nervoso, que é o cérebro do homem, com cerca de 86 bilhões de neurônios,<sup>3</sup> e a estrutura mais complexa do universo biológico conhecido. Entre o sistema nervoso da esponja e o do homem decorreram 600 milhões de anos.

<sup>2</sup> A única exceção é o homem, que é rigorosamente bípede e tem o corpo em posição vertical.

<sup>3</sup> Baseado em Herculano-Houzel, 5: - 2009 - The human brain in numbers: a linearly scaled-up primate brain. *Human Neuroscience* 3(31): 1-11



# Embriologia, Divisões e Organização Geral do Sistema Nervoso

## A – EMBRIOLOGIA

### 1.0 INTRODUÇÃO

O estudo do desenvolvimento embrionário (organogênese) do sistema nervoso é importante, uma vez que permite entender muitos aspectos de sua anatomia. Diversos termos largamente usados para denominar partes do encéfalo do adulto baseiam-se na embriologia. No estudo da embriologia do sistema nervoso, trataremos sobretudo daqueles aspectos que interessam à compreensão da disposição anatômica do sistema nervoso do adulto e das malformações que podem ocorrer em recém-nascidos.

### 2.0 DESENVOLVIMENTO DO SISTEMA NERVOSO

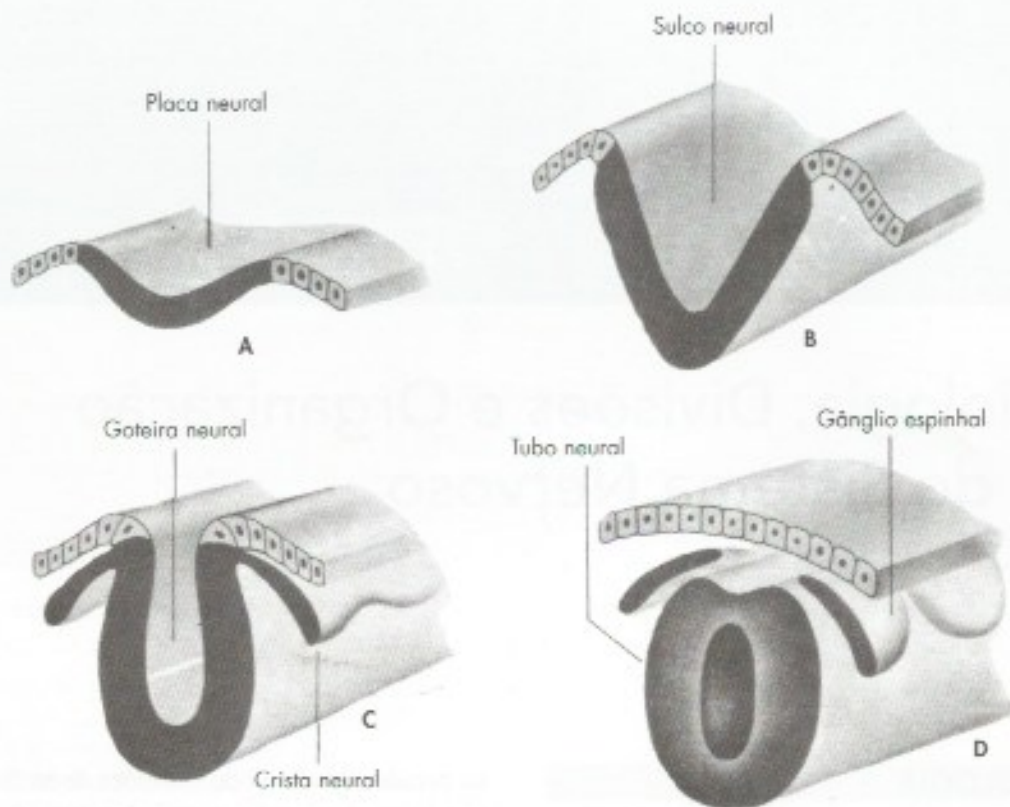
Vimos que, durante a evolução, os primeiros neurônios surgiram na superfície externa dos organismos, fato este significativo, tendo em vista a função primordial do sistema nervoso de relacionar o animal com o ambiente. Dos três folhetos embrionários, é o ectoderma aquele que está em contato com o meio externo e é deste folheto que se origina o sistema nervoso. O primeiro indicio de formação do sistema nervoso consiste em um espessamento do ectoderma, situado acima da notocorda, formando a chamada *placa neural* por volta do 20º dia de gestação (**Figura 2.1 A**). Sabe-se que, para a formação desta placa e a subsequente formação e desenvolvimento do tubo neural, tem importante papel a ação indutora da notocorda. Notocordas implantadas

na parede abdominal de embriões de anfíbios induzem aí a formação de tubo neural. A notocorda se degenera quase completamente, persistindo uma pequena parte que forma o núcleo pulposo das vértebras.

A placa neural cresce progressivamente, torna-se mais espessa e adquire um sulco longitudinal denominado *sulco neural* (**Figura 2.1 B**), que se aprofunda para formar a *goteira neural* (**Figura 2.1 C**). Os lábios da goteira neural se fundem para formar o tubo neural (**Figura 2.1 D**). O ectoderma, não diferenciado, então se fecha sobre o *tubo neural*, isolando-o, assim, do meio externo. No ponto em que este ectoderma encontra os lábios da goteira neural, desenvolvem-se células que formam de cada lado uma lâmina longitudinal denominada *crista neural*, situada dorsolateralmente ao tubo neural (**Figura 2.1**). O tubo neural dá origem a elementos do sistema nervoso central, ao passo que a crista dá origem a elementos do sistema nervoso periférico, além de elementos não pertencentes ao sistema nervoso. A seguir, estudaremos as modificações que estas duas formações sofrem durante o desenvolvimento.

### 2.1 CRISTA NEURAL

Logo após sua formação, as cristas neurais são contínuas no sentido craniocaudal (**Figura 2.1 C**). Rapidamente, entretanto, elas se dividem, dando origem a diversos fragmentos que vão formar os gânglios espinhais, situados na raiz dorsal dos nervos espinhais (**Figura 2.1 D**). Neles se diferenciam os neurônios

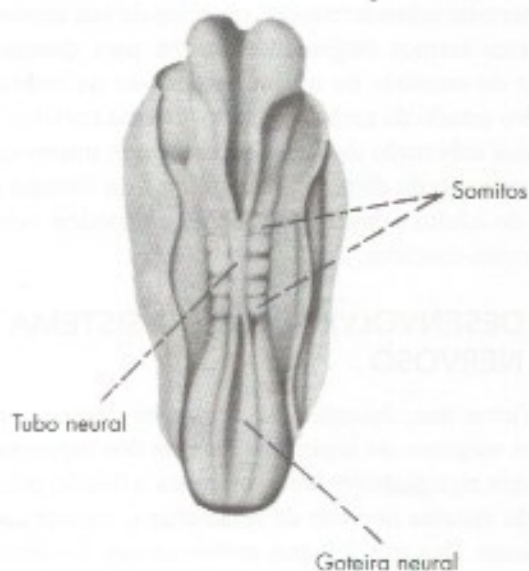


**FIGURA 2.1** Formação do tubo neural e da crista neural.

sensitivos, pseudounipolares, cujos prolongamentos centrais se ligam ao tubo neural, enquanto os prolongamentos periféricos se ligam aos dermatômeros dos somitos. Várias células da crista neural migram e vão dar origem a células em tecidos situados longe do sistema nervoso central. Os elementos derivados da crista neural são os seguintes: gânglios sensitivos; gânglios do sistema nervoso autônomo (viscerais); medula da glândula suprarrenal; melanócitos; células de Schwann; anficitos; odontoblastos. Sabe-se hoje que as meninges, dura-máter e aracnoide também são derivadas da crista nervosa.

## 2.2 TUBO NEURAL

O fechamento da goteira neural e, concomitantemente, a fusão do ectoderma não diferenciado é um processo que se inicia no meio da goteira neural e é mais lento em suas extremidades. Assim, em uma determinada idade, temos tubo neural no meio do embrião e goteira nas extremidades (**Figura 2.2**). Mesmo em fases mais adiantadas, permanecem nas extremidades cranial e caudal do embrião dois pequenos orifícios que são denominados, respectivamente, *neuróporo rostral* e *neuróporo caudal*. Estas são as últimas partes do sistema nervoso a se fechar.

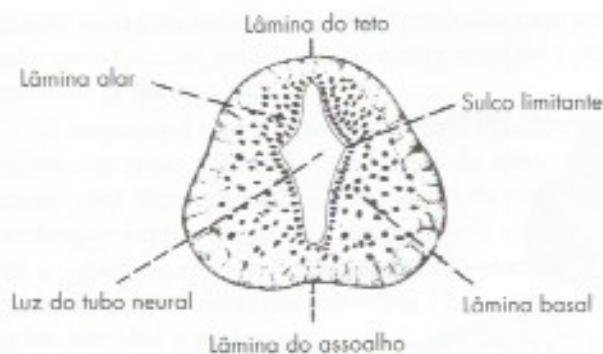


**FIGURA 2.2** Vista dorsal de um embrião humano de 22 mm, mostrando o fechamento do tubo neural.

### 2.2.1 Paredes do tubo neural

O crescimento das paredes do tubo neural e a diferenciação de células nesta parede não são uniformes, dando origem às seguintes formações (**Figura 2.3**):





**FIGURA 2.3** Seção transversal de tubo neural.

- a) duas lâminas alares;
- b) duas lâminas basais;
- c) uma lâmina do assoalho;
- d) uma lâmina do teto.

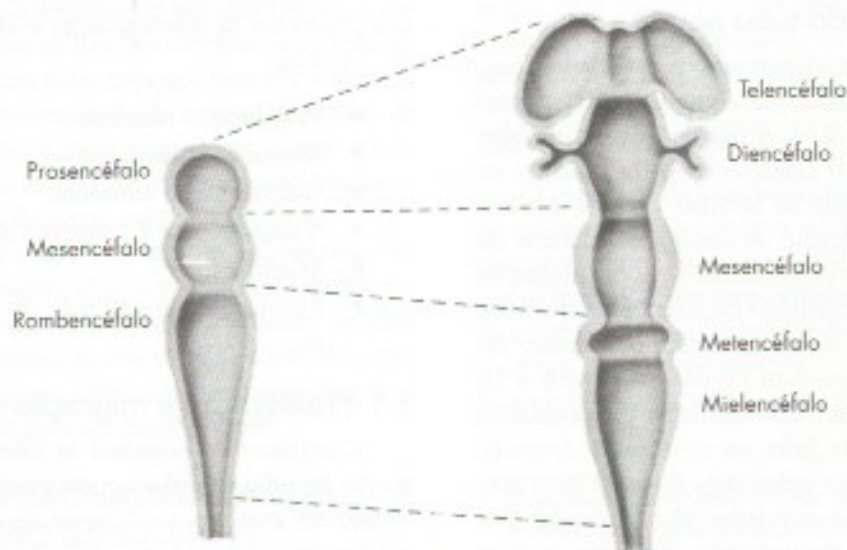
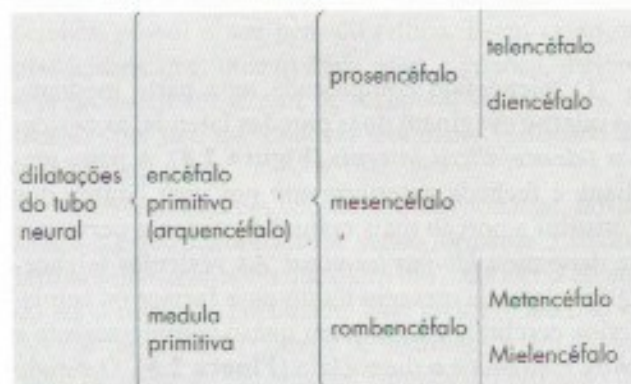
Separando, de cada lado, as lâminas alares das lâminas basais, há o chamado *sulco limitante*. Das lâminas alares e basais derivam neurônios e grupos de neurônios (núcleos) ligados, respectivamente, à sensibilidade e à motricidade, situados na medula e no tronco encefálico.

A lâmina do teto, em algumas áreas do sistema nervoso, permanece muito fina e dá origem ao epêndima da *tela corioide* e dos *plexos corioides*, que serão estudados a propósito dos ventrículos encefálicos. A lâmina do assoalho, em algumas áreas, permanece no adulto, formando um sulco, como o sulco mediano do assoalho do IV ventrículo (Figura 5.2).

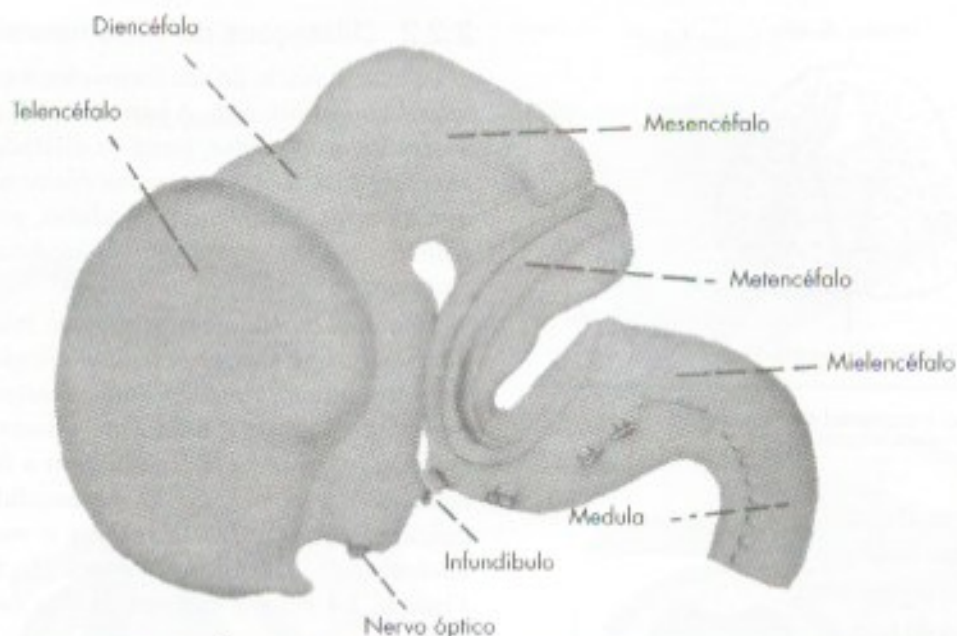
## 2.2.2 Dilatações do tubo neural

Desde o início de sua formação, o calibre do tubo neural não é uniforme. A parte cranial, que dá origem ao encéfalo do adulto, torna-se dilatada e constitui o *encéfalo primitivo*, ou *arquencéfalo*; a parte caudal, que dá origem à medula do adulto, permanece com calibre uniforme e constitui a *medula primitiva* do embrião.

No arquencéfalo distinguem-se inicialmente três dilatações, que são as *vesículas encefálicas primitivas*, denominadas *prosencefalo*, *mesencefalo* e *rombencefalo*. Com o subseqüente desenvolvimento do embrião, o prosencefalo dá origem a duas vesículas, *telencefalo* e *diencefalo*. O mesencefalo não se modifica, e o rombencefalo origina o *metencefalo* e o *mielencefalo*. Estas modificações são mostradas nas **Figuras 2.4 e 2.5** e esquematizadas na chave que se segue:



**FIGURA 2.4** Subdivisões do encéfalo primitivo: passagem da fase de três vesículas para a de cinco vesículas.



**FIGURA 2.5** Vista lateral do encéfalo de embrião humano de 50 mm.

O telencéfalo compreende uma parte mediana, na qual se evaginam duas porções laterais, as *vesículas telencefálicas laterais* (Figura 2.4). A parte mediana é fechada anteriormente por uma lâmina que constitui a porção mais cranial do sistema nervoso e se denomina *lâmina terminal*. As vesículas telencefálicas laterais crescem muito para formar os hemisférios cerebrais e escondem quase completamente a parte mediana e o diencéfalo (Figura 2.5). O estudo dos derivados das vesículas primordiais será feito mais adiante.

### 2.2.3 Cavidades do tubo neural

A luz do tubo neural permanece no sistema nervoso do adulto, sofrendo, em algumas partes, várias modificações (Figura 9.5). A luz da medula primitiva forma, no adulto, o *canal central da medula*, ou *canal do epêndima*, que no homem é muito estreito e parcialmente obliterado. A cavidade dilatada do rombocéfalo forma o *IV ventrículo*. As cavidades do diencéfalo e da parte mediana do telencéfalo formam o *III ventrículo*. A luz do mesencéfalo permanece estreita e constitui o *aqueduto cerebral* que une o III ao IV ventrículo. A luz das vesículas telencefálicas laterais forma, de cada lado, os *ventrículos laterais*, unidos ao III ventrículo pelos dois *forames interventriculares*. Todas estas cavidades são revestidas por um epitélio cuboidal denominado epêndima e, com exceção do canal central da medula, contêm o denominado *líquido cérebro-espinhal*, ou *liquor*.

## 3.0 DIFERENCIAÇÃO E ORGANIZAÇÃO NEURONAL

No embrião de quatro meses, as principais estruturas anatômicas já estão formadas. Entretanto, o córtex cerebral e cerebelar é liso. Os giros e sulcos são formados em razão da alta taxa de expansão da superfície cortical. O córtex cerebral humano mede cerca de 1.100 cm<sup>2</sup> e deve dobrar-se para caber na cavidade craniana.

Após o conhecimento das principais transformações morfológicas do Sistema Nervoso Central (SNC) durante o desenvolvimento, vamos estudar as etapas dos processos de diferenciação e organização do tecido. São elas:

- ▶ Proliferação neuronal;
- ▶ Migração neuronal;
- ▶ Diferenciação neuronal;
- ▶ Sinaptogênese e formação de circuitos;
- ▶ Mielinização;
- ▶ Eliminação programada de neurônios e sinapses.

### 3.1 Proliferação e migração neuronal

A proliferação neuronal se intensifica após a formação do tubo neural e ocorre paralelamente às transformações anatômicas. A partir de certo momento, as células precursoras do neurônio passam a se dividir de forma assimétrica, formando outra célula precursora e um neurônio jovem que inicia, então, o processo de mi-



gração da região proliferativa periventricular para a região mais externa, para formar o córtex cerebral e suas camadas (Figura 2.6).

A migração é um processo complexo. Precocemente, na superfície ventricular da parede do tubo neural existe uma fileira de células justapostas da glia, cujos prolongamentos estendem-se da superfície ventricular até a superfície externa. Estas células são chamadas de glia radial, precursoras dos astrócitos. Os neurônios migram aderidos a prolongamentos da glia radial, como se estes fossem trilhos ao longo dos quais deslizam os neurônios migrantes. Os neurônios migrantes de cada camada param após ultrapassar a camada antecedente. Sinais moleculares secretados pelos neurônios já migrados determinam o momento de parada.

### 3.2 DIFERENCIAÇÃO NEURONAL

Após a migração, os neurônios jovens irão adquirir as características morfológicas e bioquímicas próprias da função que irão exercer. Começam a emitir seu axônio que tem que alcançar seu alvo às vezes em locais distantes e aí estabelecer sinapses. A diferenciação em um ou outro tipo de neurônio depende da secreção de fatores por determinados grupos de neurônios que irão influenciar outros grupos a expressar determinados genes e desligar outros. Fatores indutores, ativando genes diferentes em diversos níveis, aos poucos vão tornando diferentes as células que inicialmente eram iguais.

Os axônios têm que encontrar o seu alvo correto para poder exercer sua função. Por exemplo: os neurônios motores situados na área motora do córtex cerebral referente à flexão do hálux têm que descer por toda a medula e fazer sinapse com o motoneurônio específico, que inerva o músculo responsável por esta função. E assim ocorre com todas as funções cerebrais e os trilhões de contatos sinápticos existentes que têm que encontrar o alvo correto. A extremidade do axônio, chamada de cone de crescimento, é especializada em "tatear o ambiente" e conduzir o axônio até o alvo correto, por meio do reconhecimento de pistas químicas presentes no microambiente neural e que irão atraí-lo ou repeli-lo. Ao chegar próximo à região alvo, a extremidade do axônio ramifica-se e começa a sinaptogênese. Assim, axônios de bilhões de neurônios devem encontrar seu alvo correto, o que resultará nos trilhões de contatos sinápticos envolvidos nas mais diversas funções cerebrais

### 3.3 MORTE NEURONAL PROGRAMADA E ELIMINAÇÃO DE SINAPSES

Todas as etapas da embriogênese descritas até o momento acabam resultando em um número maior de

neurônios e sinapses do que caracteriza o ser humano após o nascimento. Ocorre, então, uma morte neuronal programada, que é regulada pela quantidade de tecido-alvo presente. O tecido-alvo e também os aferentes produzem uma série de fatores neurotróficos que são captados pelos neurônios.<sup>1</sup> Atuando sobre o DNA neuronal, os fatores neurotróficos bloqueiam um processo ativo de morte celular por apoptose (o próprio neurônio secreta substâncias cuja função é matar a si próprio). Diversos neurônios podem se projetar para o mesmo tecido-alvo. Ocorre uma competição entre eles e aqueles que conseguem estabilizar suas sinapses e assegurar quantidade suficiente de fatores tróficos sobrevivem, enquanto os demais entram em apoptose e morrem. Ocorre também a eliminação de sinapses não utilizadas ou produzidas em excesso. Em caso de lesões, neurônios que normalmente morreriam podem ser utilizados para recuperá-las. Portanto, esta reserva neuronal e de sinapses determina o que é conhecido como plasticidade neuronal, existente em crianças, e que vai diminuindo com a idade, tendo em vista que cada função cerebral possui o seu período crítico. É em razão da plasticidade que, quanto mais nova a criança, melhor o prognóstico em termos de recuperação de lesões. É também por isso que crianças têm maior facilidade de aprendizado.

O cérebro está em constante transformação, novas sinapses estão continuamente sendo formadas. Estudos recentes demonstraram que o cérebro continua crescendo até o início da puberdade. Este crescimento não se deve ao aumento do número de neurônios e sim do número de sinapses. A partir daí começa um processo de eliminação de sinapses desnecessárias e não utilizadas. É um processo de refinamento funcional, tendo em vista que cada região tem um período de máximo crescimento e posterior eliminação de sinapses responsáveis pelas funções psíquicas superiores.

### 3.4 MIELINIZAÇÃO

O processo de mielinização é considerado o final da maturação ontogenética do sistema nervoso e será descrito no próximo capítulo. Ele se completa em épocas diferentes e em áreas diferentes do sistema nervoso central. A última região a concluir este processo é o córtex da região anterior do lobo frontal do cérebro (área pré-frontal), responsável pelas funções psíquicas

<sup>1</sup> O primeiro fator neurotrófico isolado foi o NGF (*nerve growth factor*) pela neurocientista italiana Rita Levi-Montalcini a partir de tumores e de veneno de cobra, em 1956. A cientista recebeu o prêmio Nobel em 1986 pela descoberta. A partir daí, várias outras neurotrofinas foram descobertas.



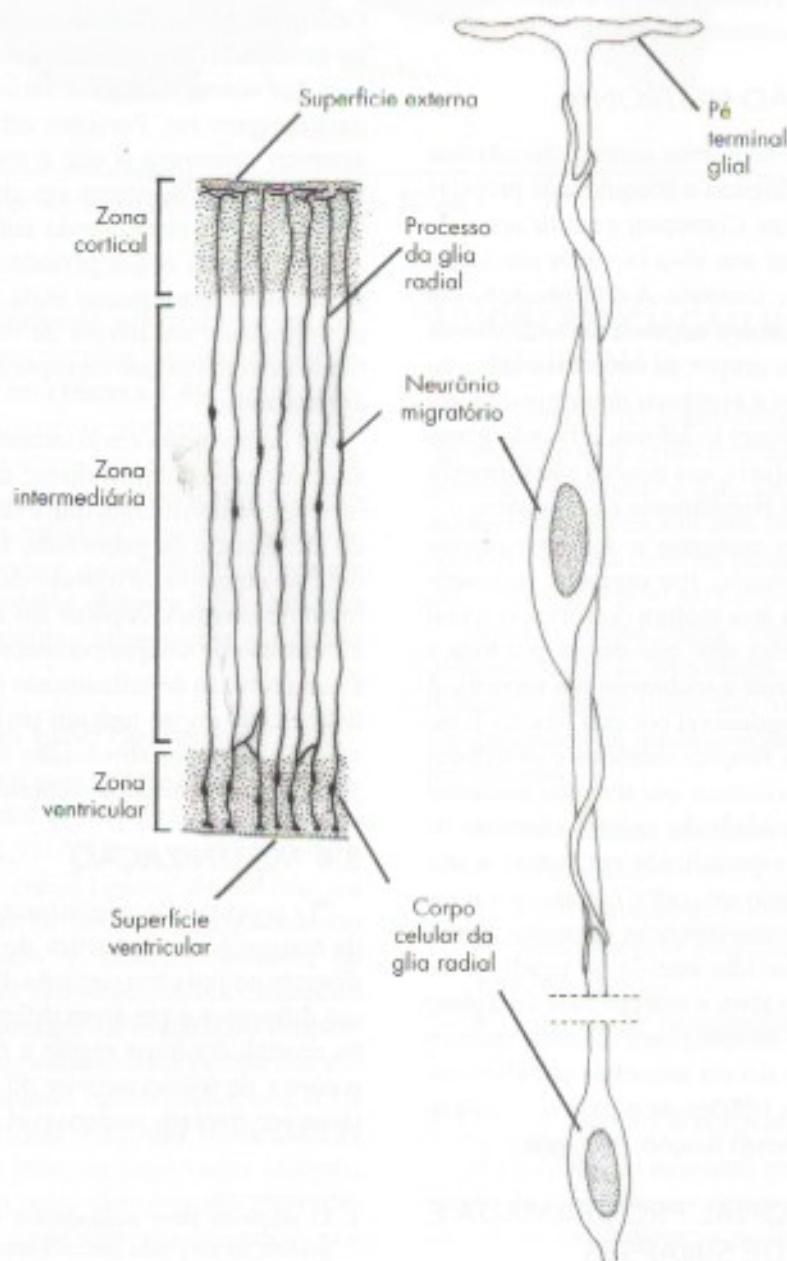
superiores. Ela cresce até os 16, 17 anos, quando inicia o processo de eliminação de sinapses. O processo de mielinização no lobo frontal só está concluído próximo aos 30 anos, ou seja, a maioridade do cérebro ocorre bem mais tarde que a maioridade legal!

#### 4.0 CORRELAÇÕES ANATOMOCLÍNICAS

O período fetal é importantíssimo para a formação e desenvolvimento do sistema nervoso central. Fatores externos como substâncias teratogênicas, irradiação, alguns medicamentos, álcool, drogas e infec-

ções congênicas podem afetar diretamente as diversas etapas deste desenvolvimento. Quando ocorrem no primeiro trimestre de gestação podem afetar a proliferação neuronal, resultando na redução do número de neurônios e microcefalia. No segundo ou terceiro trimestres podem interferir na fase de organização neuronal, redução do número de sinapses e ocasionar quadros de atraso no desenvolvimento neuropsicomotor e retardo mental.

A desnutrição materna ou nos primeiros anos de vida da criança, agravada pela falta de estímulos do



**FIGURA 2.6** Desenho esquemático mostrando a migração de neurônios jovens através da glia radial da zona germinativa ventricular para a zona cortical.



ambiente, pode interferir de maneira direta no processo de mielinização. Esta etapa está diretamente relacionada à aquisição de habilidades e ao desenvolvimento neuropsicomotor normal da criança, a qual poderá sofrer atrasos muitas vezes irreversíveis.

#### 4.1 DEFEITOS DE FECHAMENTO

O fechamento da goteira neural para formar o tubo neural é uma etapa importante para o desenvolvimento do sistema nervoso, e ocorre muito precocemente na gestação (22 dias). Os defeitos do fechamento do tubo neural são relativamente comuns, um em 500 nascimentos, ocasionando grave comprometimento funcional. Falhas no fechamento da porção posterior ocasionam malformações, tais como as espinhas bifidas e as mielomeningoceles. Na espinha bifida, a meninge dura-máter e a medula são normais. A porção dorsal da vértebra, no entanto, não está fechada. Este quadro é frequentemente assintomático. Nas meningoceles ocorre um déficit ósseo maior. A dura-máter sobressai como um balão e necessita de correção cirúrgica. Na mielomeningocele, além da dura-máter, parte da medula e das raízes nervosas é envolvida. Mesmo após a correção cirúrgica, irão permanecer déficits neurológicos variáveis de acordo com o nível e extensão da lesão. Podem ocorrer desde distúrbios no controle vesical até a paraplegia.

O fechamento da porção anterior do tubo neural é bastante sensível a teratógenos ambientais. Sua ação pode dar origem a defeitos de fechamento muito graves, como a anencefalia, com incidência aproximada de 1:1.000 nascimentos. Caracteriza-se pela ausência do prosencéfalo e do crânio, e é sempre fatal.

O uso de ácido fólico de rotina nas mulheres com intenção de engravidar vem reduzindo a incidência dos distúrbios de fechamento do tubo neural.

#### 4.2 DISTÚRBIOS DE MIGRAÇÃO NEURONAL

Em algumas situações, alguns neurônios não terminam sua migração ou o fazem de forma anômala. Isto gera grupos de neurônios ectópicos (**Figura 2.7**) que tendem a apresentar alta excitabilidade e potencial epileptogênico. As epilepsias decorrentes de distúrbios de migração tendem a ser de difícil controle, muitas vezes intratáveis com medicamentos. Podem ter como último recurso terapêutico a intervenção cirúrgica (ver também Capítulo 3, item 5.4).

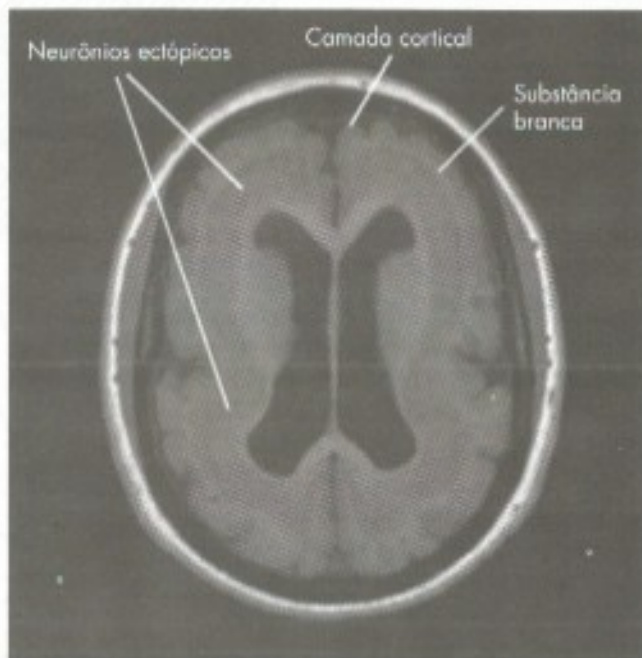
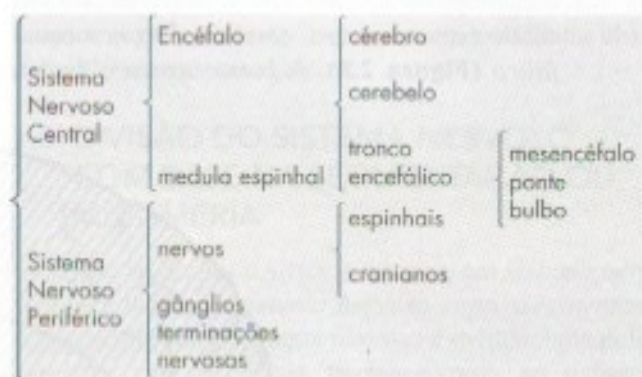
Em alguns casos, graves distúrbios de migração envolvendo grandes áreas cerebrais podem ocasionar quadros de retardo mental ou paralisia cerebral.

## B – DIVISÕES DO SISTEMA NERVOSO

A seguir será feito um estudo das divisões do sistema nervoso de acordo com critérios anatômicos, embriológicos e funcionais, bem como segundo a segmentação ou metameria. O conhecimento preciso de cada termo e dos critérios usados para sua caracterização é básico para a compreensão dos demais capítulos deste livro.

### 1.0 DIVISÃO DO SISTEMA NERVOSO COM BASE EM CRITÉRIOS ANATÔMICOS

Esta divisão é a mais conhecida e encontra-se esquematizada na chave abaixo e na **Figura 2.7**:



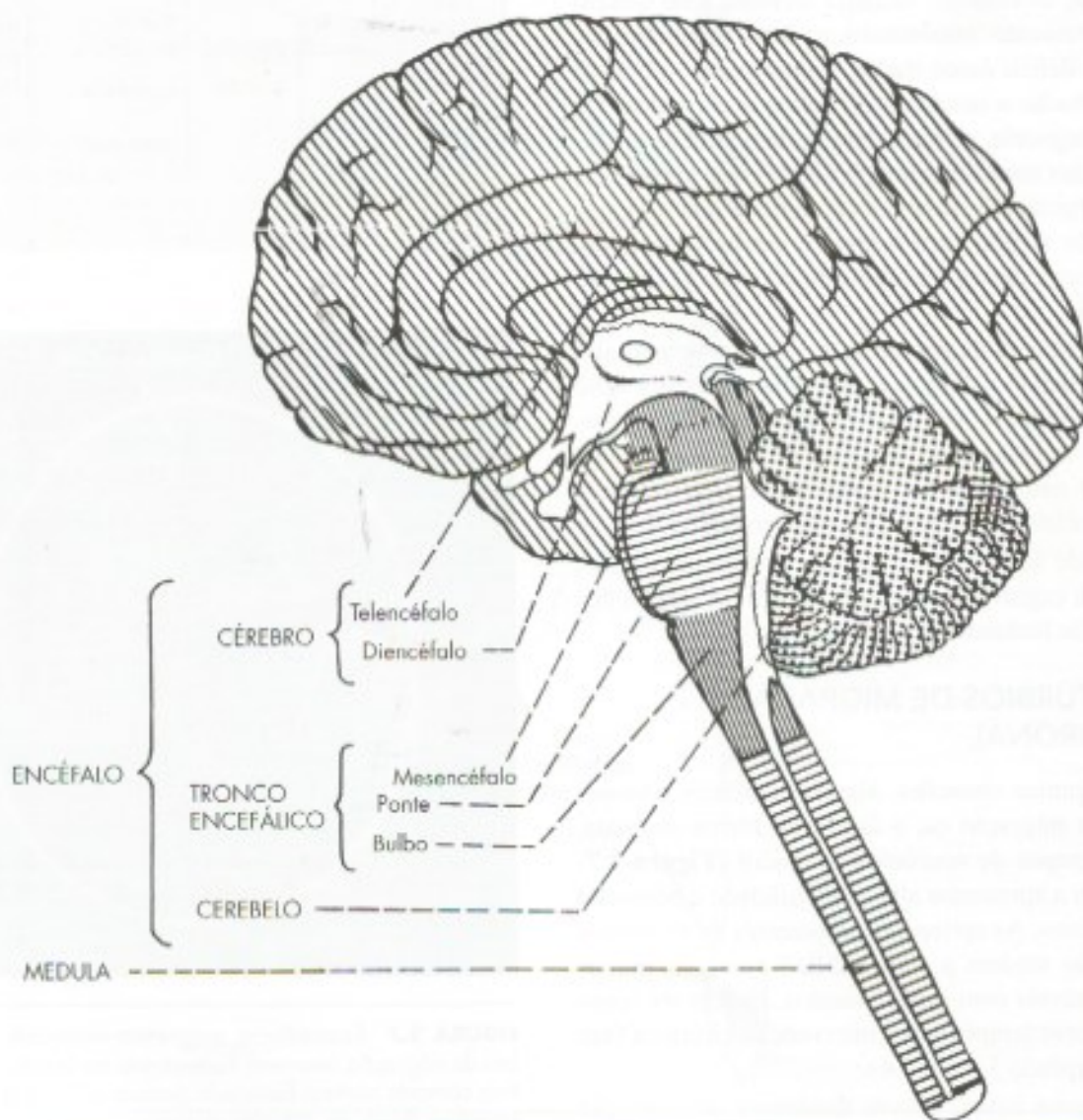
**FIGURA 2.7** Ressonância magnética mostrando um distúrbio de migração neuronal, heterotopia em banda. Vê-se uma fina camada cortical formando poucos sulcos e giros e após pequena faixa de substância branca uma grossa camada de neurônios ectópicos que não terminaram seu processo de migração. [Gentileza Dr. Marco Antônio Radacki]



- ▶ *Sistema nervoso central* é aquele que se localiza dentro do esqueleto axial (cavidade craniana e canal vertebral); *sistema nervoso periférico* é aquele que se encontra fora deste esqueleto. Esta distinção, embora geralmente utilizada, não é perfeitamente exata, pois como é óbvio, os nervos e raízes nervosas, para fazer conexão com o sistema nervoso central, penetram no crânio e no canal vertebral. Além disso, alguns gânglios localizam-se dentro do esqueleto axial.
- ▶ *Encéfalo* é a parte do sistema nervoso central situada dentro do crânio; a *medula* se localiza dentro do canal vertebral. Encéfalo e medula constituem o *sistema nervoso central*. No encéfalo temos *cérebro*, *cerebelo* e *tronco encefálico* (**Figura 2.8**). A *ponte* separa o *bulbo*,

situado caudalmente, do *mesencéfalo*, situado cranialmente. Dorsalmente à ponte e ao bulbo, localiza-se o *cerebelo* (**Figura 2.8**).

- ▶ *Nervos* são cordões esbranquiçados que unem o sistema nervoso central aos órgãos periféricos. Se a união se faz com o encéfalo, os nervos são *cranianos*; se com a medula, *espinhais*. Em relação com alguns nervos e raízes nervosas existem dilatações constituídas sobretudo de corpos de neurônios, que são os *gânglios*. Do ponto de vista funcional, existem *gânglios sensitivos* e *gânglios motores viscerais* (do sistema nervoso autônomo). Na extremidade das fibras que constituem os nervos situam-se as *terminações nervosas* que, do ponto de vista funcional, são de dois tipos: *sensitivas* (ou aferentes) e *motoras* (ou eferentes).

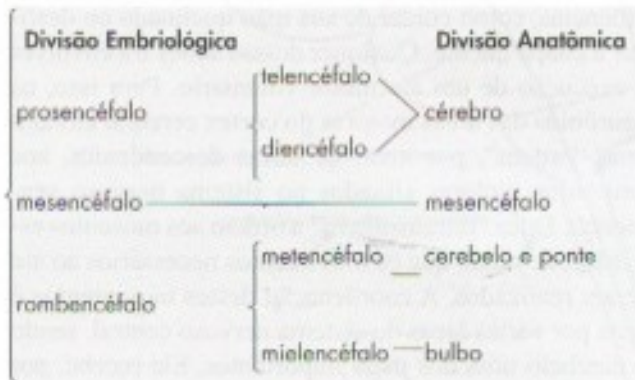


**FIGURA 2.8** Partes componentes do sistema nervoso central.



## 1.1 DIVISÃO DO SISTEMA NERVOSO COM BASE EM CRITÉRIOS EMBRIOLÓGICOS

Nesta divisão, as partes do sistema nervoso central do adulto recebem o nome da vesícula encefálica primordial que lhes deu origem. Cabe, pois, um estudo da correspondência entre as vesículas primordiais e os componentes do sistema nervoso central, estudado anteriormente a propósito de sua divisão anatômica, a qual pode ser vista no esquema a seguir:




## 1.2 DIVISÃO DO SISTEMA NERVOSO COM BASE EM CRITÉRIOS FUNCIONAIS

Pode-se dividir o sistema nervoso em *sistema nervoso da vida de relação*, ou *somático*, e *sistema nervoso da vida vegetativa*, ou *visceral*. O *sistema nervoso da vida de relação* é aquele que relaciona o organismo com o meio ambiente. Apresenta um componente aferente e outro eferente. O componente aferente conduz aos centros nervosos impulsos originados em receptores periféricos, informando-os sobre o que se passa no meio ambiente. O componente eferente leva aos músculos estriados esqueléticos o comando dos centros nervosos, resultando, pois, em movimentos voluntários. *Sistema nervoso visceral* é aquele que se relaciona com a inervação e controle das estruturas viscerais. É muito importante para a integração das diversas vísceras no sentido da manutenção da constância do meio interno. Assim como no sistema nervoso da vida de relação, distingui-

mos no sistema nervoso visceral uma parte aferente e outra eferente. O componente aferente conduz os impulsos nervosos originados em receptores das vísceras (*visceroceptores*) a áreas específicas do sistema nervoso central. O componente eferente leva os impulsos originados em certos centros nervosos até as vísceras, terminando em glândulas, músculos lisos ou músculo cardíaco. O componente eferente do sistema nervoso visceral é denominado *sistema nervoso autônomo* e pode ser subdividido em *simpático* e *parassimpático*, de acordo com diversos critérios que serão estudados no Capítulo 12. O esquema abaixo resume o que foi exposto sobre a divisão funcional do sistema nervoso (SN). Esta divisão funcional do SN tem valor didático, mas não se aplica às áreas de associação terciárias do córtex cerebral, relacionadas às funções cognitivas como linguagem e pensamentos abstratos (Veja esquema abaixo).

## 1.3 DIVISÃO DO SISTEMA NERVOSO COM BASE NA SEGMENTAÇÃO OU METAMERIA

Pode-se dividir o sistema nervoso em *sistema nervoso segmentar* e *sistema nervoso suprasegmentar*. A segmentação no sistema nervoso é evidenciada pela conexão com os nervos. Pertence, pois, ao sistema nervoso segmentar todo o sistema nervoso periférico, mais aquelas partes do sistema nervoso central que estão em relação direta com os nervos típicos, ou seja, a medula espinhal e o tronco encefálico. O cérebro e o cerebelo pertencem ao sistema nervoso suprasegmentar. Os nervos olfatório e óptico se ligam diretamente ao cérebro, mas veremos que não são nervos típicos. Esta divisão põe em evidência as semelhanças estruturais e funcionais existentes entre a medula e o tronco encefálico, órgãos do sistema nervoso segmentar, em oposição ao cérebro e ao cerebelo, órgãos do sistema nervoso suprasegmentar. Assim, nos órgãos do sistema nervoso suprasegmentar existe córtex, ou seja, uma camada fina de substância cinzenta situada fora da substância branca. Já nos órgãos do sistema nervoso segmentar não há córtex, e a substância cinzenta pode localizar-se dentro da branca, como ocorre na medula. O sistema nervoso segmentar surgiu, na evolução, antes do suprasegmentar e, funcionalmen-





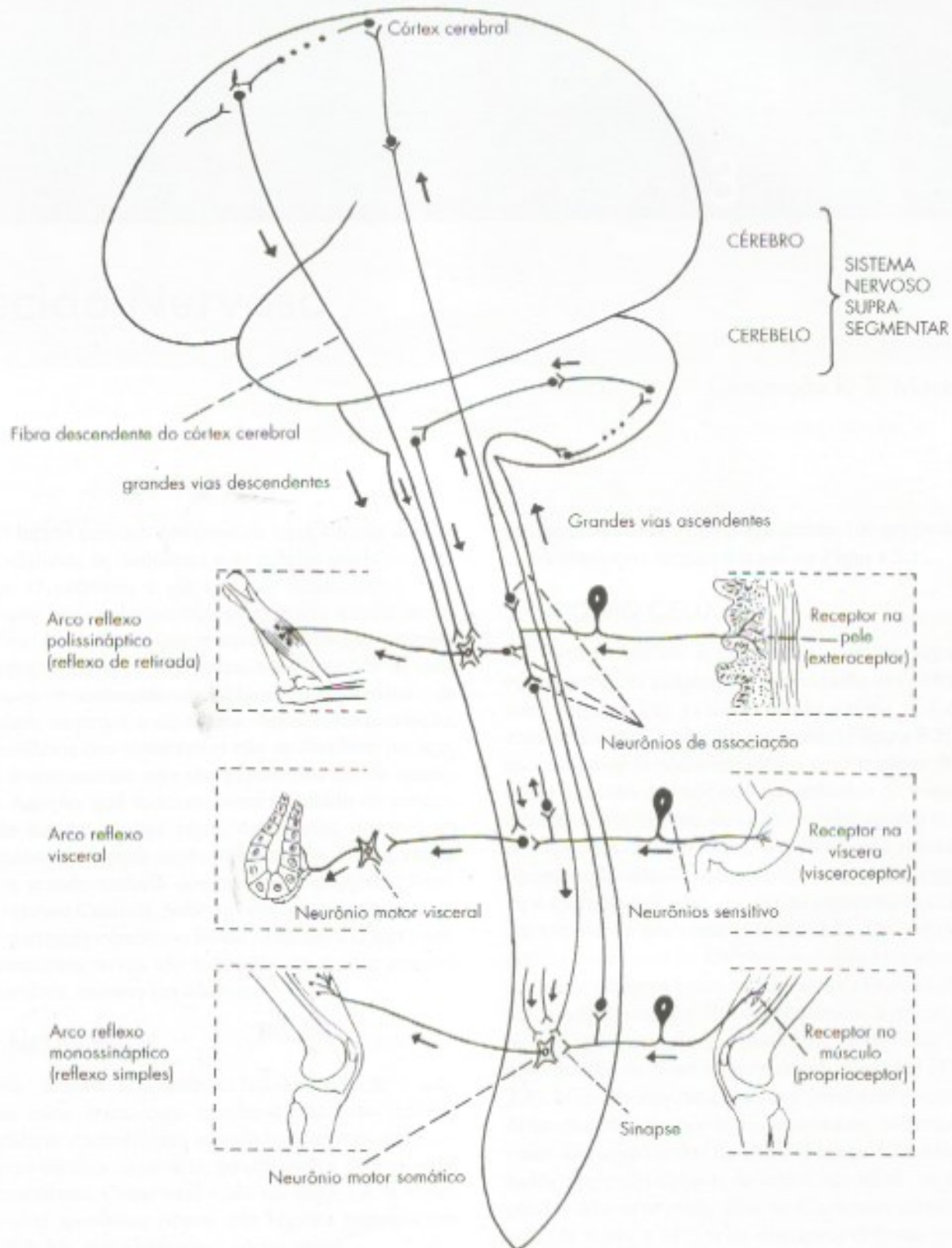
te, pode-se dizer que lhe é subordinado. Assim, de modo geral, as comunicações entre o sistema nervoso suprasegmentar e os órgãos periféricos, receptores e efetadores, se fazem através do sistema nervoso segmentar. Com base nesta divisão, pode-se classificar os arcos reflexos em *suprasegmentares*, quando o componente aferente se liga ao eferente no sistema nervoso suprasegmentar, e *segmentares*, quando isto ocorre no sistema nervoso segmentar.

## 2.0 ORGANIZAÇÃO GERAL DO SISTEMA NERVOSO

Com base nos conceitos já expostos, podemos ter uma ideia geral da organização geral do sistema nervoso (**Figura 2.9**). Os neurônios sensitivos, cujos corpos estão nos gânglios sensitivos, conduzem à medula ou ao tronco encefálico impulsos nervosos originados em receptores situados na superfície (por exemplo, na pele) ou no interior (vísceras, músculos e tendões) do animal. Os prolongamentos centrais destes neurônios ligam-se diretamente (reflexo simples), ou por meio de neurônios de associação, aos neurônios motores (somáticos ou viscerais), os quais levam o impulso a músculos ou a glândulas, formando-se, assim, arcos reflexos mono ou polissinápticos. Por este mecanismo, podemos rápida e involuntariamente retirar a mão quando tocamos em uma chapa quente. Neste caso, entretanto, é conveniente que o cérebro seja "informado" do ocorrido. Para isto, os neurônios sensitivos ligam-se a neurônios de associação situados na medula. Estes levam o impulso ao cérebro, onde o mesmo é interpretado,

tornando-se consciente e manifestando-se como dor. Convém lembrar que, no exemplo dado, a retirada reflexa da mão é automática e independe da sensação de dor. Na realidade, o movimento reflexo se faz mesmo quando a medula está seccionada, o que obviamente impede qualquer sensação abaixo do nível da lesão. As fibras que levam ao sistema nervoso suprasegmentar as informações recebidas no sistema nervoso segmentar constituem as grandes vias ascendentes do sistema nervoso. No exemplo anterior, tornando-se consciente do que ocorreu, o indivíduo, por meio de áreas de seu córtex cerebral, irá decidir se deve tomar algumas providências, como cuidar de sua mão queimada ou desligar a chapa quente. Qualquer dessas ações irá envolver a execução de um ato motor voluntário. Para isso, os neurônios das áreas motoras do córtex cerebral enviam uma "ordem", por meio de fibras descendentes, aos neurônios motores situados no sistema nervoso segmentar. Estes "retransmitem" a ordem aos músculos estriados, de modo que os movimentos necessários ao ato sejam realizados. A coordenação destes movimentos é feita por várias áreas do sistema nervoso central, sendo o cerebelo uma dos mais importantes. Ele recebe, por meio do sistema nervoso segmentar, informações sobre o grau de contração dos músculos e envia, através de vias descendentes complexas, impulsos capazes de coordenar a resposta motora (**Figura 2.8**), que é também coordenada por algumas partes do cérebro. Por ser relevante, a situação que produziu a queimadura será armazenada em algumas partes do cérebro relacionadas com a memória, resultando em aprendizado que irá ajudar a evitar novos acidentes.





**FIGURA 2.9** Esquema simplificado da organização geral do sistema nervoso de um mamífero.

# Tecido Nervoso

Conceição R. S. Machado

O tecido nervoso compreende basicamente dois tipos celulares: os neurônios e as células gliais ou neuróglia. O neurônio é sua unidade fundamental, com a função básica de receber, processar e enviar informações. A neuróglia compreende células que ocupam os espaços entre os neurônios, com funções de sustentação, revestimento ou isolamento, modulação da atividade neuronal e de defesa. Após a diferenciação, os neurônios dos vertebrados não se dividem, ou seja, após o nascimento não são produzidos novos neurônios. Aqueles que morrem como resultado de programação natural ou por efeito de toxinas, doenças ou traumatismos jamais serão substituídos. Isto é válido para a grande maioria dos neurônios do SNC (Sistema Nervoso Central). Sabe-se hoje, entretanto que, em duas partes do cérebro, o bulbo olfatório e o hipocampo, neurônios novos são formados em grande número diariamente, mesmo em adultos.<sup>1, 2</sup>

## 1.0 NEURÔNIOS

São células altamente excitáveis, que se comunicam entre si ou com células efetoras (células musculares e secretoras), usando basicamente uma linguagem elétrica, qual seja, modificações do potencial de membrana. Como será visto no item 1.4, a maior parte dos neurônios possui três regiões responsáveis por funções especializadas: *corpo celular*; *dendritos*

(do grego *déndron* = árvore) e *axônio* (do grego *áxon* = eixo), conforme esquematizado na **Figura 3.1**.

## 1.1 CORPO CELULAR

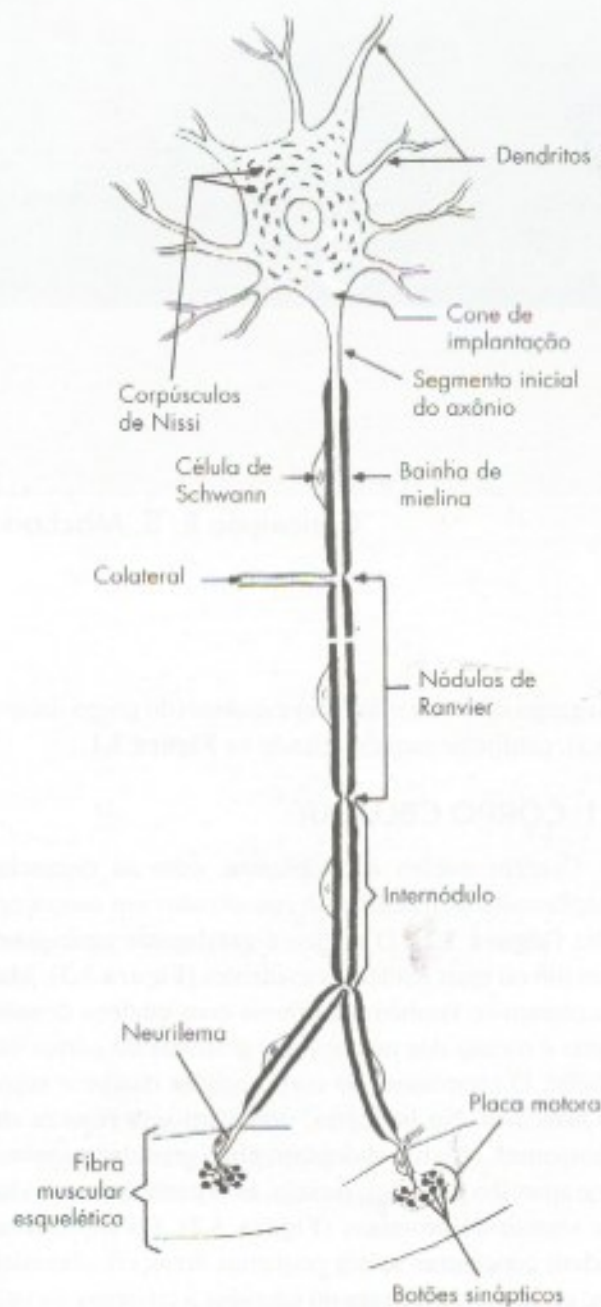Contém núcleo e citoplasma, com as organelas citoplasmáticas usualmente encontradas em outras células (**Figura 3.2**). O núcleo é geralmente vesiculoso, com um ou mais nucléolos evidentes (**Figura 3.3**). Mas encontram-se também neurônios com núcleos densos, como é o caso dos núcleos dos grânulos do córtex cerebral. O citoplasma do corpo celular recebe o nome de *pericário*. No pericário, salientam-se a riqueza em ribossomas, retículo endoplasmático granular e agranular e aparelho de Golgi, ou seja, as organelas envolvidas em síntese de proteínas (**Figura 3.2**). Os ribossomas podem concentrar-se em pequenas áreas citoplasmáticas, onde ocorrem livres ou aderidos a cisternas do retículo endoplasmático. Em consequência, à microscopia óptica veem-se grumos basófilos, conhecidos como corpúsculos de Nissl ou substância cromidial (**Figura 3.3**). Mitocôndrias, abundantes e geralmente pequenas, estão distribuídas por todo o pericário, sobretudo ao redor dos corpúsculos de Nissl (**Figura 3.2**). Microtúbulos e microfilamentos de actina são idênticos aos de células não neuronais, mas os filamentos intermediários (de 8 µm a 11 µm de diâmetro) diferem, por sua constituição bioquímica, das demais células; são específicos dos neurônios, razão pela qual são denominados neurofilamentos.

O corpo celular é o centro metabólico do neurônio, responsável pela síntese de todas as proteínas neuronais, bem como pela maioria dos processos de degra-

1 Este capítulo foi atualizado por A.B.M. Machado.

2 No hipocampo, esses neurônios morrem em poucas semanas. Há evidência de que estes neurônios transitórios estão relacionados com a capacidade do hipocampo de armazenamento transitório da memória (Capítulo 28).





**FIGURA 3.1** Desenho esquemático de um neurônio motor, mostrando o corpo celular, dendritos e o axônio que, após o segmento inicial, apresenta bainha de mielina, formada por célula de Schwann. O axônio, após ramificações, termina em placas motoras nas fibras musculares esqueléticas; em cada placa motora, observam-se vários botões sinápticos.

dação e renovação de constituintes celulares, inclusive de membranas. As funções de degradação justificam a riqueza em lisossomas, entre os quais os chamados grânulos de lipofuscina. Estes são corpos lisossômicos residuais que aumentam em número com a idade.

A forma e o tamanho do corpo celular são extremamente variáveis, conforme o tipo de neurônio. Por

exemplo, nas células de Purkinje do córtex cerebelar (Figura 22.2), os corpos celulares são piriformes e grandes, com diâmetro médio de 50  $\mu\text{m}$  a 80  $\mu\text{m}$ ; nesse mesmo córtex, nos grânulos do cerebelo, são esferoidais, com diâmetro de 4  $\mu\text{m}$  a 5  $\mu\text{m}$ ; nos neurônios sensitivos dos gânglios espinhais, são também esferoidais, mas com 60  $\mu\text{m}$  a 120  $\mu\text{m}$  de diâmetro (Figura 3.4). Corpos celulares estrelados e piramidais (Figura 3.3) são também comuns, ocorrendo, por exemplo, no córtex cerebral (Figura 27.1). Do corpo celular partem os prolongamentos (dendritos e axônio), porém as técnicas histológicas de rotina (Figura 3.3) mostram apenas o corpo neuronal e, nos maiores, as porções iniciais de seus prolongamentos. A visualização desses últimos exige técnicas especiais de coloração.

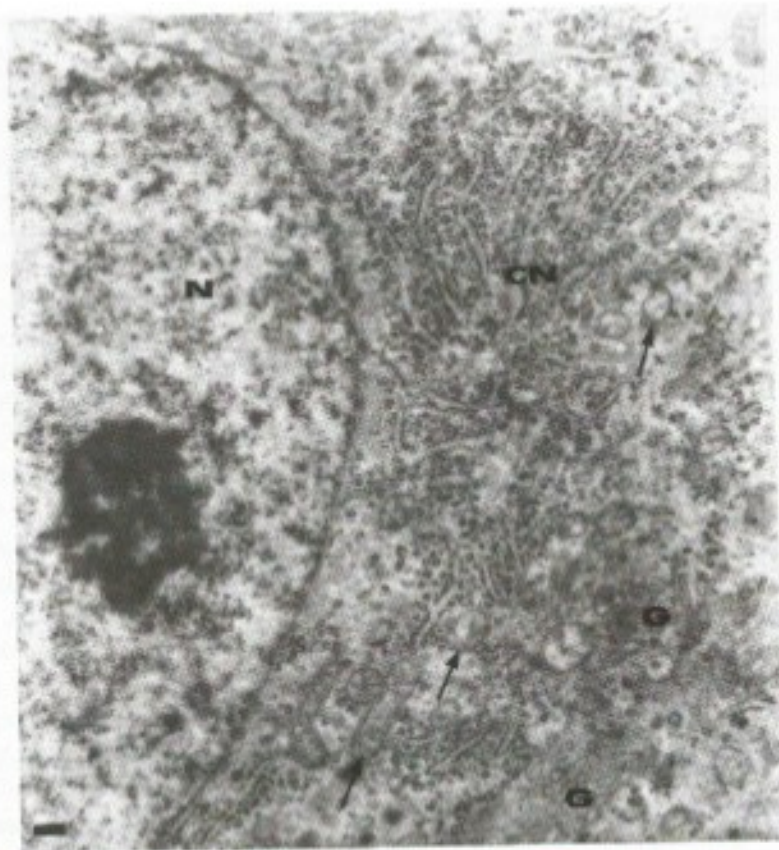
O corpo celular é, como os dendritos, local de recepção de estímulos, através de contatos sinápticos, conforme será discutido no item 2.0. Nas áreas da membrana plasmática do corpo neuronal, que não recebem contatos sinápticos, apoiam-se elementos gliais.

## 1.2 DENDRITOS

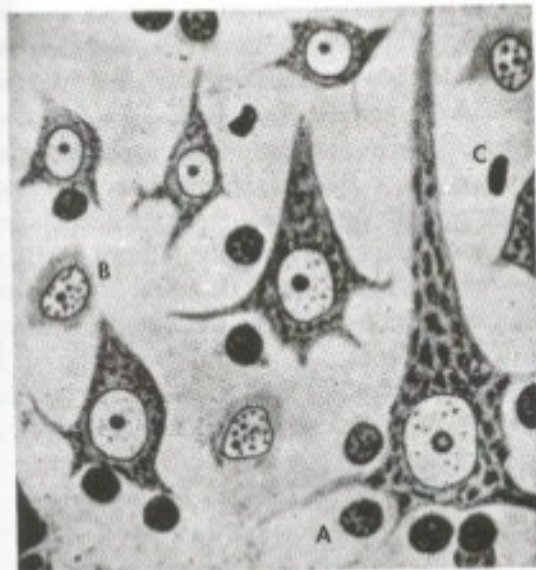
Geralmente são curtos (de alguns micrômetros a alguns milímetros de comprimento), ramificam-se profusamente, à maneira de galhos de uma árvore, originando dendritos de menor diâmetro, e apresentam as mesmas organelas do pericário. No entanto, o aparelho de Golgi limita-se às porções mais calibrosas, próximas ao pericário. Já a substância de Nissl penetra nos ramos mais afastados, diminuindo gradativamente até ser excluída das menores divisões. Caracteristicamente, os microtúbulos são elementos predominantes nas porções iniciais e ramificações mais espessas.

Os dendritos são especializados em receber estímulos, traduzindo-os em alterações do potencial de repouso da membrana que se propagam em direção ao corpo do neurônio e deste em direção ao cone de implantação do axônio, processo que será visto no item 1.4. Na estrutura dos dendritos, merecem destaque as espinhas dendríticas que existem em grande número em muitos neurônios e estão sendo objeto de muitas pesquisas. Elas constituem expansões da membrana plasmática do neurônio com características específicas. Cada espinha é constituída por um componente distal globoso, ligado à superfície do dendrito por uma haste. A parte globosa está conectada a um ou dois terminais axônicos, formando com eles sinapses axodendríticas, que serão estudadas mais adiante. Verificou-se que o número de espinhas dendríticas, em algumas áreas do cérebro, aumenta quando ratos são colocados em gaiolas enriquecidas com objetos de cores e formas diferentes e elementos móveis que ativam a sensibilidade.

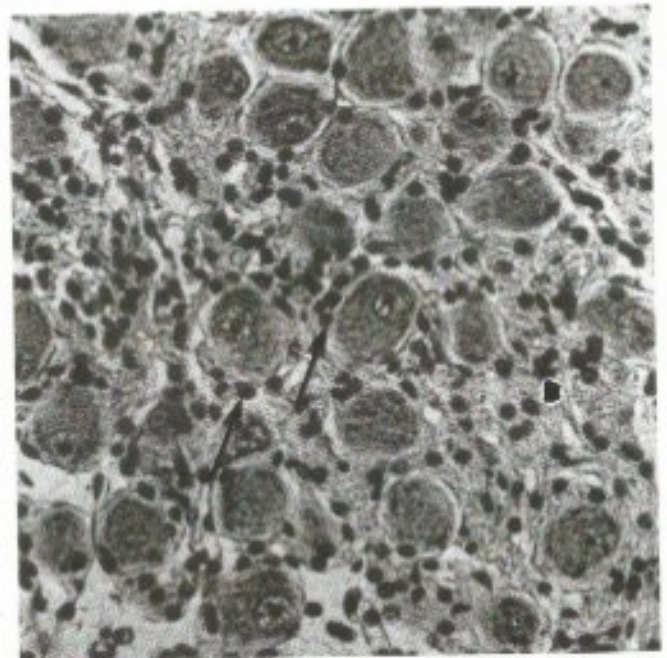




**FIGURA 3.2** Electromicrografia de parte do corpo celular de um neurônio do sistema nervoso autônomo, mostrando porção do núcleo (N) com um nucléolo e citoplasma onde se destacam um corpúsculo de Nissl (CN = concentração de retículo endoplasmático granular e ribossomos), mitocôndrias (setas) e aparelho de Golgi (G). Barra = 0,2  $\mu$ m. Cortesia de Elizabeth R. S. Camargos.



**FIGURA 3.3** Neurônios piramidais pequenos, médios e grandes do córtex cerebral, à microscopia óptica. Em cada neurônio, observe o núcleo claro com nucléolo evidente e o citoplasma repleto de corpúsculos de Nissl. Entre os neurônios aparecem núcleos de oligodendrócitos (A), astrócitos protoplasmáticos (B) e de microglíocitos (C) (segundo del Rio Hortega).



**FIGURA 3.4** Fotomicrografia mostrando os corpos celulares esferoidais de neurônios de um gânglio sensitivo e núcleos de células satélites (setas).



Estudos de neurônios *in vitro* ao microscópio confocal mostraram o aparecimento ou desaparecimento de espinhas dendríticas e, conseqüentemente, das sinapses aí existentes. Esses resultados mostram que o ambiente pode modificar sinapses no sistema nervoso central, demonstrando sua plasticidade, que pode estar relacionada à memória e aprendizagem, como será visto no Capítulo 28. Sabe-se também que as espinhas dendríticas estão diminuídas em crianças com deficiência mental, como a Síndrome de Down.

### 1.3 AXÔNIO

A grande maioria dos neurônios possui um axônio, prolongamento longo e fino que se origina do corpo ou de um dendrito principal, em região denominada *cone de implantação*, praticamente desprovida de substância cromidial (**Figura 3.1**). O axônio apresenta comprimento muito variável, dependendo do tipo de neurônio, podendo ter, na espécie humana, de alguns milímetros a mais de um metro, como os axônios que, da medula, inervam um músculo no pé. O citoplasma dos axônios contém microtúbulos, neurofilamentos, microfilamentos, retículo endoplasmático agranular, mitocôndrias e vesículas. Os axônios, após emitir número variável de colaterais, geralmente sofrem arborização terminal. Através dessa porção terminal, estabelecem conexões com outros neurônios ou com células efetadoras (**Figura 3.1**), músculos e glândulas. Alguns neurônios, entretanto, especializam-se em secreção. Seus axônios terminam próximos a capilares sanguíneos, que captam o produto de secreção liberado, em geral um polipeptídeo. Neurônios desse tipo são denominados neurosecretores (**Figura 23.3**) e ocorrem na região do cérebro denominada hipotálamo (Capítulo 23, item 4.2).

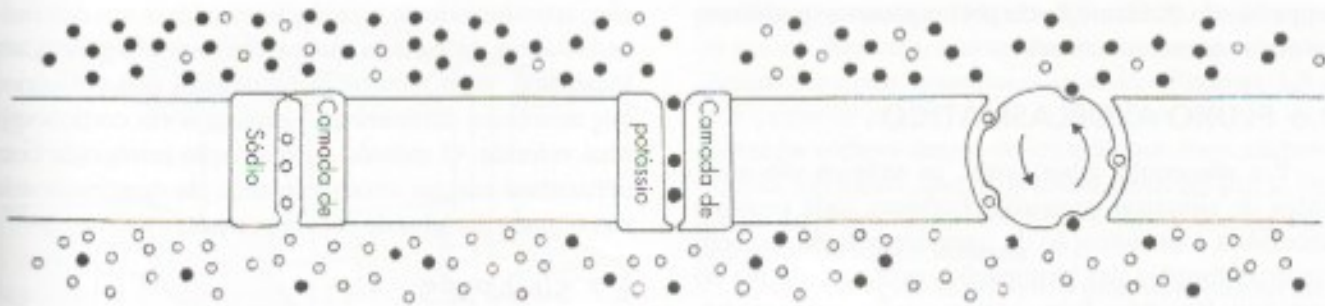
### 1.4 ATIVIDADE ELÉTRICA DOS NEURÔNIOS

A membrana celular separa dois ambientes que apresentam composições iônicas próprias: o meio intracelular (citoplasma), onde predominam íons orgânicos com cargas negativas e potássio ( $K^+$ ); e o meio extracelular, em que predominam sódio ( $Na^+$ ) e cloro ( $Cl^-$ ). As cargas elétricas dentro e fora da célula são responsáveis pelo estabelecimento de um potencial elétrico de membrana. Na maioria dos neurônios, o potencial de membrana em repouso está em torno de  $-60$  mV a  $-70$  mV, com excesso de cargas negativas dentro da célula. Movimentos de íons através da membrana permitem alterações deste potencial. Íons só atravessam a membrana através de canais iônicos, obedecendo aos gradientes de concentração e elétricos. Os canais iônicos são formados por proteína e caracterizam-se pela seletividade e, alguns deles, pela


capacidade de fechar-se e abrir-se. Estes últimos podem ser controlados por diferentes mecanismos. Assim, temos canais iônicos sensíveis: a voltagem, a neurotransmissores, a fosforilação de sua porção citoplasmática ou a estímulos mecânicos, como distensão e pressão.

Os dendritos são especializados em receber estímulos, traduzindo-os em alterações do potencial de repouso da membrana. Tais alterações envolvem entrada ou saída de determinados íons e podem expressar-se por pequena despolarização ou hiperpolarização. A despolarização é excitatória e significa redução da carga negativa do lado citoplasmático da membrana. A hiperpolarização é inibitória e significa aumento da carga negativa do lado de dentro da célula ou, então, aumento da positiva do lado de fora. Exemplificando, canais de  $Cl^-$ , sensíveis a um dado neurotransmissor, abrem-se quando há ligação com este neurotransmissor, permitindo a entrada de íons cloro para o citoplasma. Em consequência, o potencial de membrana pode, por exemplo, passar de  $-60$  mV para  $-90$  mV, ou seja, há hiperpolarização da membrana. Já canais de  $Na^+$ , fechados em situação de repouso da membrana, ao se abrir causam entrada de íons  $Na^+$  para dentro da célula, diminuindo o potencial de membrana, que pode passar, por exemplo, para  $-45$  mV. Neste caso há despolarização da membrana. Os distúrbios elétricos que ocorrem ao nível dos dendritos e do corpo celular constituem potenciais graduáveis (podem somar-se), também chamados eletrotônicos, de pequena amplitude ( $100 \mu V$ ;  $-10$  mV), e que percorrem pequenas distâncias (1 mm a 2 mm no máximo) até que se extinguam. Esses potenciais propagam-se em direção ao corpo e, neste, em direção ao cone de implantação do axônio até a chamada zona de disparo (ou de gatilho), onde existem canais de  $Na^+$  e de  $K^+$  sensíveis à voltagem. A abertura dos canais de  $Na^+$  sensíveis à voltagem no segmento inicial do axônio (zona de disparo) gera alteração do potencial de membrana denominado potencial de ação ou impulso nervoso, ou seja, despolarização da membrana de grande amplitude ( $70$  mV a  $110$  mV), do tipo "tudo ou nada", capaz de repetir-se ao longo do axônio, conservando sua amplitude até atingir a terminação axônica. Portanto, o axônio é especializado em gerar e conduzir o potencial de ação. Constitui o local onde o primeiro potencial de ação é gerado e a zona de disparo na qual concentram-se canais de sódio e potássio sensíveis à voltagem (**Figura 3.5**), isto é, canais iônicos que ficam fechados no potencial de repouso da membrana e se abrem quando despolarizações de pequena amplitude (os potenciais graduáveis referidos acima) os atingem. O potencial de ação originado na zona de disparo repete-se ao longo do axônio, uma vez que ele próprio origina distúrbio local eletrotônico que se propaga até novos locais ricos em canais de sódio e potássio sensíveis à voltagem, dispostos ao longo do axônio (**Figura 3.6**).





**FIGURA 3.5** Desenho esquemático de membrana axônica, mostrando canal de sódio e canal de potássio sensível à voltagem e a bomba de sódio e potássio (com setas), responsável pela reconstituição das concentrações corretas desses íons dentro e fora da célula, após a deflagração do potencial de ação. Os círculos vazios representam íons de sódio e os cheios, íons de potássio.



**FIGURA 3.6** Desenho esquemático de um segmento axônico, mostrando locais (linhas paralelas) ricos em canais de sódio e potássio sensíveis à voltagem, na membrana plasmática. Nos locais assinalados pela setas, está ocorrendo despolarização maior que 100mV, seguida de repolarização, ou seja, um potencial de ação representado no canto superior esquerdo.

A despolarização de 70 mV a 110mV deve-se à grande entrada de  $\text{Na}^+$ ; segue-se a repolarização por saída de potássio, através dos canais de  $\text{K}^+$  sensíveis à voltagem que se abrem mais lentamente. A volta às condições de repouso, no que diz respeito às concentrações iônicas dentro e fora do neurônio, ocorre por ação da chamada bomba de sódio e potássio.<sup>3</sup>

## 1.5 CLASSIFICAÇÃO DOS NEURÔNIOS QUANTO A SEUS PROLONGAMENTOS

A maioria dos neurônios possui vários dendritos e um axônio, por isso são chamados multipolares (Figura 3.1). Mas há, também, *neurônios bipolares* e *pseudounipolares*. Nos neurônios bipolares (Figura 1.6 B), dois prolongamentos deixam o corpo celular,

um dendrito e um axônio. Entre eles estão os neurônios bipolares da retina e do gânglio espiral do ouvido interno. Nos neurônios pseudounipolares (Figura 1.6 C), cujos corpos celulares se localizam nos gânglios sensitivos, apenas um prolongamento deixa o corpo celular, logo dividindo-se, à maneira de um T, em dois ramos, um periférico e outro central. O primeiro dirige-se à periferia, onde forma *terminação nervosa sensitiva*; o segundo dirige-se ao sistema nervoso central, onde estabelece contatos com outros neurônios. Na neurogênese, os neurônios pseudounipolares apresentam, de início, dois prolongamentos, havendo fusão posterior de suas porções iniciais. Ambos os prolongamentos têm estrutura de axônio, embora o ramo periférico conduza o impulso nervoso em direção ao pericário, à maneira de um dendrito. Como um axônio, esse ramo é capaz de gerar potencial de ação. Nesse caso, entretanto, a zona gatilho situa-se perto da terminação nervosa sensitiva. Essa terminação recebe estímulos, originando potenciais graduáveis que, ao alcançar a zona gatilho, provocam o aparecimento de potencial de ação. Este é conduzido centripetamen-

<sup>3</sup> A bomba de sódio e potássio é uma proteína grande que atravessa a membrana plasmática do axônio e bombeia o  $\text{Na}^+$  para fora e o  $\text{K}^+$  para dentro do axônio, utilizando a energia fornecida pela hidrólise de ATP.



te, passando diretamente do prolongamento periférico ao prolongamento central.

## 1.6 FLUXO AXOPLASMÁTICO

Por não conter ribossomos, os axônios são incapazes de sintetizar proteínas. Portanto, toda proteína necessária à manutenção da integridade axônica, bem como às funções das terminações axônicas, deriva do pericário. Por outro lado, as terminações axônicas necessitam também de organelas, como mitocôndrias e retículo endoplasmático agranular. Assim, é necessário um fluxo contínuo de substâncias solúveis e de organelas, do pericário à terminação axônica. Para renovação dos componentes das terminações, é imprescindível o fluxo de substâncias e organelas em sentido oposto, ou seja, em direção ao pericário. Esse movimento de organelas e substâncias solúveis através do axoplasma é denominado *fluxo axoplasmático*. Há dois tipos de fluxo, que ocorrem paralelamente: *fluxo axoplasmático anterógrado*,<sup>4</sup> em direção à terminação axônica, e *fluxo axoplasmático retrógrado*, em direção ao pericário.

As terminações axônicas têm capacidade endocítica. Tal propriedade permite a captação de substâncias tróficas, como os fatores de crescimento de neurônios, que são carregadas até o corpo celular pelo fluxo axoplasmático retrógrado. A endocitose e o transporte retrógrado explicam também por que certos agentes patogênicos, como o vírus da raiva e toxinas, podem atingir o sistema nervoso central, após captação pelas terminações axônicas periféricas.

O fluxo axoplasmático permitiu a realização de várias técnicas *neuroanatômicas* baseadas em captação e transporte de substâncias que, posteriormente, possam ser detectadas. Assim, por exemplo, um aminoácido radioativo introduzido em determinado ponto da área motora do córtex cerebral é captado por pericários corticais e, pelo fluxo axoplasmático anterógrado, alcança a medula, onde pode ser detectado por radioautografia. Pode-se, então, concluir que existe uma via corticoespinhal, ou seja, uma via formada por neurônios cujos pericários estão no córtex e os axônios terminam na medula. Outro modo de se estudar esse tipo de problema consiste no uso de macromoléculas que, após captação pelas terminações nervosas, são transportadas até o pericário graças ao fluxo axoplasmático retrógrado. As-

4 O fluxo axoplasmático anterógrado compreende duas fases: uma fase rápida, envolvendo transporte de organelas delimitadas por membrana (mitocôndrias, vesículas e elementos do retículo endoplasmático agranular), com velocidade de 200 mm a 400 mm por dia; e outra lenta, com velocidade de 1 mm a 4 mm por dia, transportando proteínas do citoesqueleto e proteínas solúveis no citosol.

sim, introduzindo-se a enzima peroxidase em determinadas áreas da medula, posteriormente ela poderá ser localizada, com técnica histoquímica, nos pericários dos neurônios corticais que formam a via corticoespinhal referida. O método de marcação retrógrada com peroxidase causou enorme avanço da neuroanatomia nas últimas décadas do século passado.

## 1.7 SINAPSES

Os neurônios, sobretudo através de suas terminações axônicas, entram em contato com outros neurônios, passando-lhes informações. Os locais de tais contatos são denominados *sinapses* ou, mais precisamente, *sinapses interneuronais*. No sistema nervoso periférico, terminações axônicas podem relacionar-se também com células não neuronais ou efetadoras, como células musculares (esqueléticas, cardíacas ou lisas) e células secretoras (em glândulas salivares, por exemplo), controlando suas funções. Os termos *sinapses* e *junções neuroefetadoras* são usados para denominar tais contatos.

Quanto à morfologia e ao modo de funcionamento, reconhecem-se dois tipos de sinapses: *sinapses elétricas* e *sinapses químicas*.

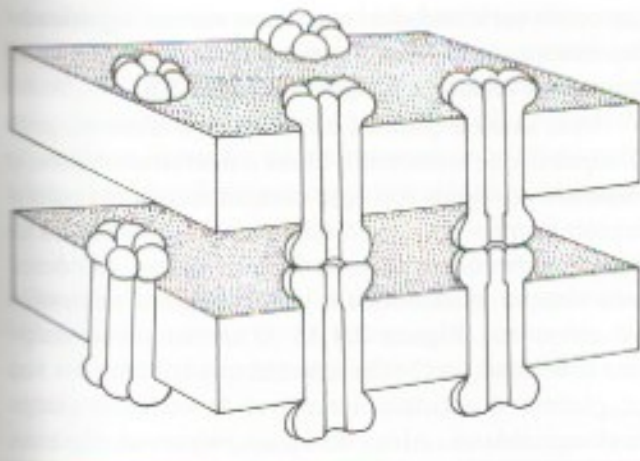
### 1.7.1 Sinapses elétricas

São raras em vertebrados e exclusivamente interneuronais. Nessas sinapses, as membranas plasmáticas dos neurônios envolvidos entram em contato em pequena região onde o espaço entre elas é de apenas 2  $\mu\text{m}$  a 3  $\mu\text{m}$ . No entanto, há acoplamento iônico, isto é, ocorre comunicação entre os dois neurônios, através de canais iônicos concentrados em cada uma das membranas em contato. Esses canais projetam-se no espaço intercelular, justapondo-se de modo a estabelecer comunicações intercelulares que permitem a passagem direta de pequenas moléculas, como íons, do citoplasma de uma das células para o da outra (**Figura 3.7**). Tais junções servem para sincronizar a atividade de grupos de neurônios. Elas existem, por exemplo, no centro respiratório situado no bulbo e permitem o disparo sincronizado dos neurônios aí localizados, responsáveis pelo ritmo respiratório. Ao contrário das sinapses químicas, as sinapses elétricas não são polarizadas, ou seja, a comunicação entre os neurônios envolvidos se faz nos dois sentidos.

### 1.7.2 Sinapses químicas

Nos vertebrados, a grande maioria das sinapses interneuronais e todas as sinapses neuroefetadoras são *sinapses químicas*, ou seja, a comunicação entre os elementos em contato depende da liberação de substâncias químicas, denominadas *neurotransmissores*.





**FIGURA 3.7** Desenho esquemático de uma sinapse elétrica. Partes das membranas plasmáticas de dois neurônios estão representadas por retângulos. Em cada uma, canais iônicos se justapõem, estabelecendo o acoplamento elétrico das duas células.

### 1.7.2.1 Neurotransmissores e vesículas sinápticas

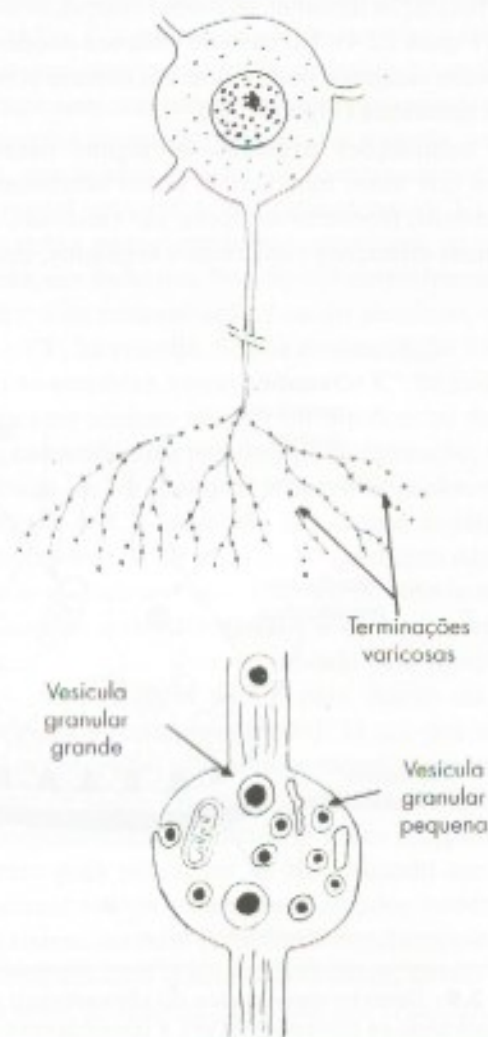
Entre os neurotransmissores conhecidos estão a *acetilcolina*, certos aminoácidos como a *glicina* e o *glutamato*, o *ácido gama-amino-butírico (GABA)* e as monoaminas *dopamina*, *noradrenalina*, *adrenalina*, *serotonina* e *histamina*. Sabe-se hoje que muitos peptídeos também podem funcionar como neurotransmissores, como a *substância P*, em neurônios sensitivos, e os opioides. Esses últimos pertencem ao mesmo grupo químico da morfina e entre eles estão as *endorfinas* e as *encefalinas*.

Acreditava-se que cada neurônio sintetizasse apenas um neurotransmissor. Hoje, sabe-se que pode haver coexistência de neurotransmissores clássicos (acetilcolina, monoaminas e aminoácidos) com peptídeos.<sup>5</sup>

As sinapses químicas caracterizam-se por serem polarizadas, ou seja, apenas um dos dois elementos em contato, o chamado *elemento pré-sináptico*, possui o neurotransmissor. Este é armazenado em vesículas especiais, denominadas *vesículas sinápticas*, identificáveis apenas à microscopia eletrônica, onde apresentam morfologia variada. Os seguintes tipos de vesículas são mais comuns: *vesículas agranulares (Figura 3.9)*, com 30  $\mu\text{m}$  a 60  $\mu\text{m}$  de diâmetro e com conteúdo elétron-lúcido (aparecem como se estivessem vazias); *vesículas*

*granulares pequenas (Figura 3.8 e 13.3)*, de 40  $\mu\text{m}$  a 70  $\mu\text{m}$  de diâmetro, que apresentam conteúdo elétron-denso; *vesículas granulares grandes (Figuras 3.8 e 10.6)*, com 70  $\mu\text{m}$  a 150  $\mu\text{m}$  de diâmetro, também com conteúdo elétron-denso delimitado por halo elétron-lúcido; *vesículas opacas grandes*, com 80  $\mu\text{m}$  a 180  $\mu\text{m}$  de diâmetro e conteúdo elétron-denso homogêneo, preenchendo toda a vesícula.

O tipo de vesícula sináptica predominante no elemento pré-sináptico depende do neurotransmissor que o caracteriza. Quando o elemento pré-sináptico libera, como neurotransmissor principal, a acetilcolina ou um aminoácido, ele apresenta, predominantemente, vesículas agranulares. As vesículas granulares pequenas contêm monoaminas; já as granulares grandes possuem monoaminas e/ou peptídeos e as opacas gran-



**FIGURA 3.8** Desenho esquemático de um neurônio noradrenérgico periférico, mostrando profusa ramificação do axônio para formar terminações longas e varicosas. Abaixo, uma varicosidade ampliada mostra esquematicamente seu conteúdo à microscopia eletrônica.

5 Por exemplo, em glândulas salivares, as fibras parassimpáticas liberam acetilcolina e, numa segunda fase, *peptídeo intestinal vasoativo (VIP)*. No sistema nervoso central, fibras dopaminérgicas podem conter *neurotensina* ou *colecistoquinina*; fibras serotoninérgicas, *substância P* ou *encefalina*; fibras GABA-érgicas, *somatostatina*.



des, peptídeos. Durante muito tempo, acreditou-se que as vesículas sinápticas eram produzidas apenas no pericário, sendo levadas até as terminações axônicas através do fluxo axoplasmático. Sabe-se hoje que, em certas situações, elas podem também ser produzidas na própria terminação axônica a partir do retículo endoplasmático liso.<sup>6</sup>

### 1.7.2.2 Sinapses químicas interneuronais

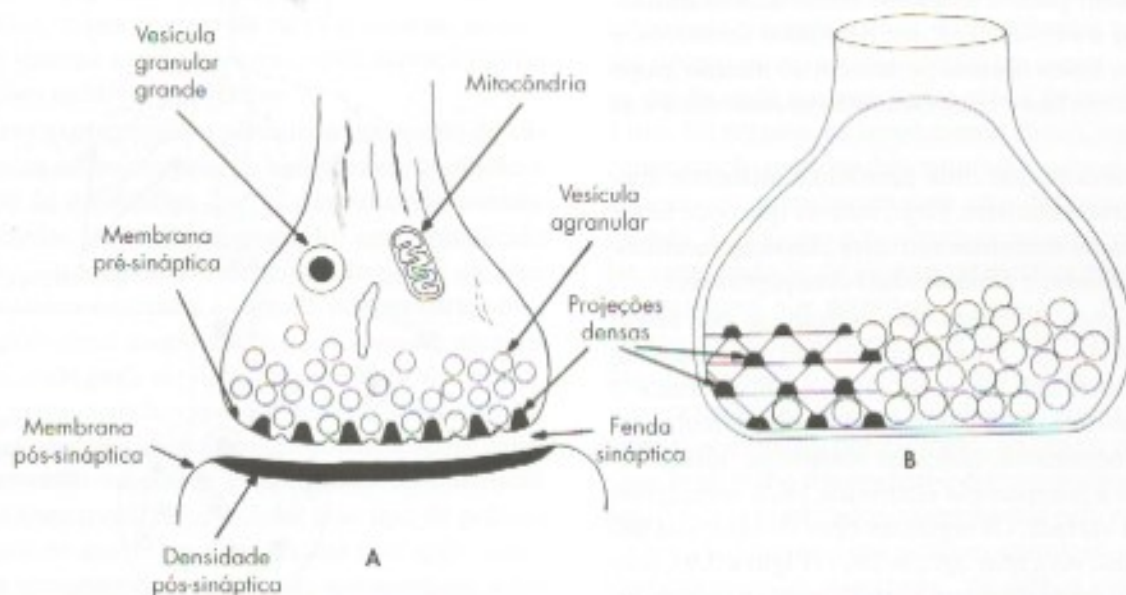
Na grande maioria dessas sinapses, uma terminação axônica entra em contato com qualquer parte de outro neurônio, formando-se assim *sinapses axodendríticas*, *axossomáticas* (com o pericário) ou *axoaxônicas*.

Nas sinapses em que o axônio é o elemento pré-sináptico, os contatos se fazem não só através de sua ponta dilatada, denominada *botão terminal*, mas também em dilatações que podem ocorrer ao longo de toda a sua arborização terminal, os *botões sinápticos de passagem* (Figura 22.4). No caso de sinapses axodendríticas, o botão sináptico pode entrar em contato com uma espinha dendrítica (Figura 22.4).

As terminações axônicas de alguns neurônios, como os que usam monoamina como neurotransmissor (neurônios monoaminérgicos), são varicosas, isto é, apresentam dilatações simétricas e regulares, conheci-

das como varicosidades, que têm o mesmo significado dos botões, ou seja, são locais pré-sinápticos onde se acumulam vesículas sinápticas (Figura 3.8).

Uma sinapse química compreende o *elemento pré-sináptico*, que armazena e libera o neurotransmissor, o *elemento pós-sináptico*, que contém receptores para o neurotransmissor, e uma *fenda sináptica*, que separa as duas membranas sinápticas. Para descrição, tomemos uma sinapse axodendrítica, visualizada em microscópio eletrônico (Figura 3.9 A). O elemento pré-sináptico é, no caso, um botão terminal que contém, em seu citoplasma, quantidade apreciável de vesículas sinápticas agranulares. Além disso, encontram-se algumas mitocôndrias, túbulos de retículo endoplasmático agranular, neurofilamentos e microfilamentos de actina. A membrana do botão, na face em aposição à membrana do dendrito, chama-se *membrana pré-sináptica*. Sobre ela se arrumam, em intervalos regulares, estruturas proteicas sob a forma de projeções densas que, em conjunto, formam a *densidade pré-sináptica*. As projeções densas têm disposição triangular e se unem por delicados filamentos, de modo que a densidade pré-sináptica é, na verdade, uma grade em cujas malhas as vesículas sinápticas se encaixam (Figura 3.9 B). Desse modo, essas vesículas se aproximam adequadamente da mem-



**FIGURA 3.9** Desenho esquemático da ultra-estrutura de uma sinapse química interneuronal axodendrítica. (A) seção longitudinal, mostrando os componentes pré e pós-sinápticos; (B) visão tridimensional do elemento pré-sináptico para visualização da grade pré-sináptica, que permite excitose rápida das vesículas agranulares.

6 A descoberta desse fato foi feita por A.B.M. Machado, em vesículas sinápticas granulares de fibras simpáticas da glândula pineal em desenvolvimento (Machado, A.B.M. – 1971 – Electron microscopy of developing fibers in the rat pineal gland. The formation of granular vesicles – Progress in Brain Research, 34: 171-185).



brana pré-sináptica para com ela se fundir rapidamente, liberando o neurotransmissor por um processo de exocitose. A densidade pré-sináptica corresponde à *zona ativa* da sinapse, isto é, local no qual se dá, de maneira eficiente, a liberação do neurotransmissor clássico na fenda sináptica. Sinapses com zona ativa são, portanto, *direcionadas*.

A *fenda sináptica* compreende o espaço de 20 µm a 30 µm que separa as duas membranas em aposição. Na verdade, esse espaço é atravessado por moléculas que mantêm firmemente unidas as duas membranas sinápticas.

O elemento pós-sináptico é formado pela *membrana pós-sináptica* e a *densidade pós-sináptica* (Figura 3.9 A). Nessa membrana inserem-se os receptores específicos para cada neurotransmissor. Esses receptores são formados por proteínas integrais que ocupam toda a espessura da membrana e se projetam tanto do lado externo como do lado citoplasmático da membrana. No citoplasma, junto à membrana, concentram-se moléculas relacionadas com a função sináptica. Tais moléculas, juntamente com os receptores, provavelmente formam a densidade pós-sináptica. A *transmissão sináptica* decorre da união do neurotransmissor com seu receptor na membrana pós-sináptica.

### 1.7.2.3 Sinapses químicas neuroefetadoras

Essas sinapses, também chamadas *junções neuroefetadoras*, envolvem os axônios dos nervos periféricos e uma célula efetadora não neuronal. Se a conexão se faz com células musculares estriadas esqueléticas, tem-se uma *junção neuroefetadora somática*; se com células musculares lisas ou cardíacas ou com células glandulares, tem-se uma *junção neuroefetadora visceral*. A primeira compreende as *placas motoras* e em cada uma, o elemento pré-sináptico é terminação axônica de neurônio motor somático, cujo corpo se localiza na coluna anterior da medula espinhal ou no tronco encefálico. As junções neuroefetadoras viscerais são os contatos das terminações nervosas dos neurônios do sistema nervoso autônomo, cujos corpos celulares se localizam nos gânglios autonômicos. As placas motoras são sinapses direcionadas, ou seja, em cada botão sináptico de cada placa há zonas ativas representadas, nesse caso, por acúmulos de vesículas sinápticas junto a barras densas que se colocam em intervalos sobre a membrana pré-sináptica; densidades pós-sinápticas com disposição característica também ocorrem (Figura 10.4). As junções neuroefetadoras viscerais, por sua

vez, não são direcionadas, ou seja, não apresentam zonas ativas e densidades pós-sinápticas. As junções neuroefetadoras serão estudadas, com mais detalhes, no Capítulo 10, item 3.1.

### 1.7.2.4 Mecanismo da transmissão sináptica

Quando o impulso nervoso atinge a membrana pré-sináptica, origina pequena alteração do potencial de membrana capaz de abrir canais de cálcio sensíveis à voltagem, o que determina a entrada desse íon. O aumento de íons cálcio na membrana pré-sináptica provoca uma série de fenômenos. Alguns deles culminam com a fusão de vesículas sinápticas com a membrana pré-sináptica, e subsequente processo denominado exocitose. Para evitar o aumento da quantidade de membrana pré-sináptica pela exocitose, ocorre o fenômeno oposto, a endocitose, que internaliza a membrana sob a forma de vesículas, as quais podem ser reutilizadas. Por meio da exocitose ocorre a liberação de neurotransmissor na fenda sináptica e sua difusão, até atingir seus receptores na membrana pós-sináptica. Um receptor sináptico pode ser, ele próprio, um canal iônico, que se abre quando o neurotransmissor se liga a ele (canal sensível a neurotransmissor). Um canal iônico deixa passar predominantemente, ou exclusivamente, um dado íon. Se esse íon normalmente ocorrer em maior concentração fora do neurônio, como o Na<sup>+</sup> e o Cl<sup>-</sup>, há entrada. Se sua concentração for maior dentro do neurônio, como no caso do K<sup>+</sup>, há saída. Tais movimentos iônicos modificam o potencial de membrana, causando uma pequena despolarização, no caso de entrada de Na<sup>+</sup>, ou uma hiperpolarização, no caso de entrada de Cl<sup>-</sup> (aumento das cargas negativas do lado de dentro) ou de saída de K<sup>+</sup> (aumento das cargas positivas do lado de fora). Exemplificando, o receptor A do neurotransmissor GABA é ou está acoplado a um canal de cloro. Quando ativado pela ligação com GABA, há passagem de Cl<sup>-</sup> para dentro da célula, com hiperpolarização (inibição). Já um dos receptores da acetilcolina, o chamado receptor nicotínico, é um canal de sódio. Quando ativado, há entrada de Na<sup>+</sup> com despolarização (excitação). Esses receptores, que se abrem para passagem de íons quando um neurotransmissor se liga a eles, são chamados ionotrópicos. Mas existem também receptores metabotrópicos, que se combinam com o neurotransmissor, dando origem a uma série de reações químicas que resultam na formação, no citoplasma do neurônio pós-sináptico, de uma nova molécula, chamada *segundo mensageiro*,<sup>7</sup>

7 O segundo mensageiro mais conhecido é o AMP-cíclico. Nas sinapses em que o neurônio pré-ganglionar é noradrenérgico, ele se liga ao receptor α<sub>2</sub> e resulta pequena despolarização da membrana, o que aumenta um pouco a excitabilidade da sinapse. Diz-se, então, que o neurônio noradrenérgico exerce ação moduladora sobre o pós-sináptico, ou seja, modifica sua excitabilidade.



que levará a modificações na célula pós-sináptica, resultando, por exemplo, na abertura ou fechamento de canais iônicos. Cada neurônio pode receber de 1.000 a 10.000 contatos sinápticos em seu corpo e dendritos. Os potenciais graduáveis pós-sinápticos excitatórios e inibitórios devem ser somados ou integrados. A região integradora desses potenciais é o cone de implantação do axônio ou está próxima dele. Se na zona gatilho chegar uma voltagem no limiar de excitabilidade do neurônio, como uma despolarização de 15 mV, gera-se um potencial de ação que segue pelos axônios (**Figura 3.10**).

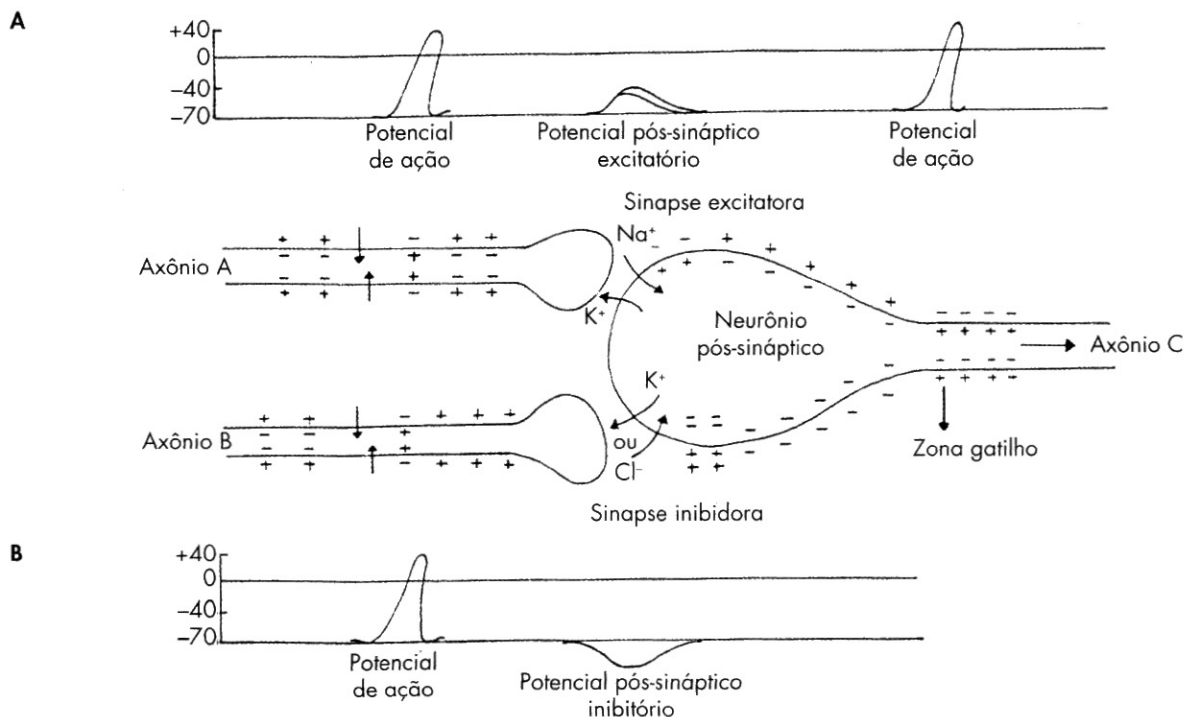
### 1.7.2.5 Inativação do neurotransmissor

A perfeita função das sinapses exige que o neurotransmissor seja rapidamente removido da fenda sináptica. Do contrário, ocorreria excitação ou inibição da membrana pós-sináptica por tempo prolongado. A remoção do neurotransmissor pode ser feita por ação enzimática. É o caso da acetilcolina, que é hidrolisada pela enzima acetilcolinesterase em acetato e colina. A colina é imediatamente captada pela terminação nervosa colinérgica, servindo como substrato para síntese de nova acetilcolina pela própria terminação. É provável que proteases sejam responsáveis pela remoção dos peptídeos que funcionam

como neurotransmissores ou neuromoduladores. Já no caso das monoaminas e dos aminoácidos, o principal mecanismo de inativação é a captação do neurotransmissor pela membrana pré-sináptica, por meio de mecanismo ativo e eficiente (bomba de captação). Essa captação pode ser bloqueada por drogas. Assim, a captação de monoaminas é facilmente bloqueada por cocaína, causando distúrbios psíquicos, porque a monoamina irá permanecer acessível aos receptores de maneira continuada. Uma vez dentro do citoplasma do neurônio pré-sináptico, o neurotransmissor pode ser reutilizado ou inativado. Exemplificando, quando uma monoamina é captada, parte é bombeada para dentro de vesículas recicladas e parte é metabolizada pela enzima monoamina-oxidase (MAO). No sistema nervoso central, processos astrocitários que envolvem as sinapses têm participação ativa na captação de neurotransmissores.

## 2.0 NEURÓGLIA

Tanto no sistema nervoso central como no periférico, os neurônios relacionam-se com células (gliócitos) coletivamente denominadas neurógliia ou glia. Até bem pouco tempo achava-se que o número de células glias seria muito maior que o de neurônios. Sabe-se hoje, entretanto, que no encéfalo do homem este número é



**FIGURA 3.10** Desenho esquemático, mostrando a sequência de fenômenos desencadeados por potenciais de ação que atingem as terminações dos axônios **A** e **B**, envolvidos respectivamente em sinapse excitatória e inibitória. Os potenciais pós-sinápticos são sempre do tipo graduável.



aproximadamente igual, 86 bilhões de neurônios e 85 bilhões de células glias.<sup>8</sup> Ao contrário dos neurônios, as células da neuróglia são capazes de se multiplicar por mitose, mesmo em adultos.

## 2.1 NEURÓGLIA DO SISTEMA NERVOSO CENTRAL

No sistema nervoso central, a neuróglia compreende: *astrócitos*, *oligodendrócitos*, *microgliócitos* e um tipo de glia com disposição epitelial, as *células ependimárias*. Essas células, com provável exceção dos microgliócitos, derivam do neuroectoderma. Os astrócitos e oligodendrócitos são coletivamente denominados como macróglia,<sup>9</sup> e os microgliócitos como micróglia. A macróglia e a micróglia colocam-se entre os neurônios e possuem massa citoplasmática distribuída sobretudo em prolongamentos que, à microscopia óptica, são visualizados apenas com técnicas especiais, envolvendo, por exemplo, impregnação pela prata (**Figura 3.11**).

### 2.1.1 Astrócitos

Seu nome vem da forma semelhante à estrela. São abundantes e caracterizados por inúmeros prolongamentos, restando pequena massa citoplasmática ao redor do núcleo (**Figura 3.3**). Reconhecem-se dois tipos: *astrócitos protoplasmáticos*, localizados na substância cinzenta, e *astrócitos fibrosos*, encontrados na substância branca. Os primeiros distinguem-se por apresentar prolongamentos mais espessos e curtos que se ramificam profusamente (**Figura 3.11 A**); já os prolongamentos dos astrócitos fibrosos são finos e longos e ramificam-se relativamente pouco (**Figura 3.11 B**). Ao microscópio eletrônico, os astrócitos apresentam as organelas usuais, mas caracterizam-se pela riqueza em filamentos intermediários que, embora morfológicamente semelhantes aos observados em outras células, são constituídos por polipeptídeo específico da glia. Nos astrócitos fibrosos, esses filamentos são mais abundantes.

Ambos os tipos de astrócitos, por meio de expansões conhecidas como pés vasculares, apoiam-se em capilares sanguíneos (**Figura 3.11 B**). Seus processos contatam também os corpos neuronais e dendritos em

locais desprovidos de sinapses, bem como axônios e, de maneira especial, envolvem as sinapses, isolando-as. Têm, portanto, funções de sustentação e isolamento de neurônios.

Os astrócitos são também importantes para a função neuronal, uma vez que participam do controle dos níveis de potássio extraneuronal, captando esse íon e, assim, ajudando na manutenção de sua baixa concentração extracelular. Também contribuem para a recaptção de neurotransmissores, em especial o glutamato, cujo excesso, causado por disparos axonais repetitivos, é tóxico para os neurônios. Constituem também o principal sítio de armazenagem de glicogênio no sistema nervoso central, havendo evidências de que podem liberar glicose pelos neurônios.

Nos casos de lesão do tecido, os astrócitos ativados aumentam localmente por mitoses e ocupam áreas lesadas à maneira de cicatriz. Em caso de degeneração axônica, adquirem função fagocítica nas sinapses, ou seja, qualquer botão sináptico em degeneração é fagocitado por astrócitos. Os astrócitos também secretam fatores neurotróficos essenciais para a sobrevivência e manutenção de neurônios. Por outro lado, a plasticidade sináptica, como a alteração do número ou tamanho de sinapses, exige também plasticidade astrocitária. Por exemplo, ativações neuronais podem levar ao afastamento de processos astrócitários, desnudando a superfície neuronal para novos contatos sinápticos.

### 2.1.2 Oligodendrócitos

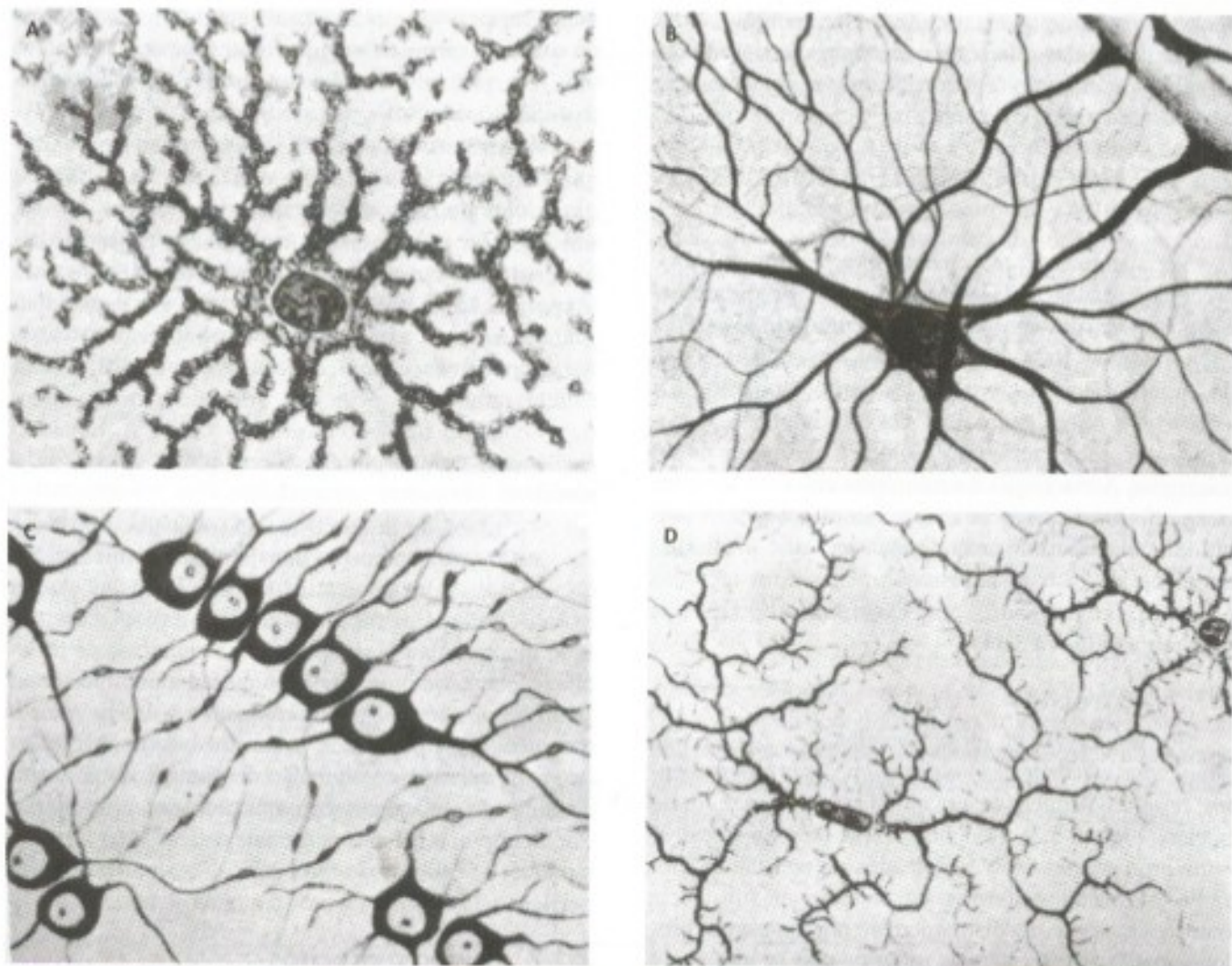
São menores que os astrócitos e possuem poucos prolongamentos (**Figura 3.11 C**), que também podem formar pés vasculares. Conforme sua localização, distinguem-se dois tipos: *oligodendrócito satélite* ou perineuronal, situado junto ao pericário e dendritos; e *oligodendrócito fascicular*, encontrado junto às fibras nervosas. Os oligodendrócitos fasciculares são responsáveis pela formação da bainha de mielina em axônios do sistema nervoso central, como será discutido no item 3.1.1.

### 2.1.3 Microgliócitos

São células pequenas e alongadas, com núcleo denso também alongado, e de contorno irregular (**Figura 3.3**); possuem poucos prolongamentos, que partem das suas extremidades (**Figura 3.11 D**). São encontrados tanto na substância branca como na cinzenta e apresentam funções fagocíticas. Inúmeras evidências indicam serem os microgliócitos de origem mesodérmica ou, mais precisamente, de monócitos, equivalendo, no sistema nervoso central, a um tipo de macrófago com funções de remoção, por fagocitose, de células mortas, detritos e microrganismos invasores. Aumentam

8 Revisão em Herculano-Houzel, S. 2009 – The human brain in numbers. *Frontiers in Human Neurosciences* 3, article 31: 1-11.

9 Há relativamente pouco tempo descobriu-se um terceiro tipo de macróglia, a célula NG2, havendo evidência de que, pelo menos no cerebelo e no hipocampo, recebe sinapses de neurônios (Paukert, M. & Bergles D.E. 2006. Synaptic communication between neurons and NG2 cells *Current Opinion in Neurobiology* 16: 515-52).



**FIGURA 3.11** Aspecto ao microscópio óptico da neuróglia do sistema nervoso central após impregnação metálica: (A) astrócito protoplasmático; (B) astrócito fibroso; (C) oligodendrócitos; (D) microglíocitos (segunda del Rio Hortega).

em caso de injúria e inflamação, sobretudo por novo aporte de monócitos, vindos pela corrente sanguínea. Os microglíocitos apresentam várias das características de monócitos e macrófagos. Reagem a mudanças em seu microambiente, adquirindo forma ameboide e passando para o estado ativado.<sup>10</sup> Microglíocitos ativados podem migrar para locais de lesão e proliferar. Apresentam antígenos e têm papel central na resposta imune no sistema nervoso central. Interagem com leucócitos que, em condições de quebra da barreira hematoencefálica, invadem o tecido nervoso.

<sup>10</sup> Microglíocitos ativados podem migrar para locais de lesão, proliferar e liberar uma variedade de fatores, como óxido nítrico, citocinas, fator de necrose tumoral alfa, interleucina 6 e fator de crescimento transformante beta.

#### 2.1.4 Células endimárias

São remanescentes do neuroepitélio embrionário, sendo coletivamente designadas *ependima* ou *epitélio endimário*. Constituem células cuboidais ou prismáticas que forram, como epitélio de revestimento simples, as paredes dos ventrículos cerebrais, do aqueduto cerebral e do canal central da medula espinal. Nos ventrículos cerebrais, um tipo de célula endimária modificada recobre tufo de tecido conjuntivo, rico em capilares sanguíneos, que se projetam da pia-máter, constituindo os *plexos coriáceos*, responsáveis pela formação do líquido cérebro-espinhal, como será visto no Capítulo 8.



## 3.2 NEURÓGLIA DO SISTEMA NERVOSO PERIFÉRICO

A neurógliia periférica compreende as *células satélites* ou *axiôglíos* e as *células de Schwann*, derivadas do tecido neural. Na verdade essas células podem ser consideradas como um único tipo de célula, que pode apresentar dois fenótipos dependendo da parte do neurônio com que se relaciona. As células satélites envolvem pericários dos neurônios, dos gânglios sensitivos e do sistema nervoso autônomo; as células de Schwann circundam os axônios, formando seus envoltórios, quais sejam, a bainha de mielina e o neurilema (Figura 3.1). Ao contrário dos gliócitos do sistema nervoso central, apresentam-se circundadas por membrana basal.

As células satélites geralmente são lamelares ou achatadas, dispostas de encontro aos neurônios. As células de Schwann têm núcleos ovoides ou alongados, com nucléolos evidentes. Em caso de injúria de nervos, as células de Schwann desempenham importante papel na regeneração das fibras nervosas, fornecendo substrato que permite o apoio e o crescimento dos axônios em regeneração. Além do mais, nessas condições apresentam capacidade fagocítica e podem secretar fatores tróficos que, captados pelo axônio e transportados ao corpo celular, vão desencadear ou incrementar o processo de regeneração axônica. Para mais informações sobre o papel das células de Schwann na regeneração de fibras nervosas periféricas, veja Capítulo 10 A, item 3.0.

## 3.3 FIBRAS NERVOSAS

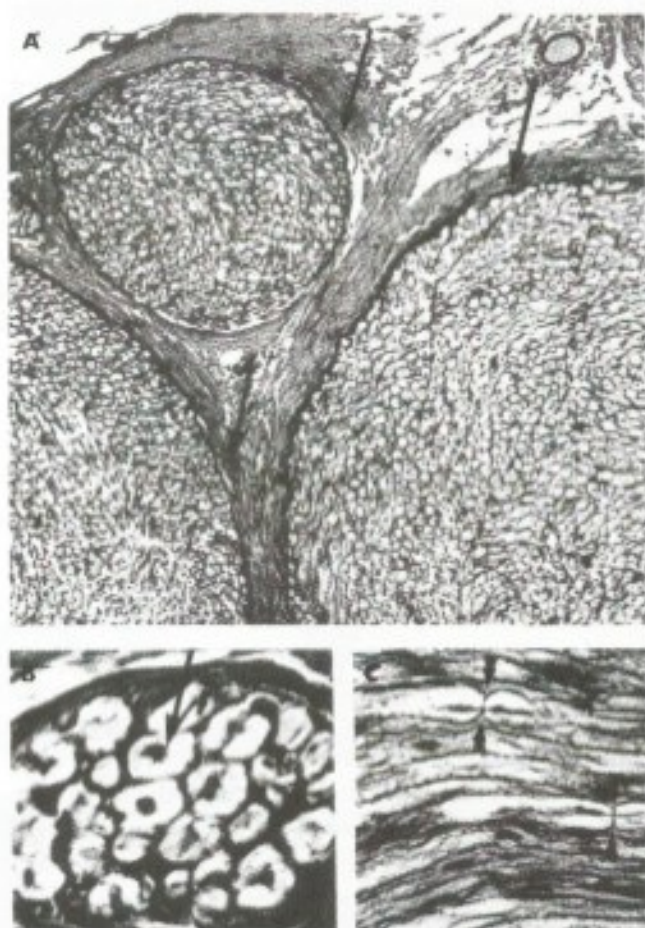
Uma fibra nervosa compreende um axônio e, quando presentes, seus envoltórios de origem glial. O principal envoltório das fibras nervosas é a bainha de mielina, que funciona como isolante elétrico. Quando envolvidos por bainha de mielina, os axônios são denominados *fibras nervosas mielínicas*. Na ausência de mielina, denominam-se *fibras nervosas amielínicas*. Ambos os tipos ocorrem tanto no sistema nervoso periférico como no central, sendo a bainha de mielina formada por células de Schwann, no periférico, e por oligodendrócitos, no central.

No sistema nervoso central, distinguem-se, macroscopicamente, as áreas contendo basicamente fibras nervosas mielínicas e neurógliia, daquelas em que se concentram os corpos dos neurônios, fibras amielínicas, além da neurógliia. Essas áreas são denominadas, respectivamente, *substância branca* e *substância cinzenta*, com base em sua cor *in vivo*. No sistema nervoso central, as fibras nervosas reúnem-se em feixes denominados *tratos* ou *fascículos*. No siste-

ma nervoso periférico também agrupam-se em feixes, formando os nervos (Figura 3.12).

## 3.1 FIBRAS NERVOSAS MIELÍNICAS

No sistema nervoso periférico, logo após seus segmentos iniciais, cada axônio é circundado por células de Schwann, que se colocam em intervalos ao longo de seu comprimento. Nos axônios motores e na maioria dos sensitivos, essas células formam duas bainhas, a de mielina e de neurilema. Para isso, cada célula de Schwann forma um curto cilindro de mielina, dentro do qual localiza-se o axônio; o restante da célula fica completamente achatado sobre a mielina, formando a segunda bainha, o neurilema. Essas bainhas interrompem-se em intervalos mais ou menos regulares para



**FIGURA 3.12** Aspectos histológicos do nervo isquiático do cão. (A) Um pequeno fascículo e parte de dois outros envolvidos por perineuro (setas) contêm fibras nervosas mielínicas. Os fascículos são mantidos juntos pelo epineuro. (B) Detalhe de um fascículo, mostrando fibras nervosas mielínicas cortadas transversalmente; observe o axônio (seta) e a imagem negativa da mielina dissolvida durante a preparação. (C) Fibras nervosas mielínicas cortadas longitudinalmente para mostrar nódulos de Ranvier (cabecinhas de setas).



## 2.2 NEURÓGLIA DO SISTEMA NERVOSO PERIFÉRICO

A neuróglia periférica compreende as *células satélites* ou *anficitos* e as *células de Schwann*, derivadas da crista neural. Na verdade essas células podem ser consideradas como um único tipo de célula, que pode expressar dois fenótipos dependendo da parte do neurônio com que se relaciona. As células satélites envolvem pericários dos neurônios, dos gânglios sensitivos e do sistema nervoso autônomo; as células de Schwann circundam os axônios, formando seus envoltórios, quais sejam, a bainha de mielina e o neurilema (**Figura 3.1**). Ao contrário dos gliócitos do sistema nervoso central, apresentam-se circundadas por membrana basal.

As células satélites geralmente são lamelares ou achatadas, dispostas de encontro aos neurônios. As células de Schwann têm núcleos ovoides ou alongados, com nucléolos evidentes. Em caso de injúria de nervos, as células de Schwann desempenham importante papel na regeneração das fibras nervosas, fornecendo substrato que permite o apoio e o crescimento dos axônios em regeneração. Além do mais, nessas condições apresentam capacidade fagocítica e podem secretar fatores tróficos que, captados pelo axônio e transportados ao corpo celular, vão desencadear ou incrementar o processo de regeneração axônica. Para mais informações sobre o papel das células de Schwann na regeneração de fibras nervosas periféricas, veja Capítulo 10 A, item 3.0.

## 3.0 FIBRAS NERVOSAS

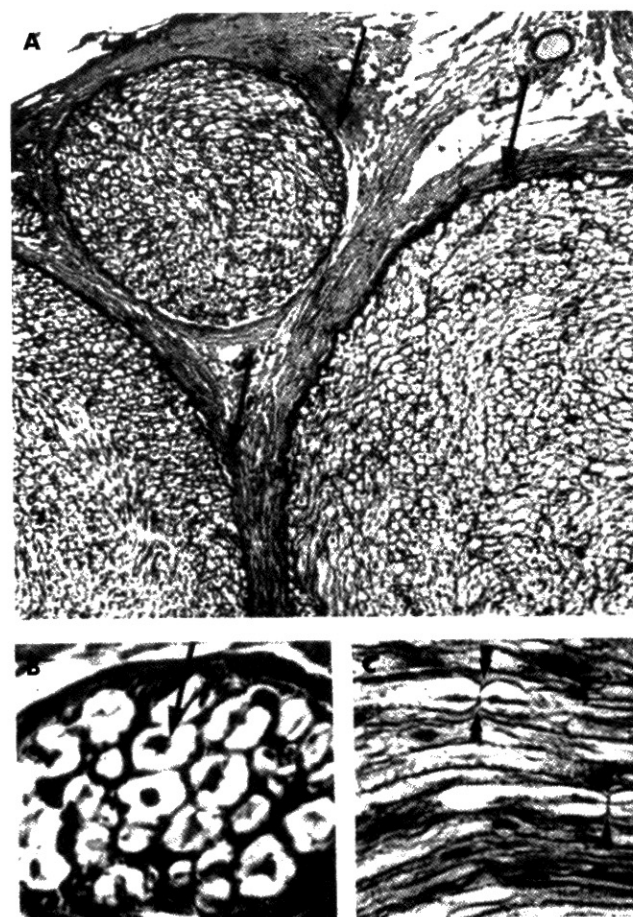
Uma fibra nervosa compreende um axônio e, quando presentes, seus envoltórios de origem glial. O principal envoltório das fibras nervosas é a bainha de mielina, que funciona como isolante elétrico. Quando envolvidos por bainha de mielina, os axônios são denominados *fibras nervosas mielínicas*. Na ausência de mielina, denominam-se *fibras nervosas amielínicas*. Ambos os tipos ocorrem tanto no sistema nervoso periférico como no central, sendo a bainha de mielina formada por células de Schwann, no periférico, e por oligodendrócitos, no central.

No sistema nervoso central, distinguem-se, macroscopicamente, as áreas contendo basicamente fibras nervosas mielínicas e neuróglia, daquelas em que se concentram os corpos dos neurônios, fibras amielínicas, além da neuróglia. Essas áreas são denominadas, respectivamente, *substância branca* e *substância cinzenta*, com base em sua cor *in vivo*. No sistema nervoso central, as fibras nervosas reúnem-se em feixes denominados *tratos* ou *fascículos*. No siste-

ma nervoso periférico também agrupam-se em feixes, formando os nervos (**Figura 3.12**).

## 3.1 FIBRAS NERVOSAS MIELÍNICAS

No sistema nervoso periférico, logo após seus segmentos iniciais, cada axônio é circundado por células de Schwann, que se colocam em intervalos ao longo de seu comprimento. Nos axônios motores e na maioria dos sensitivos, essas células formam duas bainhas, a de mielina e de neurilema. Para isso, cada célula de Schwann forma um curto cilindro de mielina, dentro do qual localiza-se o axônio; o restante da célula fica completamente achatado sobre a mielina, formando a segunda bainha, o neurilema. Essas bainhas interrompem-se em intervalos mais ou menos regulares para



**FIGURA 3.12** Aspectos histológicos do nervo isquiático do cão. (A) Um pequeno fascículo e parte de dois outros envolvidos por perineuro (setas) contêm fibras nervosas mielínicas. Os fascículos são mantidos juntos pelo epineuro. (B) Detalhe de um fascículo, mostrando fibras nervosas mielínicas cortadas transversalmente; observe o axônio (seta) e a imagem negativa da mielina dissolvida durante a preparação. (C) Fibras nervosas mielínicas cortadas longitudinalmente para mostrar nódulos de Ranvier (cabeças de setas).



cada tipo de fibra. As interrupções são chamadas de *nódulos de Ranvier* (**Figuras 3.1 e 3.12 C**) e cada segmento de fibra situado entre eles é denominado *internódulo* (**Figura 3.1**). Cada internódulo compreende a região ocupada por uma célula de Schwann e tem cerca de 1 µm a 1,5 µm de comprimento. Assim, uma fibra miélica de um nervo longo, como o isquiático, que tem de 1 µm a 1,5 µm de comprimento, apresenta aproximadamente mil nódulos de Ranvier. Portanto, cerca de mil células de Schwann podem participar da mielinização de um único axônio. No nível da arborização terminal do axônio, a bainha de mielina desaparece, mas o neurilema continua até às proximidades das terminações nervosas motoras ou sensitivas (**Figura 3.1**).

No sistema nervoso central, prolongamentos de oligodendrócitos proveem a bainha de mielina. No entanto, os corpos dessas células ficam a certa distância do axônio, de modo que não há formação de qualquer estrutura semelhante ao neurilema.

Ao microscópio eletrônico, a bainha de mielina é formada por uma série de lamelas concêntricas, originadas de voltas de membrana da célula glial ao redor do axônio, como será detalhado no próximo item.

A bainha de mielina, como a própria membrana plasmática que a origina, é composta basicamente de lipídios e proteínas, salientando-se a riqueza em fosfolípidos. Ao longo dos axônios miélicos, os canais de sódio e potássio sensíveis à voltagem encontram-se apenas nos nódulos de Ranvier. A condução do impulso nervoso é, portanto, saltatória, ou seja, potenciais de ação só ocorrem nos nódulos de Ranvier e saltam em direção ao nódulo mais distal, o que confere maior velocidade ao impulso nervoso. Isso é possível em razão do caráter isolante da bainha de mielina, que permite à corrente eletrotônica, provocada por cada potencial de ação, percorrer todo o internódulo sem extinguir-se.

O processo de formação da bainha de mielina, ou mielinização, nas diversas áreas encefálicas, está diretamente relacionado à maturidade da função de cada uma delas. Nas áreas sensitivas, inicia-se durante a última parte do desenvolvimento fetal e continua durante o primeiro ano pós-natal. No córtex pré-frontal, só estará concluída na terceira década de vida. A compreensão do processo ajuda a entender a estrutura dessa bainha.

As diversas etapas da mielinização no sistema nervoso periférico podem ser seguidas na **Figura 3.13**, onde está representada uma das várias células de Schwann que se colocam ao longo dos axônios. Em cada célula de Schwann forma-se um sulco ou goteira que contém o axônio (**Figura 3.13 A**). Segue-se o fechamento dessa goteira, com formação de uma estrutura com dupla membrana chamada *mesaxônio* (**Figura**

**3.13 B**). Esse mesaxônio alonga-se e enrola-se ao redor do axônio diversas vezes (**Figura 3.13 C**). O restante da célula de Schwann (citoplasma e núcleo) forma o neurilema (**Figura 3.13 D**). Terminado o processo ao longo de toda a fibra, reconhecem-se os nódulos de Ranvier e os internódulos.

No sistema nervoso central, o processo de mielinização é essencialmente similar ao que ocorre na fibra nervosa periférica, com a diferença de que são os processos dos oligodendrócitos os responsáveis pela formação de mielina. A **Figura 3.14** mostra a relação de um oligodendrócito com os vários axônios que ele mieliniza. Ao contrário do que ocorre com a célula de Schwann, um mesmo oligodendrócito pode prover internódulos para 20 a 30 axônios.

## 3.2 FIBRAS NERVOSAS AMIELÍNICAS

No sistema nervoso periférico, há fibras nervosas do sistema nervoso autônomo (as fibras pós-ganglionares) e algumas fibras sensitivas muito finas, que se envolvem por células de Schwann sem que haja formação de mielina. Cada célula de Schwann, nessas fibras, pode envolver, em invaginações de sua membrana, até 15 axônios. No sistema nervoso central, as fibras amielínicas não apresentam envoltórios. Apenas os prolongamentos de astrócitos tocam os axônios amielínicos.

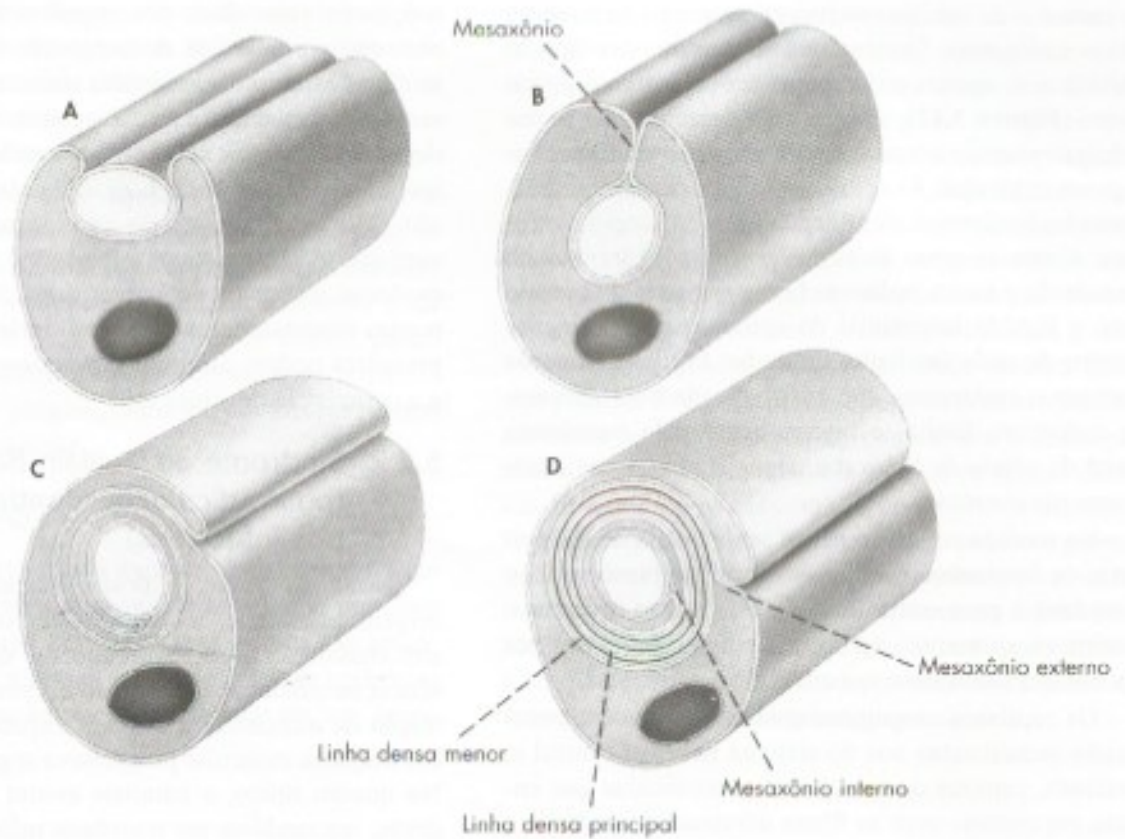
As fibras amielínicas conduzem o impulso nervoso mais lentamente, já que os conjuntos de canais de sódio e potássio sensíveis à voltagem não têm como se distanciar, ou seja, a ausência de mielina impede a condução saltatória.

## 4.0 NERVOS

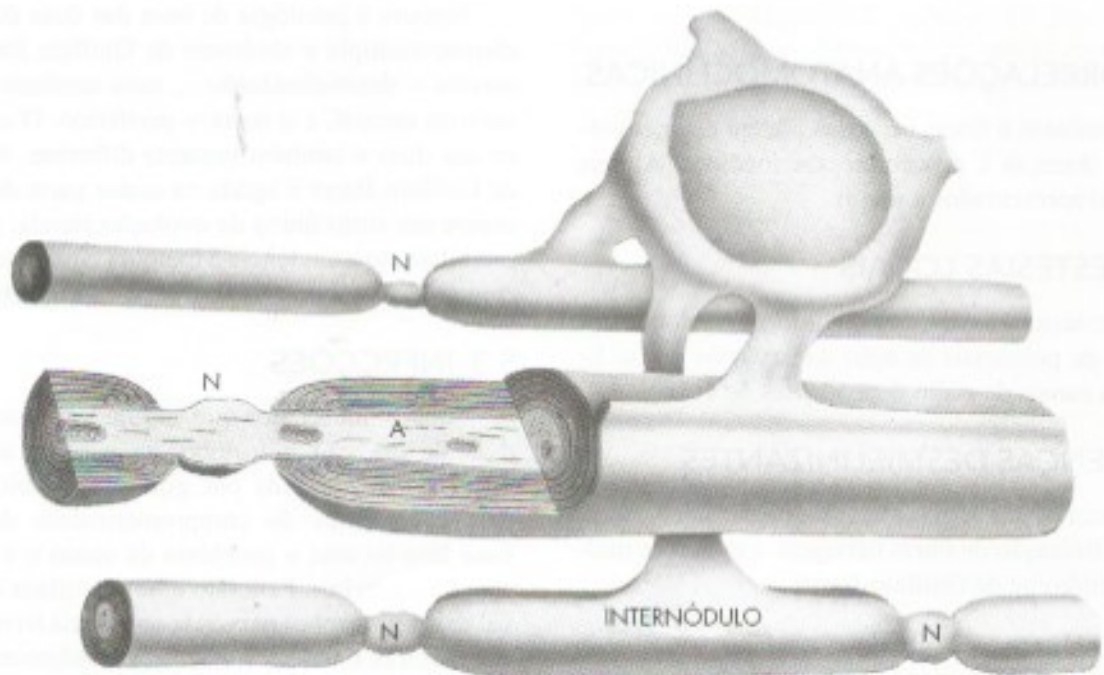
Logo após sair do tronco encefálico, da medula espinhal ou de gânglios sensitivos, as fibras nervosas motoras e sensitivas reúnem-se em feixes que se associam a estruturas conjuntivas, constituindo nervos espinhais e cranianos que serão estudados detalhadamente nos Capítulos 11 e 12. Aqui, cabe o estudo de sua estrutura (**Figura 3.12**).

Os grandes nervos, como o radial, o mediano e outros, são miélicos, isto é, a maior parte de suas fibras é miélica. Tais nervos apresentam um envoltório de tecido conjuntivo rico em vasos, denominado *epineuro*. Em seu interior, colocam-se as fibras nervosas organizadas em fascículos. O epineuro, com seus vasos, penetra entre os fascículos. No entanto, cada fascículo é delimitado pelo *perineuro*, o qual compreende tecido conjuntivo denso ordenado e células epiteliais lamelares ou achatadas, que formam inúmeras camadas entre esse tecido conjuntivo e as fibras nervosas. Entre





**FIGURA 3.13** Esquema mostrando as quatro etapas sucessivas da formação da bainha de mielina pela célula de Schwann: (A) relação inicial entre o axônio e a célula de Schwann; (B) formação do mesaxônio; (C) alongamento do mesaxônio; (D) mielina formada.



**FIGURA 3.14** Desenho esquemático mostrando como prolongamentos de um oligodendrócito formam as bainhas de mielina (internódulos) de várias fibras nervosas, no sistema nervoso central. No canto superior direito vê-se a superfície externa do oligodendrócito (N = nódulo de Ranvier; A = axônio).



as camadas de células epiteliais perineurais há também fibras colágenas. Geralmente, à microscopia óptica, identifica-se apenas o componente conjuntivo do perineuro (**Figura 3.12**), dado o grau de achatamento das células epiteliais e em razão da presença de fibras colágenas entre elas. As células epiteliais perineurais são, contudo, facilmente identificadas à microscopia eletrônica. Unem-se umas às outras por junções íntimas ou de oclusão e assim isolam as fibras nervosas do contato com o líquido intersticial do epineuro e adjacências. Dentro de cada fascículo, delicadas fibrilas colágenas formam o *endoneuro*, que envolve cada fibra nervosa. O endoneuro limita-se internamente pela membrana basal da célula de Schwann, visualizada apenas à microscopia eletrônica.

Na medida em que o nervo se distancia de sua origem, os fascículos, com sua integridade preservada, o abandonam para entrar nos órgãos a serem inervados. Assim, encontram-se nervos mais finos, formados por apenas um fascículo e seu envoltório perineural.

Os capilares sanguíneos encontrados no endoneuro são semelhantes aos do sistema nervoso central e, portanto, capazes de selecionar as moléculas que entram em contato com as fibras nervosas, impedindo a entrada de algumas e permitindo a de outras. Assim, no interior dos fascículos, tem-se uma barreira hematoencefálica semelhante à barreira hematoencefálica, a ser estudada no Capítulo 9. Essa barreira só é efetiva graças ao perineuro epitelial, que isola o interior do fascículo.

## 5.0 CORRELAÇÕES ANATOMOCLÍNICAS

Os neurônios e fibras nervosas podem estar envolvidos em doenças e procedimentos médicos. Alguns deles serão apresentados a seguir.

### 5.1 ANESTESIAS LOCAIS

Os anestésicos locais, como a lidocaina, bloqueiam a geração de potenciais de ação dos axônios por se ligarem aos canais de sódio dependentes de voltagem.

### 5.2 DOENÇAS DESMIELINIZANTES

São duas as patologias mais frequentes decorrentes da desmielinização de fibras nervosas: a esclerose múltipla e a síndrome de Guillain-Barré.

#### 5.2.1 Esclerose múltipla

Nesta doença, ocorre progressiva destruição das bainhas de mielina de feixes de fibras nervosas do encefalo, da medula e do nervo ótico. Com isto, cessa a condução saltatória nos axônios, levando à dimi-

nuição da velocidade dos impulsos nervosos até sua extinção completa. A denominação *múltipla* deve-se ao fato de que são acometidas simultaneamente diversas áreas do sistema nervoso central. A sintomatologia depende das áreas acometidas, sendo mais comum a incoordenação motora, fraqueza e dificuldades na visão. A doença, de origem autoimune, é progressiva, com surtos sintomáticos e períodos de remissão que evoluem ao longo de vários anos. Não existe cura, porém medicamentos como o Interferon e imunossuppressores podem diminuir o processo desmielinizante e a ocorrência de sintomas.

#### 5.2.2 Síndrome de Guillain-Barré (polirradiculoneuropatia aguda pós-infecciosa)

Nesta síndrome, a desmielinização, também de origem autoimune, acomete os nervos periféricos, e a sintomatologia decorre diretamente da redução ou ausência de condução do impulso nervoso que leva à contração da musculatura estriada esquelética, resultando em fraqueza muscular progressiva seguida de paralisia. No quadro típico, a paralisia evolui de forma ascendente, iniciando-se em membros inferiores e podendo levar à perda da marcha. Em casos mais graves atinge a musculatura respiratória, com necessidade de ventilação mecânica. Além do suporte ventilatório são utilizados imunoglobulinas e imunomoduladores, visando reduzir o tempo de evolução da doença.

Embora a patologia de base das duas doenças, esclerose múltipla e síndrome de Guillain Barré, seja a mesma – desmielinização –, uma acomete o sistema nervoso central, e a outra o periférico. O curso clínico das duas é também bastante diferente. A síndrome de Guillain-Barré é aguda na maior parte das vezes, e ocorre em surto único de evolução rápida, período de estabilização e tendência à melhora completa. Existem, contudo, casos que evoluem para a forma crônica.

### 5.3 INFECÇÕES

Sabe-se há séculos que, algum tempo após a mordida de um cão hidrófobo, as pessoas adquirem a doença, caracterizada por graves distúrbios emocionais decorrentes do comprometimento do cérebro. Esse fato levanta o problema de como o vírus rábico chega ao cérebro. Para isto é bom lembrar que, no nível das terminações nervosas sensoriais livres, das placas motoras e das terminações autonômicas, as fibras nervosas perdem seus envoltórios e não são protegidas por barreiras, como ocorre ao longo dos nervos. Tem-se, assim, aberto o caminho pelo qual o vírus da raiva – e outros vírus – penetra nessas terminações nervosas



e chega ao pericário dos neurônios da medula pelo fluxo axoplasmático retrógrado e, enfim, atinge os axônios que se comunicam com áreas cerebrais. Também o bacilo da hanseníase penetra por esse caminho, embora limitando-se aos nervos cujas fibras degeneram.

Outro exemplo é o vírus varicela Zoster. Após um quadro de varicela, o vírus permanece alojado no gânglio sensitivo da raiz dorsal, podendo permanecer inativo por diversos anos. Em algum momento pode reativar, causando o quadro de herpes Zoster, caracterizado pelo aparecimento de erupções no território sensitivo daquele gânglio, causando dor intensa no dermatomo correspondente.

## 5.4 EPILEPSIAS

Conforme previamente exposto neste capítulo, a comunicação entre neurônios se faz através de impulsos elétricos e liberação de neurotransmissores. As sinapses podem ser excitatórias ou inibitórias. Nas epilepsias ocorre uma alteração na excitabilidade de um grupo

de neurônios, em geral envolvendo os canais iônicos de sódio e cálcio. Podem também ocorrer alterações nos mecanismos inibitórios. Estas alterações podem ser resultantes de fatores genéticos ou desconhecidos, no caso das epilepsias idiopáticas, bem como decorrer de uma lesão cerebral prévia nas epilepsias chamadas sintomáticas. As crises epiléticas decorrentes destes fatores podem ser de vários tipos, dependendo da área cerebral que gera a atividade elétrica anormal. Podem ser focais ou generalizadas. A mais conhecida é a crise tonicoclônica generalizada. A atividade elétrica anormal pode ter início focal, mas atinge os dois hemisférios cerebrais levando à perda de consciência e contração tônica de toda a musculatura, seguida de abalos clônicos rítmicos. Após cessarem as contrações musculares segue-se o período pós-ictal, em que o paciente permanece inconsciente por mais alguns minutos e vai se recuperando progressivamente. O tratamento é feito com medicamentos antiepiléticos que atuam estabilizando a atividade nos canais iônicos, sobretudo de sódio ou aumentando a atividade gabaérgica inibitória.



# Anatomia Macroscópica da Medula Espinhal e seus Envoltórios

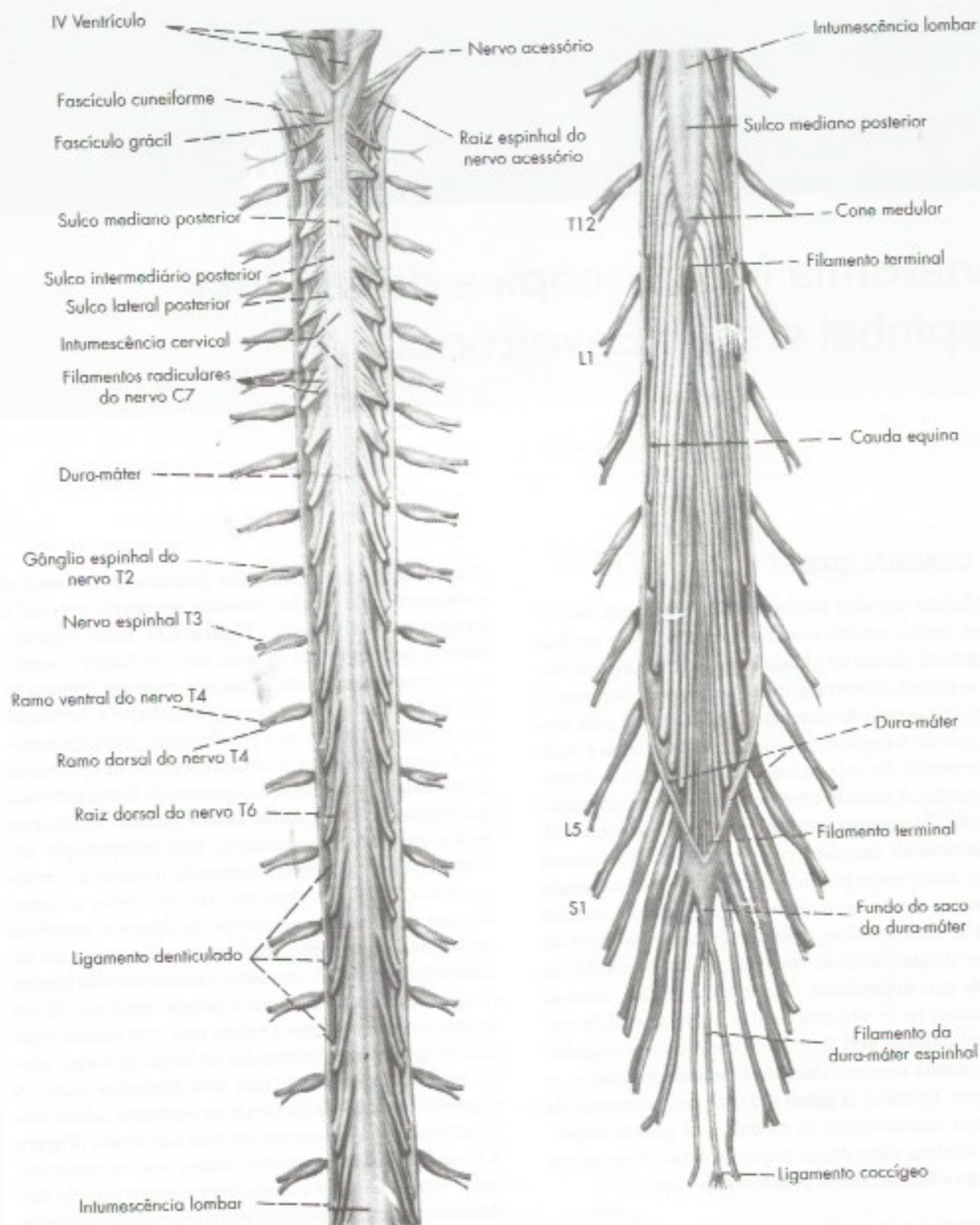
## 1.0 GENERALIDADES

Medula significa miolo e indica o que está dentro. Assim, temos medula óssea dentro dos ossos; medula suprarrenal, dentro da glândula do mesmo nome, e medula espinhal, dentro do canal vertebral. Usualmente inicia-se o estudo do sistema nervoso central pela medula, por ser o órgão mais simples deste sistema e onde o tubo neural foi menos modificado durante o desenvolvimento. A medula espinhal é uma massa cilíndrica, de tecido nervoso, situada dentro do canal vertebral, sem entretanto ocupá-lo completamente. No homem adulto, mede aproximadamente 45 centímetros, sendo um pouco menor na mulher. Cranialmente, a medula limita-se com o bulbo, aproximadamente ao nível do forame magno do osso occipital. O limite caudal da medula tem importância clínica e, no adulto, situa-se geralmente na 2ª vértebra lombar (L2). A medula termina afinando-se para formar um cone, o *cone medular*, que continua com um delgado filamento meníngeo, o *filamento terminal* (**Figura 4.1**). O conhecimento da anatomia macroscópica da medula é de grande importância médica, além de pré-requisito para estudo de sua estrutura e função, o que será feito no Capítulo 14.

## 2.0 FORMA E ESTRUTURA GERAL DA MEDULA

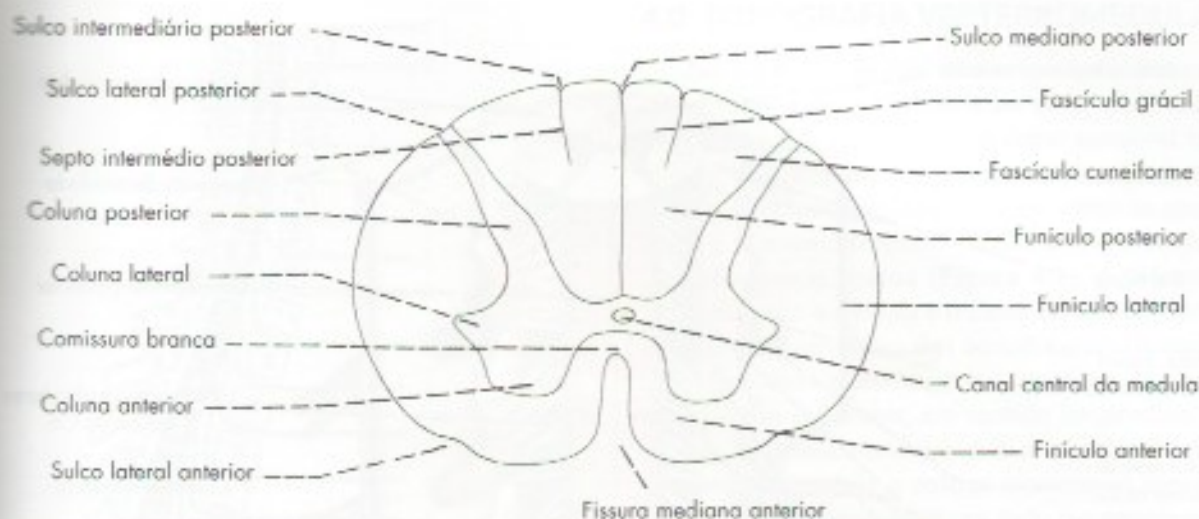
A medula apresenta forma aproximadamente cilíndrica, sendo ligeiramente achatada no sentido antero-posterior. Seu calibre não é uniforme, pois apresenta

duas dilatações denominadas *intumescência cervical* e *intumescência lombar*, situadas nos níveis cervical e lombar, respectivamente (**Figura 4.1**). Estas intumescências correspondem às áreas em que fazem conexão com a medula as grossas raízes nervosas que formam os plexos braquial e lombossacral, destinadas à inervação dos membros superiores e inferiores, respectivamente. A formação destas intumescências se deve à maior quantidade de neurônios e, portanto, de fibras nervosas que entram ou saem destas áreas e que são necessárias para a inervação dos membros. Esta interpretação encontra apoio na anatomia comparada: o estudo de canais vertebrais de dinossauros mostrou que estes animais, dotados de membros anteriores diminutos e membros posteriores gigantescos, praticamente não possuíam intumescência cervical, enquanto a intumescência lombar rivalizava em tamanho com o próprio encéfalo. Já um animal gigantesco como a baleia, mas com massas musculares igualmente distribuídas ao longo do corpo, possui medula muito grande mas sem dilatações locais. A superfície da medula apresenta os seguintes sulcos longitudinais, que a percorrem em toda a extensão (**Figura 4.1**): *sulco mediano posterior*; *fissura mediana anterior*; *sulco lateral anterior* e *sulco lateral posterior*. Na medula cervical existe, ainda, o *sulco intermédio posterior*, situado entre o mediano posterior e o lateral posterior, e que continua em um *septo intermédio posterior* no interior do funículo posterior. Nos sulcos lateral anterior e lateral posterior fazem conexão, respectivamente, as raízes ventrais e dorsais dos nervos espinhais, que serão estudados mais adiante.



**FIGURA 4.1** Médula espinal em vista dorsal após abertura da dura-máter.





**FIGURA 4.2** Secção transversal esquemática da medula espinhal.

Na medula, a substância cinzenta localiza-se por dentro da branca e apresenta a forma de uma borboleta<sup>1</sup> ou de um H (**Figura 4.2**). Nela distinguimos, de cada lado, três colunas que aparecem nos cortes como cornos e que são as colunas *anterior*, *posterior* e *lateral* (**Figura 4.2**). A coluna lateral, entretanto, só aparece na medula torácica e parte da medula lombar. No centro da substância cinzenta localiza-se o *canal central da medula* (ou canal do epêndima), resquício da luz do tubo neural do embrião.

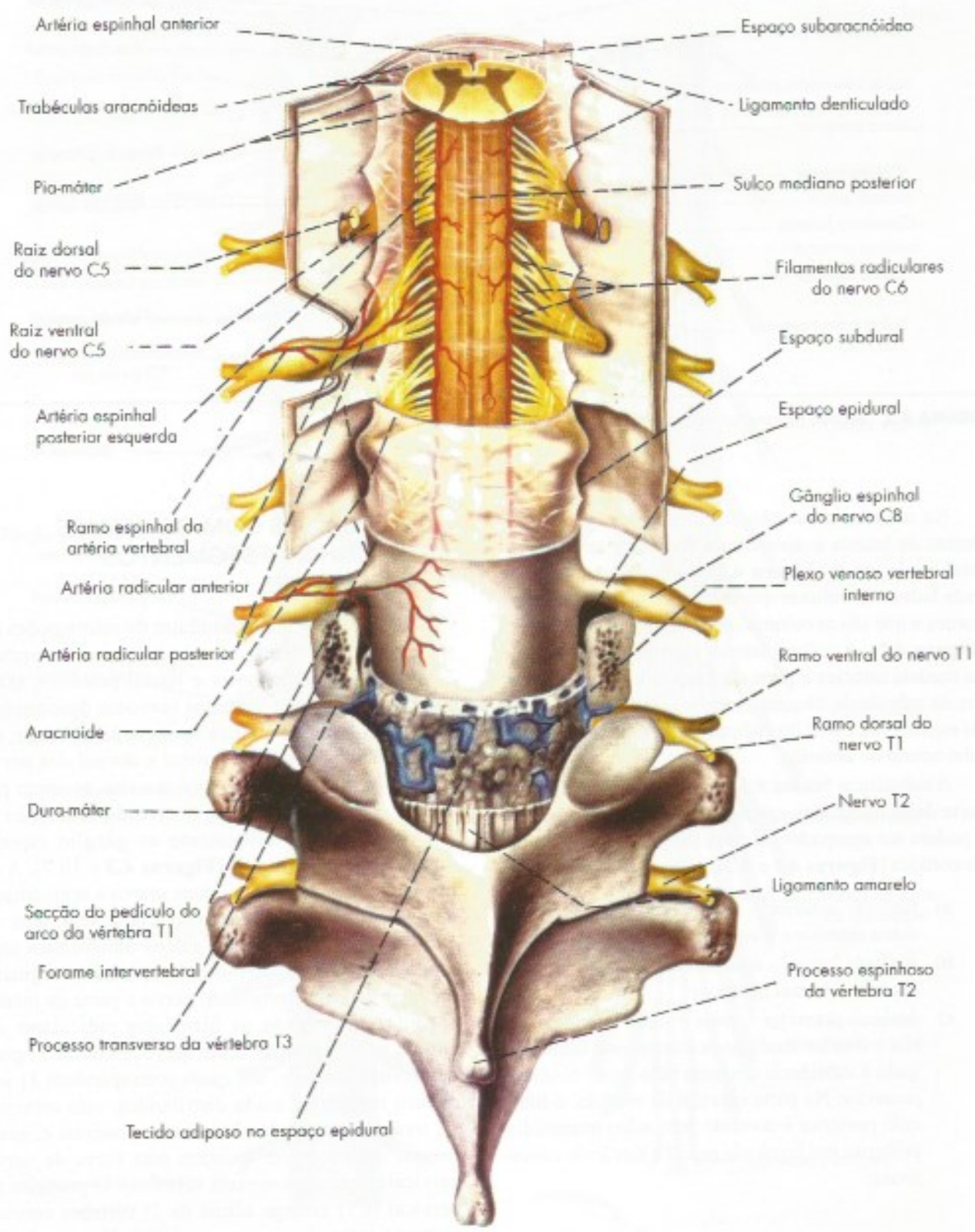
A substância branca é formada por fibras, a maior parte delas mielinicas, que sobem e descem na medula e podem ser agrupadas de cada lado em três funículos ou cordões (**Figuras 4.1 e 4.2**), a saber:

- funiculo anterior* – situado entre a fissura mediana anterior e o sulco lateral anterior;
- funiculo lateral* – situado entre os sulcos lateral anterior e lateral posterior;
- funiculo posterior* – entre o sulco lateral posterior e o sulco mediano posterior, este último ligado à substância cinzenta pelo *septo mediano posterior*. Na parte cervical da medula, o funiculo posterior é dividido pelo sulco intermédio posterior em *fascículo grácil* e *fascículo cuneiforme*.

<sup>1</sup> Não são todas as borboletas que se assemelham à substância cinzenta da medula, mas somente as da família Papilionidae.

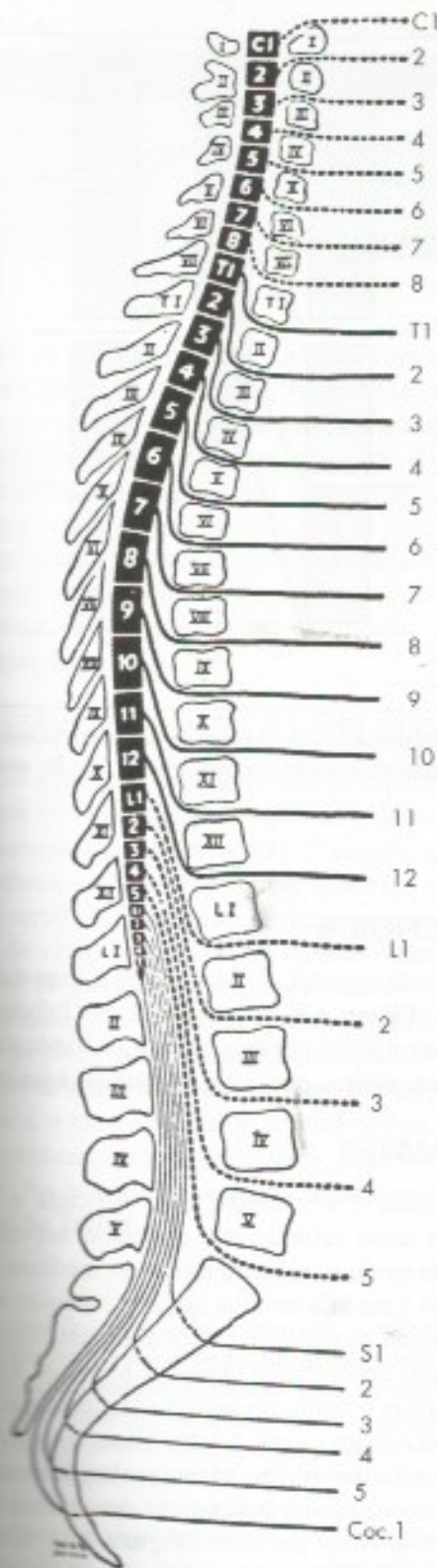
### 3.0 CONEXÕES COM OS NERVOS ESPINHAIS – SEGMENTOS MEDULARES

A medula é o maior condutor de informações que sai e entra no encéfalo através dos nervos espinhais. Nos sulcos lateral anterior e lateral posterior, fazem conexão pequenos filamentos nervosos denominados *filamentos radiculares*, que se unem para formar, respectivamente, *as raízes ventral e dorsal dos nervos espinhais*. As duas raízes, por sua vez, se unem para formar os *nervos espinhais*, ocorrendo essa união em um ponto situado distalmente ao gânglio espinhal que existe na raiz dorsal (**Figuras 4.3 e 10.7**). A conexão com os nervos espinhais marca a segmentação da medula que, entretanto, não é completa, uma vez que não existem septos ou sulcos transversais separando um segmento do outro. Considera-se segmento medular de um determinado nervo a parte da medula onde fazem conexão os filamentos radiculares que entram na composição deste nervo. Existem 31 pares de nervos espinhais, aos quais correspondem 31 segmentos medulares assim distribuídos: oito cervicais, 12 torácicos, cinco lombares, cinco sacrais e, geralmente, um coccigeo. Existem oito pares de nervos cervicais, mas somente sete vértebras. O primeiro par cervical (C1) emerge acima da 1ª vértebra cervical, portanto entre ela e o osso occipital. Já o 8º par (C8) emerge abaixo da 7ª vértebra, o mesmo acontecendo com os nervos espinhais abaixo de C8, que emergem, de cada lado, sempre abaixo da vértebra correspondente (**Figura 4.4**).



**FIGURA 4.3** Medula e envoltórios em vista dorsal.





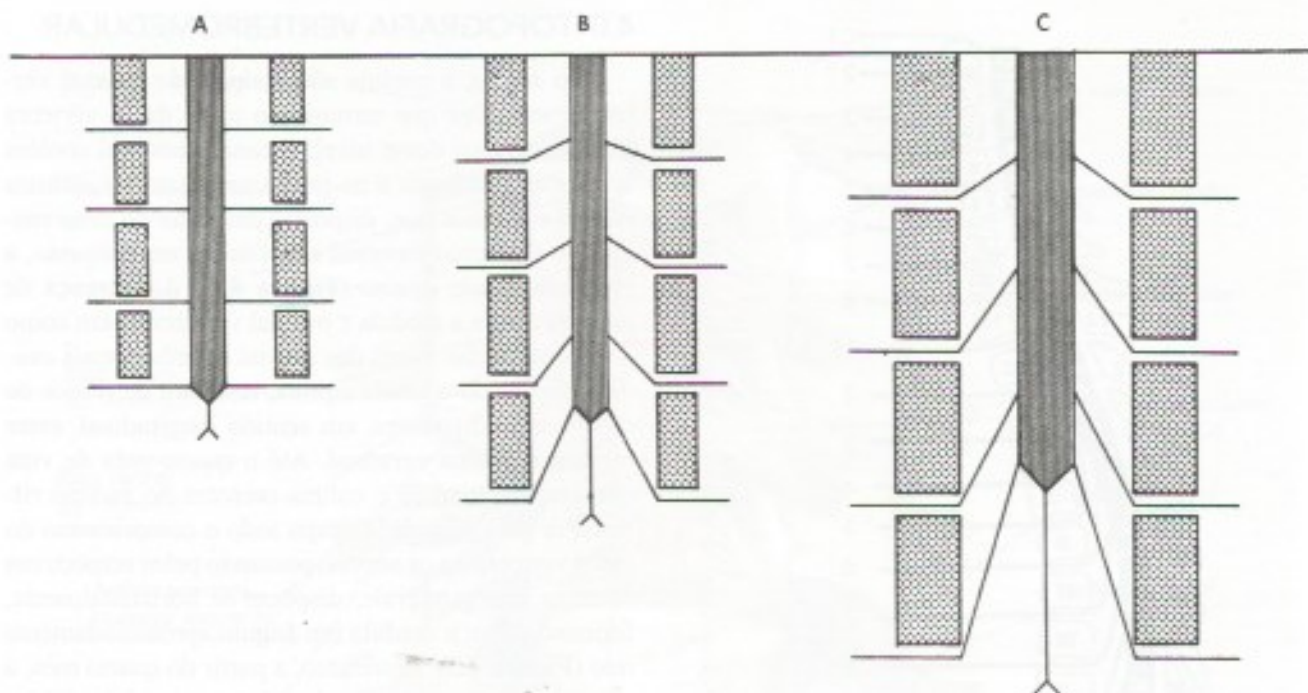
**FIGURA 4.4** Diagrama mostrando a relação dos segmentos medulares e dos nervos espinhas com o corpo e os processos espinhosos das vértebras (Reproduzido de Haymaker and Woodhall, 1945. *Peripheral Nerve Injuries*, W.B. Saunders and Co.)

#### 4.0 TOPOGRAFIA VERTEBROMEDULAR

No adulto, a medula não ocupa todo o canal vertebral, uma vez que termina no nível da 2ª vértebra lombar. Abaixo desse nível, o canal vertebral contém apenas as meninges e as raízes nervosas dos últimos nervos espinhais que, dispostas em torno do cone medular e filamento terminal constituem, em conjunto, a chamada *cauda equina* (**Figura 4.1**). A diferença de tamanho entre a medula e o canal vertebral, bem como a disposição das raízes dos nervos espinhais mais caudais, formando a cauda equina, resultam de ritmos de crescimento diferentes, em sentido longitudinal, entre medula e coluna vertebral. Até o quarto mês de vida intrauterina, medula e coluna crescem no mesmo ritmo. Por isso, a medula ocupa todo o comprimento do canal vertebral, e os nervos, passando pelos respectivos forames intervertebrais, dispõem-se horizontalmente, formando com a medula um ângulo aproximadamente reto (**Figura 4.5**). Entretanto, a partir do quarto mês, a coluna começa a crescer mais do que a medula, sobretudo em sua porção caudal. Como as raízes nervosas mantêm suas relações com os respectivos forames intervertebrais, há o alongamento das raízes e diminuição do ângulo que elas fazem com a medula. Estes fenômenos são mais pronunciados na parte caudal da medula, levando à formação da cauda equina. O modelo esquemático da **Figura 4.5** mostra como o fenômeno se dá.

Ainda como consequência da diferença de ritmos de crescimento entre coluna e medula, há um afastamento dos segmentos medulares das vértebras correspondentes (**Figura 4.4**). Assim, no adulto, as vértebras T11 e T12 não estão relacionadas com os segmentos medulares de mesmo nome, mas sim com segmentos lombares. O fato é de grande importância clínica para diagnóstico, prognóstico e tratamento das lesões vertebromedulares. Assim, uma lesão da vértebra T12 pode afetar a medula lombar. Já uma lesão da vértebra L3 irá afetar apenas as raízes da cauda equina, sendo o prognóstico completamente diferente nos dois casos. É, pois, muito importante para o médico conhecer a correspondência entre vértebra e medula. Para isso, existe a seguinte regra prática (**Figura 4.4**): entre os níveis das vértebras C2 e T10, adiciona-se 2 ao número do processo espinhoso da vértebra e tem-se o número do segmento medular subjacente. Assim, o processo espinhoso da vértebra C6 está sobre o segmento medular C8; o da vértebra T10 sobre o segmento T12. Aos processos espinhosos das vértebras T11 e T12 correspondem os cinco segmentos lombares, enquanto ao processo espinhoso de L1 correspondem os cinco segmentos sacrais. Esta regra não é muito exata, sobretudo nas vértebras logo abaixo de C2, mas na prática ela funciona bastante bem.





**FIGURA 4.5** Modelo teórico para explicar as modificações da topografia vertebromedular durante o desenvolvimento. Em [A], situação observada aos quatro meses de vida intrauterina; em [C], situação observada ao nascimento; em [B] situação intermediária.

## 5.0 ENVOLTÓRIOS DA MEDULA

Como todo o sistema nervoso central, a medula é envolvida por membranas fibrosas denominadas meninges, que são: *dura-máter*; *pia-máter* e *aracnoide*. A dura-máter é a mais espessa, razão pela qual é também chamada *paquimeninge*. As outras duas constituem a *leptomeninge*. Elas serão estudadas com mais detalhes no Capítulo 9. Limitar-nos-emos, aqui, a algumas considerações sobre sua disposição na medula.

### 5.1 DURA-MÁTER

A meninge mais externa é a dura-máter, formada por abundantes fibras colágenas que a tornam espessa e resistente. A dura-máter espinal envolve toda a medula, como se fosse um dedo de luva, o *saco dural*. Cranialmente, a dura-máter espinal continua com a dura-máter craniana, caudalmente termina em um fundo-de-saco no nível da vértebra S2. Prolongamentos laterais da dura-máter embainham as raízes dos nervos espinais, continuando com o tecido conjuntivo (epineuro) que envolve estes nervos (**Figura 4.3**). Os orifícios necessários à passagem de raízes ficam então obliterados, não permitindo a saída de liquor.

### 5.2 ARACNOIDE

A aracnoide espinal se dispõe entre a dura-máter e a pia-máter (**Figura 4.3**). Compreende um folheto justaposto à dura-máter e um emaranhado de trabéculas, as trabéculas aracnóideas, que unem este folheto à pia-máter.

### 5.3 PIA-MÁTER

A pia-máter é a meninge mais delicada e mais interna. Ela adere intimamente ao tecido nervoso da superfície da medula e penetra na fissura mediana anterior. Quando a medula termina no cone medular, a pia-máter continua caudalmente, formando um filamento esbranquiçado denominado *filamento terminal*. Este filamento perfura o fundo-do-saco dural e continua caudalmente até o hiato sacral. Ao atravessar o saco dural, o filamento terminal recebe vários prolongamentos da dura-máter e o conjunto passa a ser denominado *filamento da dura-máter espinal* (**Figura 4.1**). Este, ao inserir-se no periósteo da superfície dorsal do cóccix, constitui o *ligamento cocccigeo*.

A pia-máter forma, de cada lado da medula, uma prega longitudinal denominada *ligamento denticulado*, que se dispõe em um plano frontal ao longo de toda a extensão da medula (**Figuras 4.1 e 4.3**). A margem



**TABELA 4.1** Características dos espaços meníngeos da medula.

Espaço	Localização	Conteúdo
Epidural (extradural)	Entre a dura-máter e o periósteo do canal vertebral	Tecido adiposo e plexo venoso vertebral interno
Subdural	Espaço virtual entre a dura-máter e a aracnoide	Pequena quantidade de líquido
Subaracnóideo	Entre a aracnoide e a pia-máter	Líquido cerebrospinal (ou liquor)

medial de cada ligamento continua com a pia-máter da face lateral da medula ao longo de uma linha contínua que se dispõe entre as raízes dorsais e ventrais. A margem lateral apresenta cerca de 21 processos triangulares, que se inserem firmemente na aracnoide e na dura-máter em pontos que se alternam com a emergência dos nervos espinhais (**Figura 4.3**). Os dois ligamentos denticulados são elementos de fixação da medula e importantes pontos de referência em certas cirurgias deste órgão.

## 6.0 ESPAÇOS ENTRE AS MENINGES

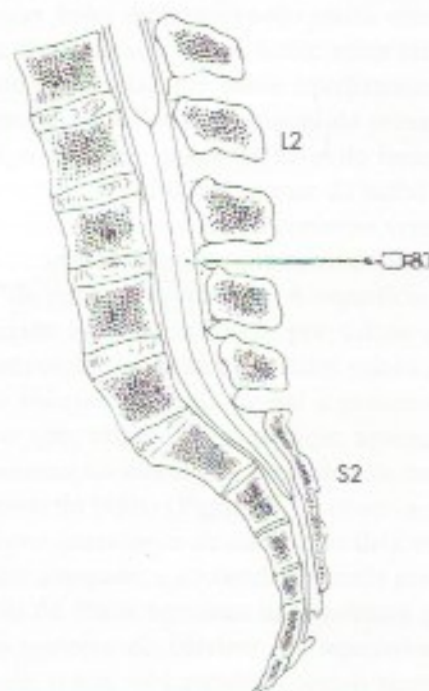
Em relação às meninges que envolvem a medula, existem três cavidades ou espaços: *epidural*, *subdural* e *subaracnóideo* (**Figura 4.3**). O *espaço epidural*, ou *extradural*, situa-se entre a dura-máter e o periósteo do canal vertebral. Contém tecido adiposo e um grande número de veias que constituem o *plexo venoso vertebral interno*<sup>2</sup> (**Figura 4.3**). O *espaço subdural*, situado entre a dura-máter e a aracnoide, é uma fenda estreita contendo pequena quantidade de líquido, suficiente apenas para evitar a aderência das paredes. O *espaço subaracnóideo* é o mais importante e contém uma quantidade relativamente grande de *líquido cerebrospinal* ou *liquor*. As características destes três espaços são sintetizadas na Tabela 4.1.

2. As veias deste plexo são desprovidas de válvulas e têm comunicações com as veias das cavidades torácica, abdominal e pélvica. Aumentos de pressão nestas cavidades, provocados, por exemplo, pela tosse, impelem o sangue no sentido do plexo vertebral. Esta inversão do fluxo venoso explica a disseminação, para a coluna vertebral ou para a medula, de infecções e metástases cancerosas a partir de processos localizados primitivamente nas cavidades torácica, abdominal e pélvica. Este mecanismo é responsável pela ocorrência de lesões neurológicas causadas pela disseminação de ovos de *Schistosoma mansoni*, principalmente na medula espinhal, mas também em outras áreas do SNC. Lesões mais graves ocorrem quando o próprio verme migra para o SNC e põe um grande número de ovos em um só lugar (citado em Pitella, J.E.H. - 1997 - *Neuroschistosomiasis*. *Braz. J. Pathology*, 7: 649-662).

## 7.0 CORRELAÇÕES ANATOMOCLÍNICAS

### 7.1 A EXPLORAÇÃO CLÍNICA DO ESPAÇO SUBARACNÓIDEO

O espaço subaracnóideo no nível da medula apresenta certas particularidades anatômicas da dura-máter e da aracnoide na região lombar da coluna vertebral, as quais facilitam sua exploração clínica. Sabe-se que o saco dural e a aracnoide que o acompanha terminam em S2, ao passo que a medula termina mais acima, em L2. Entre estes dois níveis, o espaço subaracnóideo é maior, contém maior quantidade de liquor e nele se encontram apenas o filamento terminal e as raízes que formam a cauda equina (**Figura 4.1**). Não havendo perigo de lesão da medula, esta área é ideal para a introdução de uma agulha no espaço subaracnóideo (**Figura 4.6**), o que é feito com as seguintes finalidades:



**FIGURA 4.6** Introdução de agulha no espaço subaracnóideo.

- a) retirada de liquor para fins terapêuticos ou de diagnóstico nas punções lombares (ou raquidianas);
- b) medida da pressão do liquor;
- c) introdução de substâncias que aumentam o contraste em exames de imagem, visando o diagnóstico de processos patológicos da medula na técnica denominada *mielografia*;
- d) introdução de anestésicos nas chamadas anestésias raquidianas, como será visto no próximo item;
- e) administração de medicamentos.

## 7.2 ANESTESIAS NOS ESPAÇOS MENÍNGEOS

A introdução de anestésicos nos espaços meníngeos da medula, de modo a bloquear as raízes nervosas que os atravessam, constitui procedimento de rotina na prática médica, sobretudo em cirurgias das extremidades inferiores, do perineo, da cavidade pélvica e em algumas cirurgias abdominais. Em geral são feitas anestésias raquidianas e anestésias epidurais ou peridurais.

### 7.2.1 Anestésias raquidianas

Nesse tipo de anestesia, o anestésico é introduzido no espaço subaracnóideo por meio de uma agulha que penetra no espaço entre as vértebras L2-L3, L3-L4 (**Figura 4.6**) ou L4-L5. Em seu trajeto, a agulha perfura sucessivamente a pele e a tela subcutânea, o ligamento interespinhoso, o ligamento amarelo, a dura-máter e a aracnoide (**Figura 4.3**). Certifica-se que a agulha atingiu o espaço subaracnóideo pela presença do liquor que goteja de sua extremidade.

### 7.2.2 Anestésias epidurais (ou peridurais)

São feitas geralmente na região lombar, introduzindo-se o anestésico no espaço epidural, onde ele se difunde e atinge os forames intervertebrais, pelos quais passam as raízes dos nervos espinhais. Confirma-se que a ponta da agulha atingiu o espaço epidural quando se observa súbita baixa de resistência, indicando que ela acabou de perfurar o ligamento amarelo. Essas anestésias não apresentam alguns dos inconvenientes das anestésias raquidianas, como o aparecimento frequente de dores de cabeça, que resultam da perfuração da dura-máter e de vazamento de liquor. Entretanto, elas exigem habilidade técnica muito maior e hoje são usadas quase somente em partos.



# Anatomia Macroscópica do Tronco Encefálico e do Cerebelo

## A – TRONCO ENCEFÁLICO

### 1.0 GENERALIDADES

O tronco encefálico interpõe-se entre a medula e o diencéfalo, situando-se ventralmente ao cerebelo. Na sua constituição entram corpos de neurônios que se agrupam em *núcleos* e fibras nervosas que, por sua vez, se agrupam em feixes denominados *tratos*, *fascículos* ou *lemniscos*. Estes elementos da estrutura interna do tronco encefálico podem estar relacionados com relevos ou depressões de sua superfície, os quais devem ser identificados pelo aluno nas peças anatómicas com o auxílio das figuras e das descrições apresentadas neste capítulo. O conhecimento dos principais acidentes da superfície do tronco encefálico, como aliás de todo o sistema nervoso central, é muito importante para o estudo de sua estrutura e função. Muitos dos núcleos do tronco encefálico recebem ou emitem fibras nervosas que entram na constituição dos *nervos cranianos*. Dos 12 pares de nervos cranianos, 10 fazem conexão no tronco encefálico. A identificação destes nervos e de sua emergência do tronco encefálico é um aspecto importante do estudo deste segmento do sistema nervoso central. Convém lembrar, entretanto, que nem sempre é possível observar todos os nervos cranianos nas peças anatómicas rotineiras, pois frequentemente alguns são arrancados durante a retirada dos encéfalos.

O tronco encefálico se divide em: bulbo, situado caudalmente; mesencéfalo, situado cranialmente; e

ponte, situada entre ambos. A seguir será feito o estudo da morfologia externa de cada uma destas partes.

### 2.0 BULBO

O bulbo ou medula oblonga tem a forma de um tronco de cone cuja extremidade menor continua caudalmente com a medula espinhal (Figura 4.1). Não existe uma linha de demarcação nítida entre medula e bulbo. Considera-se que o limite entre eles está em um plano horizontal que passa imediatamente acima do filamento radicular mais cranial do primeiro nervo cervical, o que corresponde ao nível do forame magno do osso occipital. O limite superior do bulbo se faz em um sulco horizontal visível no contorno ventral do órgão, o *sulco bulbo-pontino*, que corresponde à margem inferior da ponte (Figura 5.1). A superfície do bulbo é percorrida longitudinalmente por sulcos que continuam com os sulcos da medula. Estes sulcos delimitam as áreas anterior (ventral), lateral e posterior (dorsal) do bulbo que, vistas pela superfície, aparecem como uma continuação direta dos funículos da medula. Na área ventral do bulbo (Figura 5.1), observa-se a *fissura mediana anterior*, e de cada lado dela existe uma eminência alongada, a *pirâmide*, formada por um feixe compacto de fibras nervosas descendentes que ligam as áreas motoras do cérebro aos neurônios motores da medula, o que será estudado com o nome de trato corticoespinhal. Na parte caudal do bulbo, fibras deste trato cruzam obliquamente o plano mediano em feixes interdigitados que obliteram a fissura mediana anterior



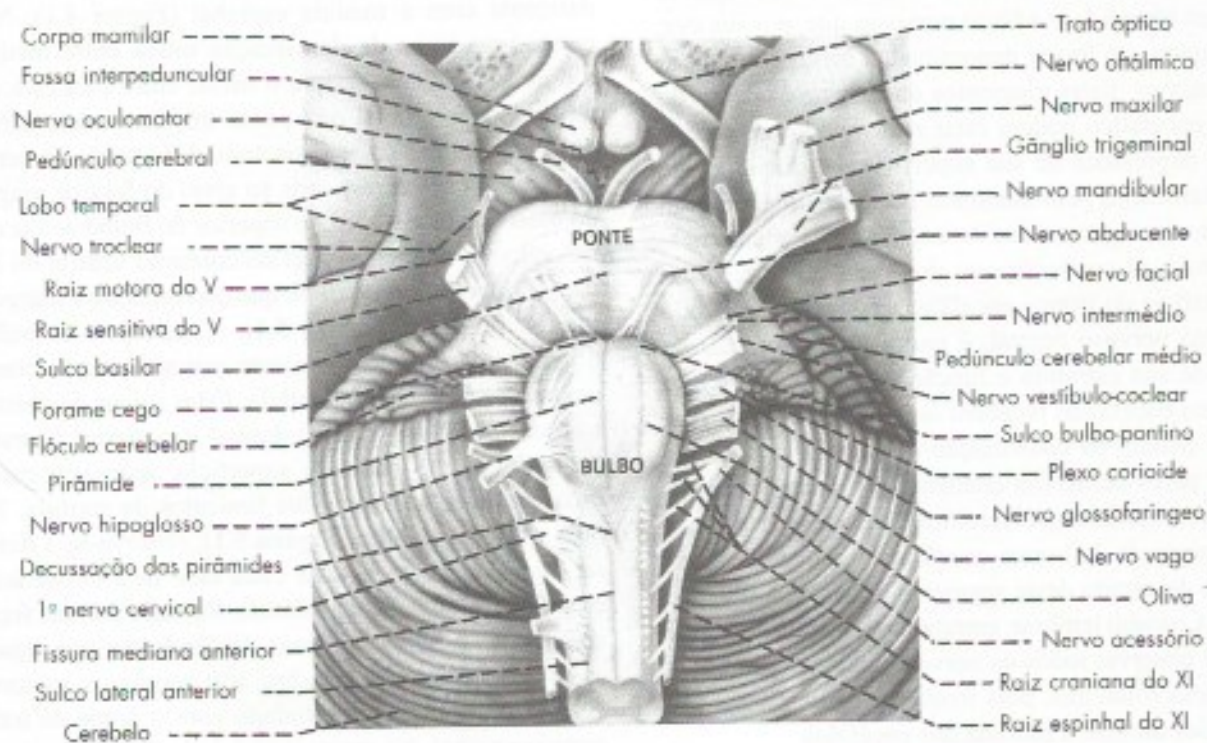
e constituem a *decussação das pirâmides* (**Figura 5.1**). Entre os sulcos lateral anterior e lateral posterior, temos a *área lateral do bulbo*, onde se observa uma eminência oval, a *oliva* (**Figura 5.1**), formada por uma grande massa de substância cinzenta, o núcleo olivar inferior, situado logo abaixo da superfície. Ventralmente à oliva (**Figura 5.1**) emergem, do sulco lateral anterior, os filamentos radiculares do *nervo hipoglosso*, XII par craniano. Do sulco lateral posterior emergem os filamentos radiculares, que se unem para formar os *neros glossofaríngeo* (IX par) e *vago* (X par), além dos filamentos que constituem a *raiz craniana ou bulbar do nervo acessório* (XI par), a qual se une com a *raiz espinhal*, proveniente da medula (**Figura 5.1**).

A metade caudal do bulbo ou *porção fechada do bulbo* é percorrida por um estreito canal, continuação direta do canal central da medula. Este canal se abre para formar o *IV ventrículo*, cujo assoalho é, em parte, constituído pela metade rostral, ou *porção aberta do bulbo* (**Figura 5.2**). O *sulco mediano posterior* (**Figura 5.2**) termina a meia altura do bulbo, em virtude do afastamento de seus lábios, que contribuem para a formação dos limites laterais do IV ventrículo. Entre este sulco e o sulco lateral posterior está situada a *área posterior do bulbo*, continuação do funículo posterior da medula e, como este, dividida em *fascículo grácil*

e *fascículo cuneiforme* pelo *sulco intermédio posterior* (**Figura 5.2**). Estes fascículos são constituídos por fibras nervosas ascendentes, provenientes da medula, que terminam em duas massas de substância cinzenta, os núcleos grácil e cuneiforme, situados na parte mais cranial dos respectivos fascículos, onde determinam o aparecimento de duas eminências, o *tubérculo do núcleo grácil*, medialmente, e o *tubérculo do núcleo cuneiforme*, lateralmente (**Figura 5.2**). Em virtude do aparecimento do IV ventrículo, os tubérculos do núcleo grácil e do núcleo cuneiforme afastam-se lateralmente como os dois ramos de um V e gradualmente continuam para cima com o *pedúnculo cerebelar inferior* formado por um grosso feixe de fibras que fletem dorsalmente para penetrar no cerebelo. Na **Figura 5.2**, o pedúnculo cerebelar inferior aparece seccionado transversalmente ao lado do pedúnculo cerebelar médio, que é parte da ponte.

### 3.0 PONTE

Ponte é a parte do tronco encefálico interposta entre o bulbo e o mesencéfalo. Está situada ventralmente ao cerebelo e repousa sobre a parte basilar do osso occipital e o dorso da sela túrcica do esfenóide. Sua base, situada ventralmente, apresenta estriação trans-

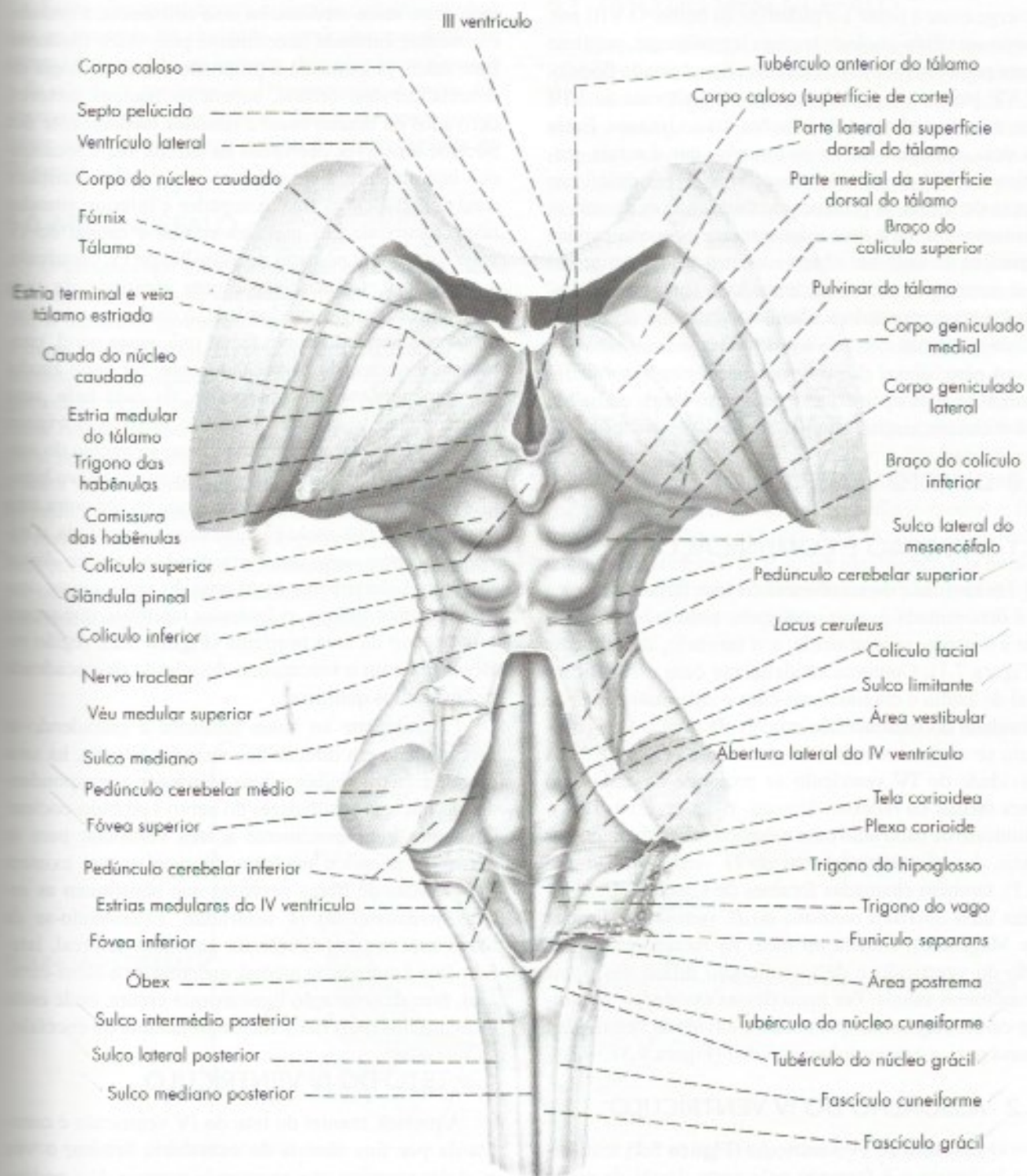


**FIGURA 5.1** Vista ventral do tronco encefálico e parte do diencefalo.



versal em virtude da presença de numerosos feixes de fibras transversais que a percorrem. Estas fibras convergem de cada lado para formar um volumoso feixe, o *pedúnculo cerebelar médio*, que penetra no hemisfério cerebelar correspondente. No limite entre a ponte e o

pedúnculo cerebelar médio, emerge o *nervo trigêmeo*, V par craniano (**Figura 5.1**). Esta emergência se faz por duas raízes, uma maior, ou *raiz sensitiva do nervo trigêmeo*, e outra menor, ou *raiz motora do nervo trigêmeo* (**Figura 5.1**).



**FIGURA 5.2** Vista dorsal do tronco encefálico e parte do diencefalo.



Percorrendo longitudinalmente a superfície ventral da ponte existe um sulco, o *sulco basilar* (Figura 5.1), que aloja a *artéria basilar* (Figura 10.1).

A parte ventral da ponte é separada do bulbo pelo sulco bulbo-pontino, de onde emergem de cada lado, a partir da linha mediana, o VI, o VII e o VIII pares cranianos (Figura 5.1). O VI par, *nervo abducente*, emerge entre a ponte e a pirâmide do bulbo. O VIII par, *nervo vestibulo-coclear*, emerge lateralmente, próximo a um pequeno lóbulo do cerebelo, denominado flóculo. O VII par, *nervo facial*, emerge medialmente ao VIII par, com o qual mantém relações muito íntimas. Entre os dois, emerge o *nervo intermédio*, que é a raiz sensitiva do VII par, de identificação às vezes difícil nas peças de rotina. A presença de tantas raízes de nervos cranianos em uma área relativamente pequena explica a riqueza de sintomas observados nos casos de tumores que acometem esta área, levando à compressão dessas raízes e causando a chamada síndrome do ângulo ponto-cerebelar.

A parte dorsal da ponte não apresenta linha de demarcação com a parte dorsal da porção aberta do bulbo, constituindo, ambas, o assoalho do IV ventrículo.

## 4.0 QUARTO VENTRÍCULO

### 4.1 SITUAÇÃO E COMUNICAÇÕES

A cavidade do rombencéfalo tem forma losângica e é denominada *quarto ventrículo*, situada entre o bulbo e a ponte, ventralmente, e o cerebelo, dorsalmente (Figura 7.1). Continua caudalmente com o canal central do bulbo e cranialmente com o *aqueduto cerebral*, cavidade do mesencéfalo através da qual o IV ventrículo se comunica com o III ventrículo (Figura 8.5). A cavidade do IV ventrículo se prolonga de cada lado para formar os *recessos laterais*. Estes recessos se comunicam de cada lado com o espaço subaracnóideo por meio das *aberturas laterais do IV ventrículo* (Figura 9.3), também chamadas forames de Luschka. Há também uma *abertura mediana do IV ventrículo* (forame de Magendie), situada no meio da metade caudal do teto do ventrículo e de visualização difícil nas peças anatômicas usuais. Por meio dessas cavidades, o líquido *cerebroespinal*, que enche a cavidade ventricular, passa para o espaço subaracnóideo (Figura 9.3).

### 4.2 ASSOALHO DO IV VENTRÍCULO

O assoalho do IV ventrículo (Figura 5.2) tem forma losângica e é formado pela parte dorsal da ponte e da porção aberta do bulbo. Limita-se infero-lateralmente pelos pedúnculos cerebelares inferiores e pelos

tubérculos do núcleo grácil e do núcleo cuneiforme. Súpero-lateralmente, limita-se pelos *pedúnculos cerebelares superiores*, compactos feixes de fibras nervosas que, saindo de cada hemisfério cerebelar, fletem-se cranialmente e convergem para penetrar no mesencéfalo (Figura 5.2). O assoalho do IV ventrículo é percorrido em toda a sua extensão pelo *sulco mediano*. De cada lado deste sulco mediano há uma eminência, a *eminência medial*, limitada lateralmente pelo *sulco limitante*. Este sulco, já estudado a propósito da embriologia do sistema nervoso central, separa os núcleos motores, derivados da lâmina basal e situados medialmente dos núcleos sensitivos derivados da lâmina alar e localizados lateralmente. Este sulco se alarga para constituir duas depressões, as *fôveas superior e inferior*, situadas respectivamente nas metades cranial e caudal do IV ventrículo. Bem no meio do assoalho do IV ventrículo, a eminência medial dilata-se para constituir, de cada lado, uma elevação arredondada, o *colículo facial*, formado por fibras do nervo facial que, neste nível, contornam o núcleo do nervo abducente. Na parte caudal da eminência medial, observa-se, de cada lado, uma pequena área triangular de vértice inferior, o *trigono do nervo hipoglosso*, correspondente ao núcleo do nervo hipoglosso. Lateralmente ao trigono do nervo hipoglosso e caudalmente à fôvea inferior, existe outra área triangular, de coloração ligeiramente acinzentada, o *trigono do nervo vago*, que corresponde ao núcleo dorsal do vago. Lateralmente ao trigono do vago, existe uma estreita crista oblíqua, o *funiculus separans*, que separa este trigono da área postrema (Figura 5.2), região relacionada com o mecanismo do vômito desencadeado por estímulos químicos.

Lateralmente ao sulco limitante e estendendo-se de cada lado em direção aos recessos laterais, há uma grande área triangular, a *área vestibular*, correspondendo aos núcleos vestibulares do nervo vestibulo-coclear. Cruzando transversalmente a área vestibular para se perderem no sulco mediano, frequentemente existem finas cordas de fibras nervosas que constituem as *estrias medulares do IV ventrículo*. Estendendo-se da fôvea superior em direção ao aqueduto cerebral, lateralmente à eminência medial, encontra-se o *lócus-ceruleus*, área de coloração ligeiramente escura, onde estão os neurônios mais ricos em noradrenalina do encéfalo.

### 4.3 TETO DO IV VENTRÍCULO

A metade cranial do teto do IV ventrículo é constituída por fina lâmina de substância branca, o véu medular superior, que se estende entre os dois pedúnculos cerebelares superiores (Figura 5.2). Em sua metade caudal, o teto do IV ventrículo é constituído pela



tela corioide, estrutura formada pela união do *epitélio ependimário*, que reveste internamente o ventrículo, com a *pia-máter*, que reforça externamente este epitélio. A tela corioide emite projeções irregulares, e muito vascularizadas, que se invaginam na cavidade ventricular para formar o *plexo corioide do IV ventrículo* (Figura 5.2).

Esses plexos produzem o *líquido cerebroespinal*, que se acumula na cavidade ventricular, passando ao espaço subaracnóideo através das *aberturas laterais* e da *abertura mediana do IV ventrículo*. Através das aberturas laterais próximas do flóculo do cerebelo exterioriza-se uma pequena porção do plexo corioide do IV ventrículo.

## 5.0 MESENCÉFALO

O mesencéfalo interpõe-se entre a ponte e o diencéfalo (Figura 2.7). É atravessado por um estreito canal, o *aqueduto cerebral* (Figura 5.3 e 8.5), que une o III ao IV ventrículo. A parte do mesencéfalo situada dorsalmente ao aqueduto é o *teto do mesencéfalo* (Figura 5.3); ventralmente ao teto estão os dois *pedúnculos cerebrais* que, por sua vez, se dividem em uma parte dorsal, predominantemente celular, o *tegmento*, e outra ventral, formada de fibras longitudinais, a *base do pedúnculo* (Figura 5.3). Em uma secção transversal do mesencéfalo, vê-se que o tegmento é separado da base por uma área escura, a *substância negra*, formada por neurônios que contêm melanina. Correspondendo à substância negra na superfície do mesencéfalo, existem

dois sulcos longitudinais: um lateral, *sulco lateral do mesencéfalo*, e outro medial, *sulco medial do pedúnculo cerebral*. Estes sulcos marcam, na superfície, o limite entre base e tegmento do pedúnculo cerebral (Figura 5.3). Do sulco medial emerge o *nervo oculomotor*, III par craniano (Figura 5.1).

## 5.1 TETO DO MESENCÉFALO

Em vista dorsal, o teto do mesencéfalo apresenta quatro eminências arredondadas, os *colículos superiores e inferiores* (Figura 5.2). Caudalmente a cada colículo inferior emerge o IV par craniano, *nervo troclear*, muito delgado e por isto mesmo facilmente arrancado com o manuseio das peças. O nervo troclear, único dos pares cranianos que emerge dorsalmente, contorna o mesencéfalo para surgir ventralmente entre a ponte e o mesencéfalo (Figura 5.2). Os colículos se ligam a pequenas eminências ovais do diencéfalo, os corpos geniculados, através de estruturas alongadas que são feixes de fibras nervosas denominados braços dos colículos. O colículo inferior se liga ao *corpo geniculado medial* pelo *braço do colículo inferior*, e faz parte da via auditiva (Figura 5.2). O colículo superior se liga ao *corpo geniculado lateral* pelo *braço do colículo superior*, e faz parte da via óptica. Ele tem parte do seu trajeto escondido entre o *pulvinar do tálamo* e o corpo geniculado medial e faz parte da via auditiva (Figura 5.2). O corpo geniculado lateral nem sempre é fácil de ser identificado nas peças; um bom método para encontrá-lo consiste em procurá-lo na extremidade do *trato óptico*.

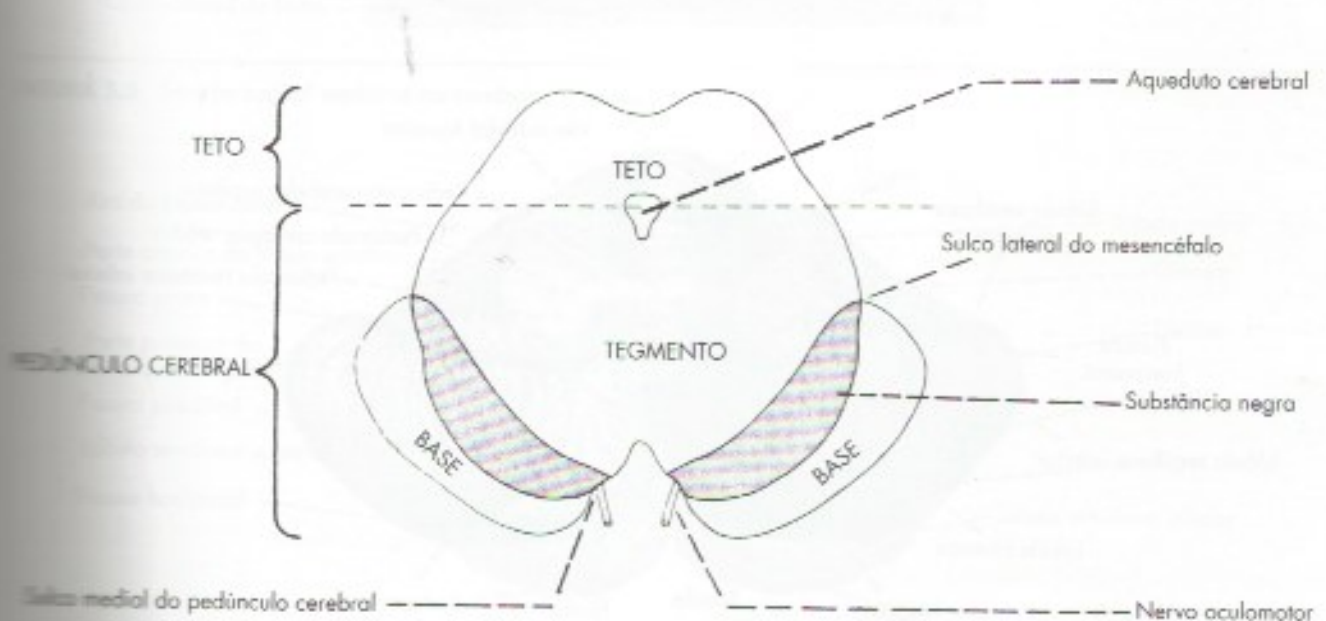


FIGURA 5.3 Secção transversal do mesencéfalo.



## 5.2 PEDÚNCULOS CEREBRAIS

Vistos ventralmente, os pedúnculos cerebrais aparecem como dois grandes feixes de fibras que surgem na borda superior da ponte e divergem cranialmente para penetrar profundamente no cérebro (**Figura 5.1**). Delimitam, assim, uma profunda depressão triangular, a *fossa interpeduncular*, limitada anteriormente por duas eminências pertencentes ao diencéfalo, os *corpos mamilares*. O fundo da fossa interpeduncular apresenta pequenos orifícios para a passagem de vasos e denomina-se *substância perfurada posterior*. Como já foi exposto, do sulco longitudinal situado na face medial do pedúnculo, *sulco medial do pedúnculo*, emerge de cada lado o *nervo oculomotor* (**Figura 5.1**).

## B – ANATOMIA MACROSCÓPICA DO CEREBELO

### 1.0 GENERALIDADES

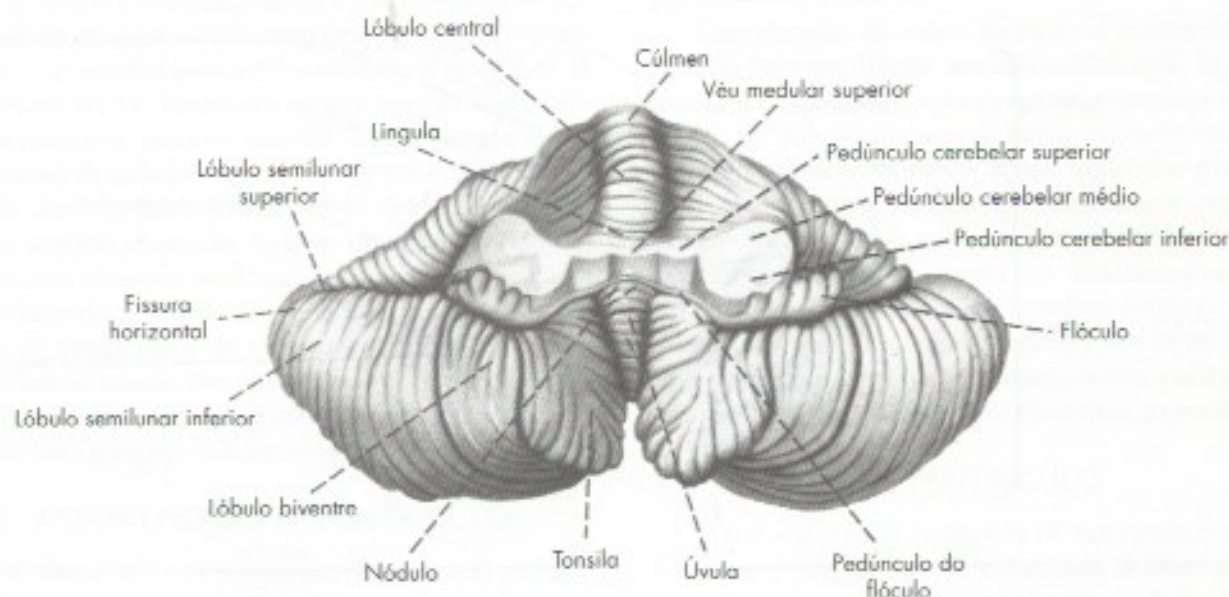
O cerebelo (do Latim, pequeno cérebro) fica situado dorsalmente ao bulbo e à ponte, contribuindo para a formação do teto do IV ventrículo. Repousa sobre a fossa cerebelar do osso occipital e está separado do lobo occipital do cérebro por uma prega da dura-máter denominada *tenda do cerebelo*. Liga-se à medula e ao bulbo pelo *pedúnculo cerebelar inferior* e à ponte e ao mesencéfalo pelos *pedúnculos cerebelares médio e superior*, respectivamente (**Figura 5.2, 5.4**). O cerebelo é importante para a manutenção da postura, equilíbrio,

coordenação dos movimentos e aprendizagem de habilidades motoras. Embora tenha fundamentalmente função motora, estudos recentes demonstraram que está também envolvido em algumas funções cognitivas. As funções e conexões do cerebelo serão estudadas no Capítulo 21.

### 2.0 ALGUNS ASPECTOS ANATÔMICOS

Anatomicamente, distingue-se no cerebelo uma porção ímpar e mediana, o *vérmis*, ligado a duas grandes massas laterais, os *hemisférios cerebelares* (**Figura 5.6**). O *vérmis* é pouco separado dos hemisférios na face dorsal do cerebelo, o que não ocorre na face ventral, onde dois sulcos bem evidentes o separam das partes laterais (**Figura 5.4**).

A superfície do cerebelo apresenta sulcos de direção predominantemente transversal, que delimitam lâminas finas denominadas *folhas do cerebelo*. Existem também sulcos mais pronunciados, as *fissuras do cerebelo*, que delimitam lóbulos, cada um deles podendo conter várias folhas. Os sulcos, fissuras e lóbulos do cerebelo, do mesmo modo como ocorre nos sulcos e giros do cérebro, aumentam consideravelmente a superfície do cerebelo, sem grande aumento do volume. Uma secção horizontal do cerebelo (**Figura 21.5**) dá uma ideia de sua organização interna. Vê-se que ele é constituído de um centro de substância branca, o *corpo medular do cerebelo*, de onde irradiam as *lâminas brancas do cerebelo*, revestidas externamente por uma fina camada de substância cinzenta, o *córtex cerebelar*. Os antigos anatomistas denominaram "árvore da vida" a imagem do



**FIGURA 5.4** Vista ventral do cerebelo após secção das pedúnculos cerebelares.

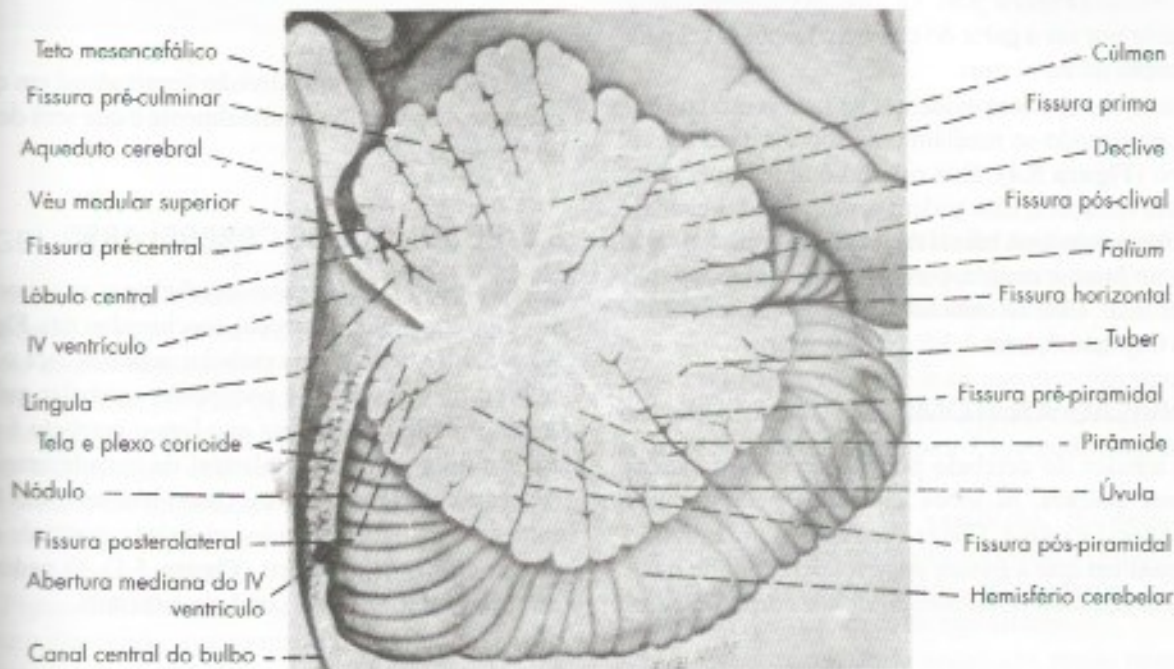


corpo medular do cerebelo, com as lâminas brancas que dele irradiam (**Figura 5.5**), uma vez que lesões traumáticas dessa região, por exemplo, nos campos de batalha, levavam sempre à morte. Na realidade, a morte nesses casos deve-se à lesão do assoalho do 4º ventrículo, situado logo abaixo, e onde estão os centros respiratório e vasomotor, e não à lesão do cerebelo que, aliás, pode ser totalmente destruído sem causar morte. No interior do corpo medular existem quatro pares de núcleos de substância cinzenta (**Figura 21.5**), que são os *núcleos centrais do cerebelo*: denteado, interpósito, subdividi-

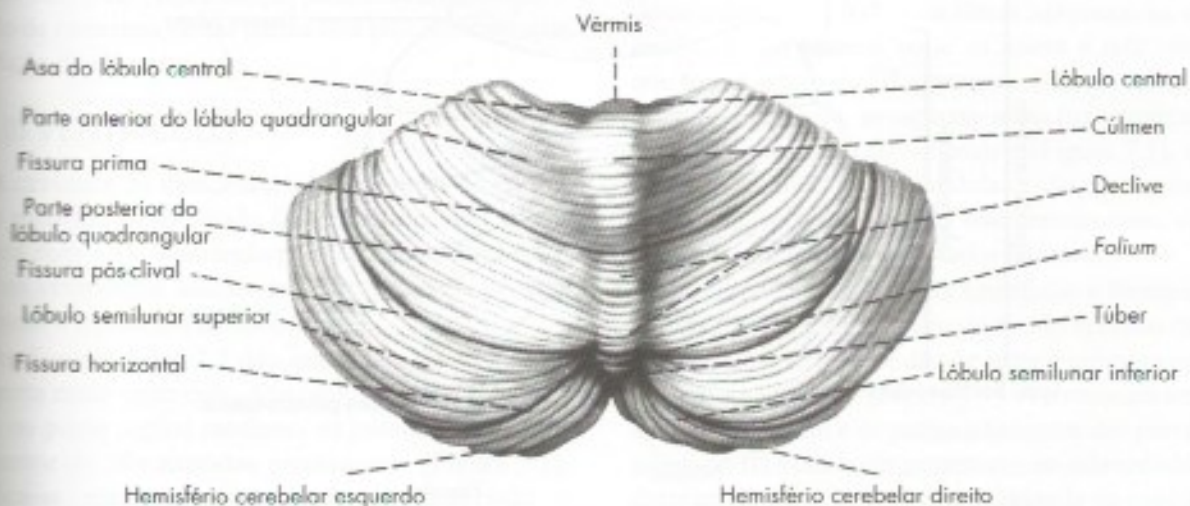
do em emboliforme e globoso, e o fastigial. Os núcleos centrais do cerebelo têm grande importância funcional e clínica. Deles saem todas as fibras nervosas eferentes do cerebelo. Eles serão estudados no Capítulo 21.

### 3.0 LÓBULOS E FISSURAS

Os lóbulos do cerebelo recebem denominações diferentes no vérmis e nos hemisférios. A cada lóbulo do vérmis correspondem dois nos hemisférios (**Figura 5.6**). São ao todo 17 lóbulos e oito fissuras, com deno-



**FIGURA 5.5** Seção sagital mediana do cerebelo.



**FIGURA 5.6** Vista dorsal do cerebelo.




minações próprias (**Figura 5.1**). Entretanto, a maioria dessas estruturas não tem isoladamente importância funcional ou clínica e não precisam ser memorizadas embora constem das figuras. São importantes e devem ser identificadas nas peças apenas os lóbulos: nódulo, flóculo e tonsila, e as fissuras posterolaterais e prima. O nódulo é o último lóbulo do vérmis e fica situado logo acima do teto do IV ventrículo (**Figura 5.5**). O flóculo é um lóbulo do hemisfério, alongado transversalmente e com folhas pequenas situadas logo atrás do pedúnculo cerebelar inferior (**Figura 5.5**). Liga-se ao nódulo pelo pedúnculo do flóculo, constituindo o lobo flóculo-nodular, separado do corpo do cerebelo pela fissura posterolateral (**Figura 5.5**). O lobo flóculo-nodular é importante por ser a parte do cerebelo responsável pela manutenção do equilíbrio.

As tonsilas são bem evidentes na face ventral do cerebelo, projetando-se medialmente sobre a face dorsal do bulbo (**Figura 5.4**). Esta relação é importante pois, em certas situações, elas podem ser deslocadas caudalmente, formando uma hérnia de tonsila (**Figura 8.6**) que penetra no forame magno, comprimindo o bulbo, o que pode ser fatal. Este assunto será tratado com mais detalhes no Capítulo 8, item 3.3.2.

#### 4.0 DIVISÃO ANATÔMICA

Os lóbulos do cerebelo podem ser agrupados em estruturas maiores, os lobos separados pelas fissuras posterolateral e prima. Chega-se, assim, a uma divisão transversal em que a fissura posterolateral divide o cerebelo em um *lobo flóculo-nodular* e o *corpo do cerebelo*.

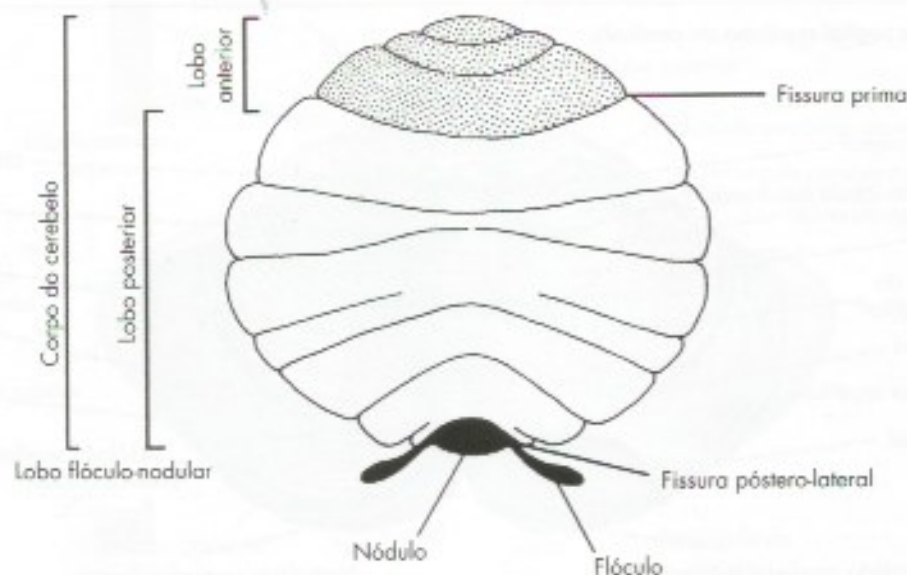
*belo*. Este, por sua vez, é dividido em lobo anterior e lobo posterior pela fissura prima (**Figura 5.7**). Temos, assim, a seguinte divisão:



Existe também uma divisão longitudinal em que as partes se dispõem longitudinalmente e que será descrita no Capítulo 22.

#### 5.0 PEDÚNCULOS CEREBELARES

São três os pedúnculos cerebelares: superior, médio e inferior, que aparecem seccionados nas **Figuras 5.2 e 5.4**. O pedúnculo cerebelar superior liga o cerebelo ao mesencéfalo. O pedúnculo cerebelar médio é um enorme feixe de fibras que liga o cerebelo à ponte e constitui a parede dorsolateral da metade cranial do IV ventrículo (**Figura 5.2**). Considera-se como limite entre a ponte e o pedúnculo cerebelar o ponto de emergência do nervo trigêmeo (**Figura 5.1**). O pedúnculo cerebelar inferior liga o cerebelo à medula.



**FIGURA 5.7** Esquema da divisão anatômica do cerebelo.



# Anatomia Macroscópica do Diencéfalo

## 1.0 GENERALIDADES

O diencéfalo e o telencéfalo formam o cérebro, que corresponde, pois, ao prosencéfalo. O cérebro é a porção mais desenvolvida e mais importante do encéfalo, ocupando cerca de 80% da cavidade craniana. Os dois componentes que o formam, diencéfalo e telencéfalo, embora intimamente unidos, apresentam características próprias e são usualmente estudados em separado. O telencéfalo se desenvolve enormemente em sentido lateral e posterior para constituir os hemisférios cerebrais (Figura 2.5). Deste modo, encobre quase completamente o diencéfalo, que permanece em situação ímpar e mediana, podendo ser visto apenas na face inferior do cérebro. O diencéfalo compreende as seguintes partes: *tálamo*, *hipotálamo*, *epitálamo* e *subtálamo*, todas em relação com o III ventrículo. É, pois, conveniente que o estudo de cada uma destas partes seja precedido de uma descrição do III ventrículo.

## 2.0 III VENTRÍCULO

A cavidade do diencéfalo é uma estreita fenda ímpar e mediana denominada III ventrículo, que se comunica com o IV ventrículo pelo aqueduto cerebral, e com os ventrículos laterais pelos respectivos *forames interventriculares* (ou de Monro).

As Figuras 5.2 e 7.2 dão uma ideia da situação e da forma deste ventrículo. Quando o cérebro é seccionado no plano sagital mediano, as paredes laterais do III ventrículo são expostas amplamente (Figura 7.1). Verifica-se, então, a existência de uma depressão, o *sulco hipotalâmico*, que se estende do aqueduto cere-

bral até o forame interventricular. As porções da parede situadas acima deste sulco pertencem ao tálamo, e as situadas abaixo, ao hipotálamo. Unindo os dois tálamos e, por conseguinte, atravessando em ponte a cavidade ventricular, observa-se frequentemente uma trave de substância cinzenta, a *aderência intertalâmica*, que aparece seccionada na Figura 7.1, e pode estar ausente em 30% dos indivíduos.

No assoalho do III ventrículo, dispõem-se, de diante para trás, as seguintes formações (Figura 23.1): *quiasma óptico*, *infundíbulo*, *túber cinéreo* e *corpos mamilares*, pertencentes ao hipotálamo.

A parede posterior do ventrículo, muito pequena, é formada pelo epitálamo, que se localiza acima do sulco hipotalâmico. Saindo de cada lado do epitálamo e percorrendo a parte mais alta das paredes laterais do ventrículo, há um feixe de fibras nervosas, as *estrias medulares do tálamo*, onde se insere a *tela corioide*, que forma o teto do III ventrículo (Figura 5.2). A partir da tela corioide, invaginam-se na luz ventricular os *plexos corioides do III ventrículo* (Figura 7.1), que se dispõem em duas linhas paralelas e são contínuos, através dos respectivos forames interventriculares, com os plexos corioides dos ventrículos laterais.

A parede anterior do III ventrículo é formada pela lâmina terminal, fina lâmina de tecido nervoso que une os dois hemisférios e se dispõe entre o quiasma óptico e a comissura anterior (Figura 7.1). A comissura anterior, a lâmina terminal e as partes adjacentes das paredes laterais do III ventrículo pertencem ao telencéfalo, pois derivam da parte central não evaginada da vesícula telencefálica do embrião.



### 3.0 TÁLAMO

Os tálamos são duas massas volumosas de substância cinzenta, de forma ovoide, dispostas uma de cada lado na porção laterodorsal do diencefalo. A extremidade anterior de cada tálamo apresenta uma eminência, o *tubérculo anterior do tálamo* (Figura 5.2), que participa na delimitação do forame interventricular. A extremidade posterior, consideravelmente maior que a anterior, apresenta uma grande eminência, o *pulvinar*, que se projeta sobre os corpos geniculados lateral e medial (Figura 5.2). O corpo geniculado medial faz parte da via auditiva; o lateral, da via óptica, e ambos são considerados por alguns autores como constituindo uma divisão do diencefalo denominada *metatálamo*. A porção lateral da *face superior do tálamo* (Figura 5.2) faz parte do assoalho do ventrículo lateral, sendo, por conseguinte, revestido de epitélio ependimário; a *face medial do tálamo* forma a maior parte das paredes laterais do III ventrículo (Figura 5.7).

A *face lateral do tálamo* é separada do telencefalo pela *cápsula interna*, compacto feixe de fibras que liga o córtex cerebral a centros nervosos subcorticais e só pode ser vista em secções (Figura 32.5) ou dissecações (Figura 30.1) do cérebro. A *face inferior do tálamo* continua com o hipotálamo e o subtálamo. O tálamo é uma área muito importante do cérebro, relacionada sobretudo com a sensibilidade, mas tem também outras funções que serão estudadas no Capítulo 23.

### 4.0 HIPOTÁLAMO

O hipotálamo é uma área relativamente pequena do diencefalo, situada abaixo do tálamo, com importantes funções, relacionadas sobretudo com o controle da atividade visceral. A análise funcional do hipotálamo será feita no Capítulo 22, juntamente com o estudo de sua estrutura e conexões.

O hipotálamo compreende estruturas situadas nas paredes laterais do III ventrículo, abaixo do sulco hipotalâmico, além das seguintes formações do assoalho do III ventrículo, visíveis na base do cérebro (Figura 7.8):

- corpos mamilares* (Figura 7.8) – são duas eminências arredondadas, de substância cinzenta, evidentes na parte anterior da fossa interpeduncular;
- quiasma óptico* (Figuras 7.8 e 23.1) – localiza-se na parte anterior do assoalho do III ventrículo. Recebe as fibras dos *nervos ópticos*, que aí cruzam em parte e continuam nos tratos ópticos que se dirigem aos corpos geniculados laterais;
- túber cinéreo* (Figura 7.8) – é uma área ligeiramente cinzenta, mediana, situada atrás do

quiasma e dos tratos ópticos, entre estes e os corpos mamilares. No túber cinéreo prende-se a hipófise, por meio do infundíbulo;

- infundíbulo* (Figura 23.1) – é uma formação nervosa em forma de funil que se prende ao túber cinéreo. A extremidade superior do infundíbulo dilata-se para constituir a *eminência mediana do túber cinéreo*, enquanto sua extremidade inferior continua com o processo infundibular, ou lobo nervoso da neuro-hipófise. Em geral, quando os encéfalos são retirados do crânio, o infundíbulo se rompe, permanecendo com a hipófise na cela túrcica da base do crânio.

O hipotálamo é uma das áreas mais importantes do cérebro, regula o sistema nervoso autónomo e as glândulas endócrinas e é o principal responsável pela constância do meio interno (homeostase).

### 5.0 EPITÁLAMO

O epitálamo limita posteriormente o III ventrículo, acima do sulco hipotalâmico, já na transição com o mesencefalo. Seu elemento mais evidente é a *glândula pineal*, ou *epífise*, glândula endócrina ímpar e mediana de forma piriforme, que repousa sobre o teto mesencefálico (Figura 5.2). A base do corpo pineal prende-se anteriormente a dois feixes transversais de fibras que cruzam o plano mediano, a *comissura posterior* e a *comissura das habênulas* (Figura 7.1). A comissura posterior situa-se no ponto em que o aqueduto cerebral se liga ao III ventrículo e é considerada como limite entre o mesencefalo e diencefalo. A comissura das habênulas interpõe-se entre duas pequenas eminências triangulares, os *trígonos da habênula* (Figura 5.2), situados entre a glândula pineal e o tálamo; continua anteriormente, de cada lado, com as *estrias medulares do tálamo*. A tela corioide do III ventrículo insere-se lateralmente nas estrias medulares do tálamo e posteriormente na comissura das habênulas (Figura 7.1), fechando, assim, o teto do III ventrículo. As funções da glândula pineal e de seu hormônio, a melatonina, serão estudadas no Capítulo 23.

### 6.0 SUBTÁLAMO

O *subtálamo* compreende a zona de transição entre o diencefalo e o tegmento do mesencefalo. É de difícil visualização nas peças de rotina, pois não se relaciona com as paredes do III ventrículo, podendo mais facilmente ser observado em cortes frontais do cérebro (Figura 6.1). Verifica-se, então, que ele se localiza abaixo do tálamo, sendo limitado lateralmente pela cápsula interna e medialmente pelo hipotálamo. O subtálamo tem função motora.



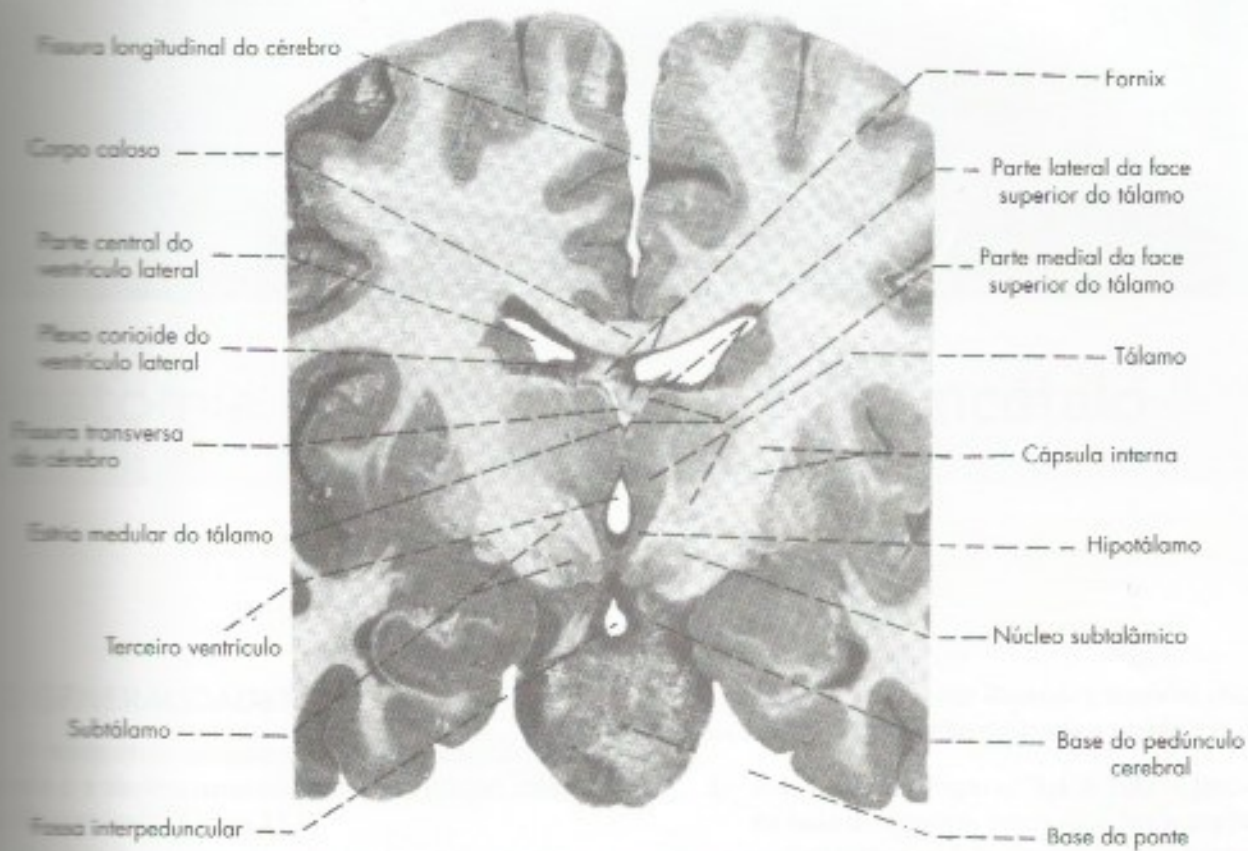


FIGURA 6.1 Secção frontal do cérebro passando pelo III ventrículo.



# Anatomia Macroscópica do Telencéfalo

## 1.0 GENERALIDADES

O telencéfalo compreende os dois hemisférios cerebrais e a lâmina terminal situada na porção anterior do III ventrículo (Figura 23.1).

Os dois hemisférios cerebrais são unidos por uma larga faixa de fibras comissurais, o *corpo caloso* (Figura 7.1). Os hemisférios cerebrais possuem cavidades, os *ventrículos laterais direito e esquerdo*, que se comunicam com o III ventrículo pelos *forames interventriculares* (Figuras 7.2 e 7.3).

Cada hemisfério possui três polos: *frontal*, *occipital* e *temporal*; e três faces: *face dorsolateral*, convexa; *face medial*, plana; e *face inferior* ou *base do cérebro*, muito irregular, repousando anteriormente nos andares anterior e médio da base do crânio, e posteriormente na tenda do cerebelo.

## 2.0 SULCOS E GIROS. DIVISÃO EM LOBOS

A superfície do cérebro do homem e de vários animais apresenta depressões denominadas *sulcos*, que delimitam os *giros cerebrais*. A existência dos sulcos permite considerável aumento de superfície sem grande aumento do volume cerebral e sabe-se que cerca de dois terços da área ocupada pelo córtex cerebral estão "escondidos" nos sulcos.

Muitos sulcos são inconstantes e não recebem qualquer denominação; outros, mais constantes, recebem denominações especiais e ajudam a delimitar os lobos e as áreas cerebrais. Em cada hemisfério cerebral, os dois sulcos mais importantes são o *sulco lateral* (de Sy-

lvius) e o *sulco central* (de Rolando), também chamados de fissuras, e que serão descritos a seguir:

- a) *sulco lateral* (Figuras 7.4 e 7.5) – Inicia-se na base do cérebro, como uma fenda profunda que, separando o lobo frontal do lobo temporal, dirige-se para a face dorsolateral do cérebro, onde termina dividindo-se em três ramos: *ascendente*, *anterior* e *posterior* (Figura 7.5). Os ramos ascendente e anterior são curtos e penetram no lobo frontal; o ramo posterior é muito mais longo, dirige-se para trás e para cima, terminando no lobo parietal. Separa o *lobo temporal*, situado abaixo, dos *lobos frontal e parietal*, situados acima (Figura 7.4);
- b) *sulco central* (Figuras 7.4 e 7.5) – É um sulco profundo e geralmente contínuo, que percorre obliquamente a face dorsolateral do hemisfério, separando os lobos frontal e parietal. Inicia-se na face medial do hemisfério, aproximadamente no meio de sua borda dorsal e, a partir deste ponto, dirige-se para diante e para baixo, em direção ao ramo posterior do sulco lateral, do qual é separado por uma pequena prega cortical. É ladeado por dois giros paralelos, um anterior, *giro pré-central*, e outro posterior, *giro pós-central*. O *giro pré-central relaciona-se com motricidade*, e o *pós-central com sensibilidade*.

Os sulcos ajudam a delimitar os *lobos cerebrais*, que recebem sua denominação de acordo com os ossos do crânio, com os quais se relacionam. Assim, temos os lo-



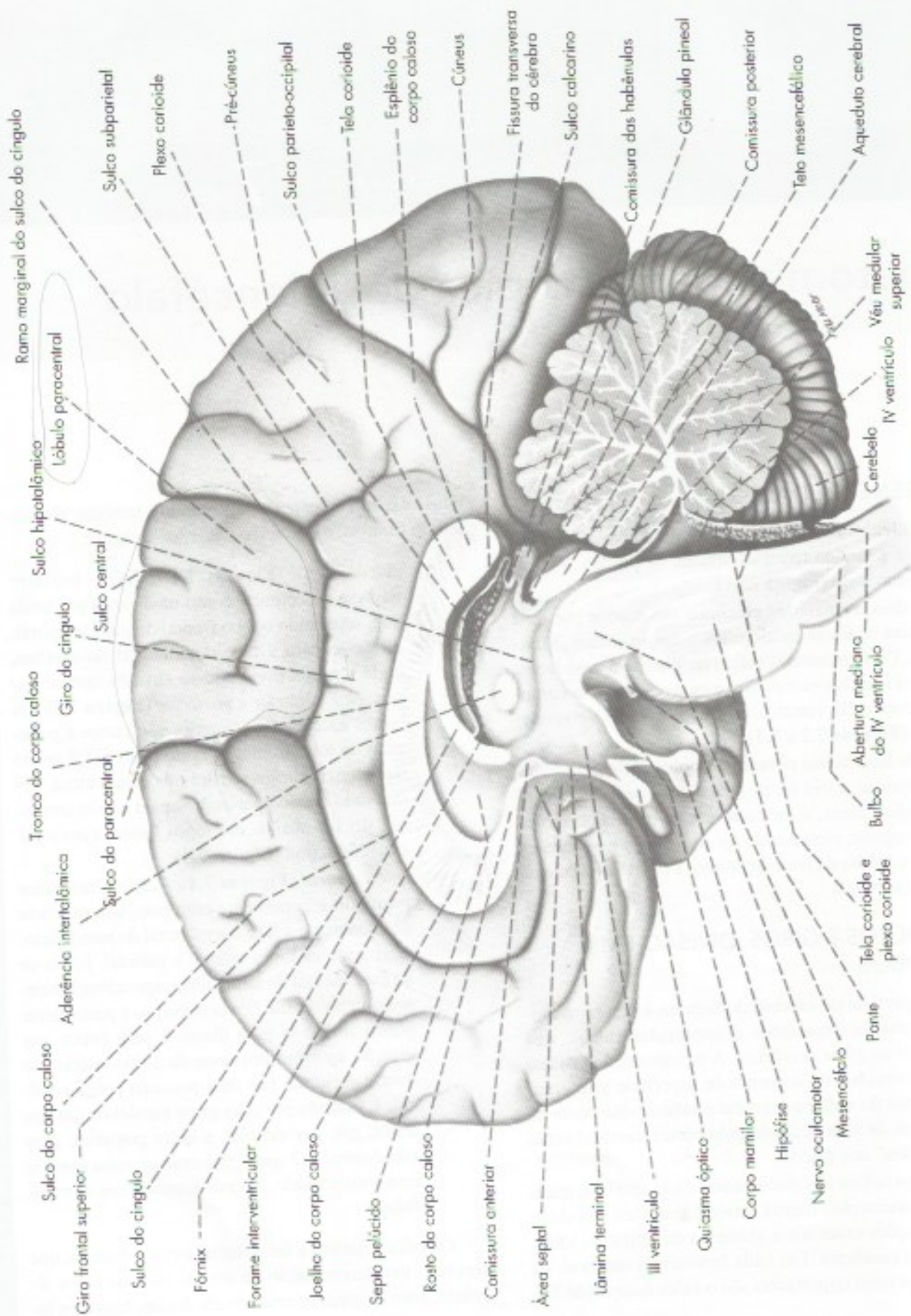
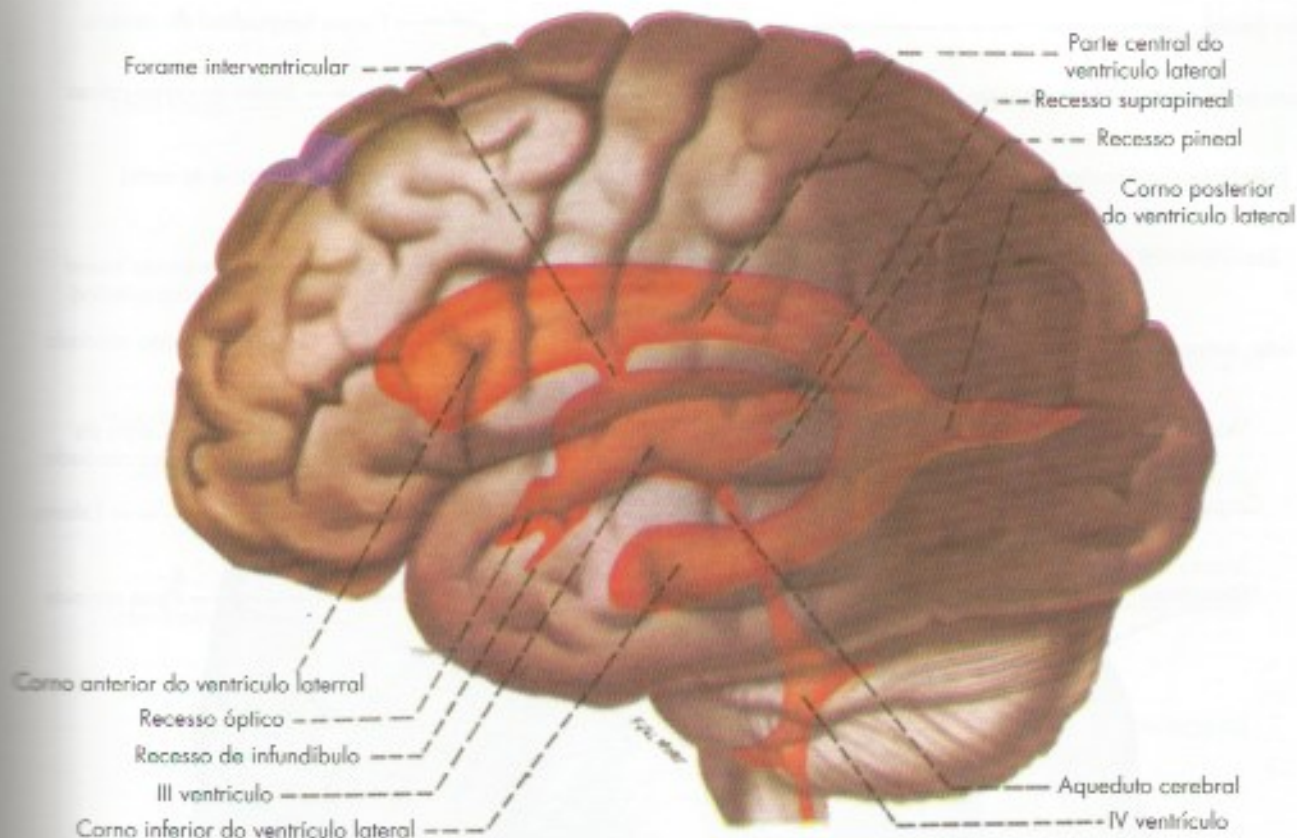


FIGURA 7.1 Face medial de um hemisfério cerebral.





**FIGURA 7.2** Ventriculos encefálicos.

dos frontal, temporal, parietal e occipital. Além destes, existe a *ínsula*, situada profundamente no sulco lateral e que não tem, por conseguinte, relação imediata com os ossos do crânio (Figura 7.6). A divisão em lobos, embora de grande importância clínica, não corresponde a uma divisão funcional, exceto pelo lobo occipital, que está todo, direta ou indiretamente, relacionado com a visão.

O lobo frontal localiza-se acima do sulco lateral e adiante do sulco central (Figura 7.4 A). Na face medial do cérebro, o limite anterior do lobo occipital é o *sulco parietoccipital* (Figura 7.4 B). Em sua face dorsolateral, este limite é arbitrariamente situado em uma linha imaginária que une a terminação do sulco *parietoccipital*, na borda superior do hemisfério, à *incisura pré-occipital*, localizada na borda inferolateral, a cerca de 4 cm do polo occipital (Figura 7.4 A). Do meio desta linha, parte uma segunda linha imaginária em direção ao ramo posterior do sulco lateral e que, juntamente com este ramo, limita o lobo temporal do lobo parietal (Figura 7.4 A).

Passaremos, a seguir, a descrever os sulcos e giros mais importantes de cada lobo, estudando sucessivamente as três faces de cada hemisfério. A descrição deve ser acompanhada, nas peças anatômicas, com o auxílio

das figuras, levando-se em conta que elas representam o padrão mais frequente, o qual, em virtude do grande número de variações, nem sempre corresponde à peça anatômica de que se dispõe. Assim, os sulcos são, por vezes, muito sinuosos e podem ser interrompidos por pregas anastomóticas, que unem giros vizinhos, dificultando sua identificação. Para facilitar o estudo, é aconselhável que se observe mais de um hemisfério cerebral.

### 3.0 MORFOLOGIA DAS FACES DOS HEMISFÉRIOS CEREBRAIS

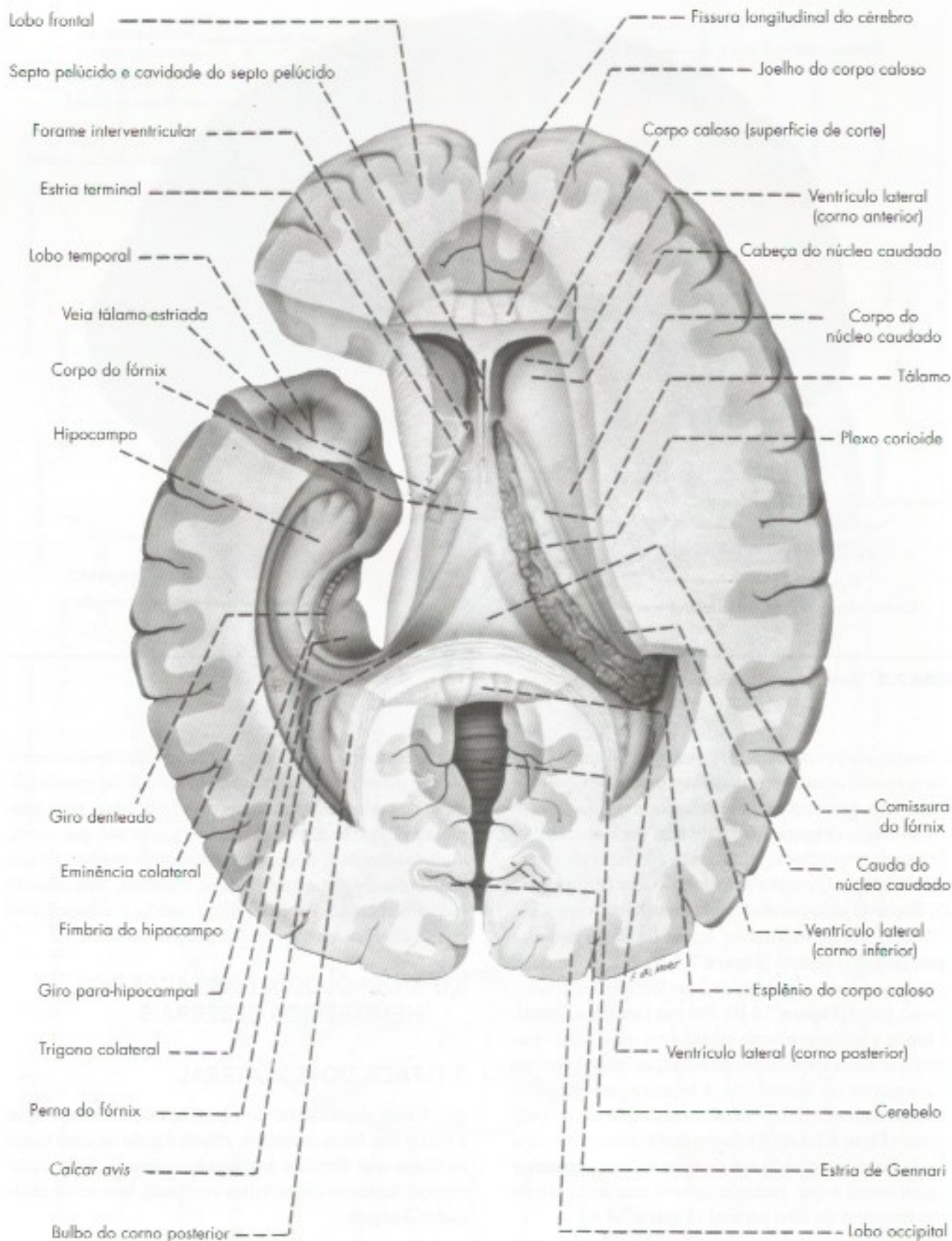
#### 3.1 FACE DORSOLATERAL

A face dorsolateral do cérebro, ou *face convexa*, é a maior das faces cerebrais, relacionando-se com todos os ossos que formam a abóbada craniana. Nela estão representados os cinco lobos cerebrais, que serão estudados a seguir.

##### 3.1.1 Lobo frontal

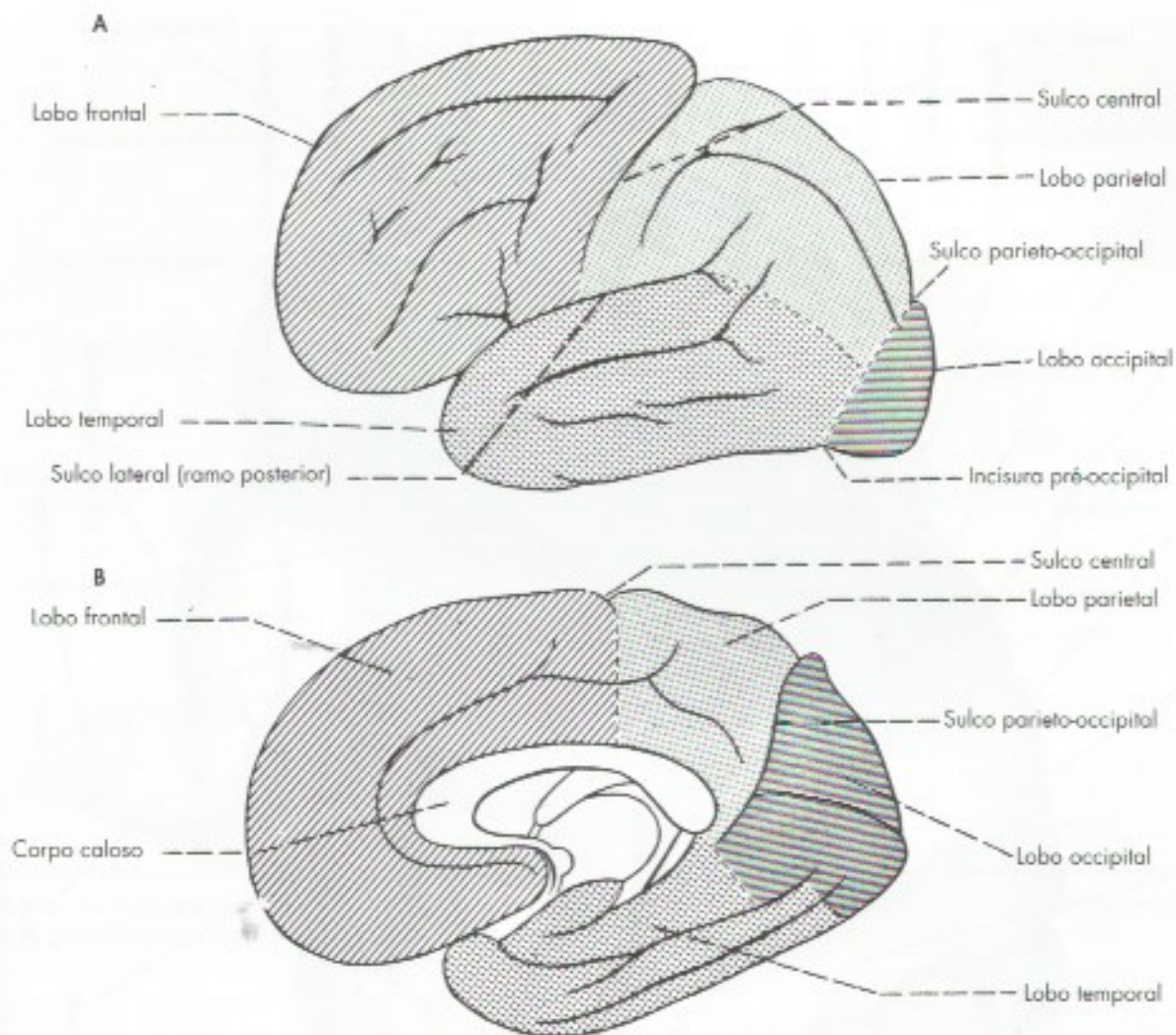
Identificam-se, em sua superfície, três sulcos principais (Figura 7.5):





**FIGURA 7.3** Vista superior do cérebro após remoção parcial do corpo caloso e de parte do lobo temporal esquerdo de modo a expor os ventrículos laterais.





**FIGURA 7.4** (A) Lobos do cérebro vistos lateralmente. (B) Lobos do cérebro vistos medialmente (reproduzidos de Dangelo e Fatini, Anatomia Humana Básica, Atheneu, Rio de Janeiro).

- sulco pré-central* – mais ou menos paralelo ao sulco central e muitas vezes dividido em dois segmentos;
- sulco frontal superior* – inicia-se geralmente na porção superior do sulco pré-central e tem direção aproximadamente perpendicular a ele;
- sulco frontal inferior* – partindo da porção inferior do sulco pré-central, dirige-se para frente e para baixo.

Entre o sulco central, já descrito no item 2.0 b, e o sulco pré-central, está o *giro pré-central*, onde se localiza a principal área motora do cérebro. Acima do sulco frontal superior, continuando, pois, na face medial do cérebro, localiza-se o *giro frontal superior*. Entre os sulcos frontal superior e frontal inferior, está o *giro frontal médio*; abaixo do sulco frontal inferior,

o *giro frontal inferior*. Este último é subdividido, pelos ramos anterior e ascendente do sulco lateral, em três partes: *orbital*, *triangular* e *opercular*. A primeira situa-se abaixo do ramo anterior, a segunda entre este ramo e o ramo ascendente, e a última entre o ramo ascendente e o sulco pré-central (**Figuras 7.4 e 7.5**). O giro frontal inferior do hemisfério cerebral esquerdo é denominado *giro de Broca*, e aí se localiza, na maioria dos indivíduos, uma das áreas de linguagem do cérebro.

### 3.1.2 Lobo temporal

Apresentam-se, na face dorsolateral do cérebro, dois sulcos principais (**Figura 7.5**):

- sulco temporal superior* – inicia-se próximo ao polo temporal e dirige-se para trás, parale-



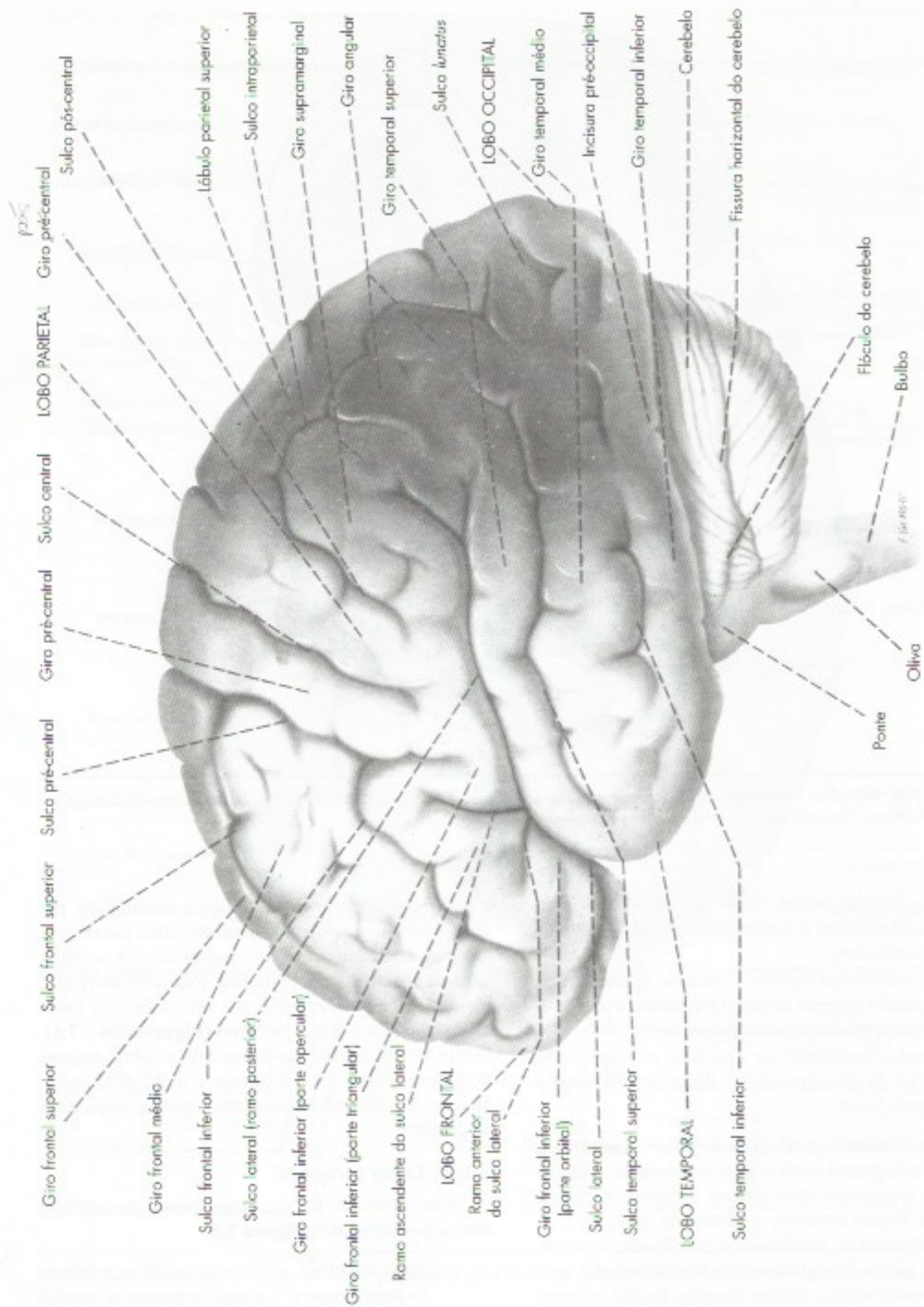
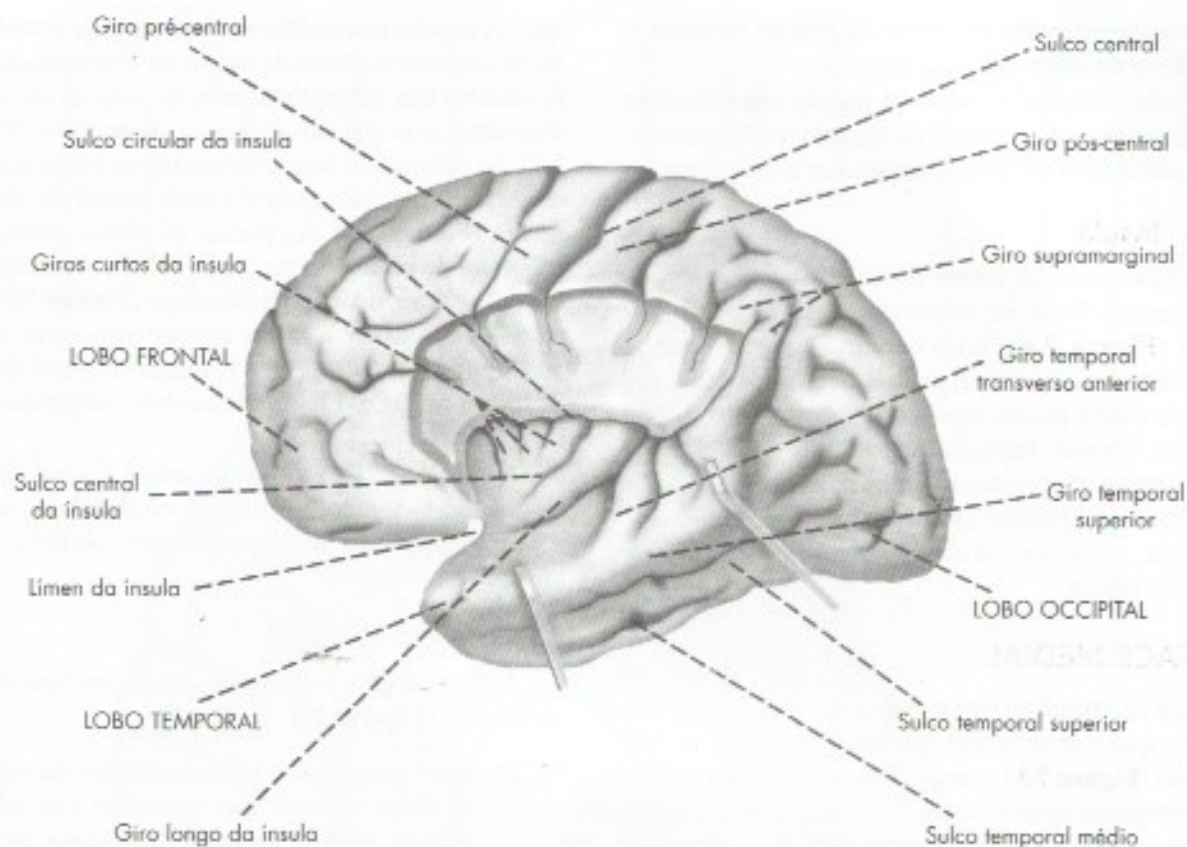


FIGURA 7.5 Face dorsolateral de um hemisfério cerebral.





**FIGURA 7.6** Face dorsolateral de um hemisfério cerebral após remoção de parte dos lobos frontal e parietal para mostrar a insula e os giros temporais transversos.

lamente ao ramo posterior do sulco lateral, terminando no lobo parietal;

- b) *sulco temporal inferior* – paralelo ao sulco temporal superior, é geralmente formado por duas ou mais partes descontinuas.

Entre os sulcos lateral e temporal superior está o *giro temporal superior*; entre os sulcos temporal superior e o temporal inferior situa-se o *giro temporal médio*; abaixo do sulco temporal inferior, localiza-se o *giro temporal inferior*, que se limita com o *sulco occipito-temporal*, geralmente situado na face inferior do hemisfério cerebral. Afastando-se os lábios do sulco lateral, aparece seu assoalho, que é parte do *giro temporal superior*. A porção posterior deste assoalho é atravessada por pequenos giros transversais, os *giros temporais transversos*, dos quais o mais evidente, o *giro temporal transversal anterior* (**Figura 7.6**), é importante, já que nele se localiza a área da audição.

### 3.1.3 Lobos parietal e occipital

O lobo parietal apresenta dois sulcos principais (**Figura 7.5**):

- a) *sulco pós-central* – quase paralelo ao sulco central, é frequentemente dividido em dois segmentos, que podem estar mais ou menos distantes um do outro;
- b) *sulco intraparietal* – muito variável e geralmente perpendicular ao pós-central, com o qual pode estar unido, estende-se para trás para terminar no lobo occipital.

Entre os sulcos central e pós-central fica o *giro pós-central*, onde se localiza uma das mais importantes áreas sensitivas do córtex, a área somestésica. O sulco intraparietal separa o *lobúlo parietal superior* do *lobúlo parietal inferior*. Neste último, descrevem-se dois giros: o *giro supramarginal*, curvado em torno da extremidade do ramo posterior do sulco lateral; e o



*giro angular*, curvado em torno da porção terminal e ascendente do sulco temporal superior.

O lobo occipital ocupa uma porção relativamente pequena da face dorsolateral do cérebro, onde apresenta pequenos sulcos e giros inconstantes e irregulares.

### 3.1.4 Insula

Afastando-se os lábios do sulco lateral, evidencia-se ampla fossa no fundo da qual está situada a *insula* (Figura 7.6), lobo cerebral que, durante o desenvolvimento, cresce menos que os demais, razão pela qual é pouco a pouco recoberto pelos lobos vizinhos, frontal, temporal e parietal. A insula tem forma cônica e apresenta alguns sulcos e giros. São descritos os seguintes (Figura 7.6): *sulco circular da insula*, *sulco central da insula*, *giros curtos e giro longo da insula*.

## 3.2 FACE MEDIAL

Para se visualizar completamente esta face, é necessário que o cérebro seja seccionado no plano sagital mediano (Figura 7.1), o que expõe o diencéfalo e algumas formações telencefálicas inter-hemisféricas, como o corpo caloso, o fórnix e o septo pelúcido, que serão descritos a seguir:

### 3.2.1 Corpo caloso, fórnix, septo pelúcido

O *corpo caloso*, a maior das comissuras inter-hemisféricas, é formado por grande número de fibras mielínicas, que cruzam o plano sagital mediano e penetram de cada lado no centro branco medular do cérebro, unindo áreas simétricas do córtex cerebral de cada hemisfério. Em corte sagital do cérebro (Figura 7.1), aparece como uma lâmina branca arqueada dorsalmente, o *tronco do corpo caloso*, que se dilata posteriormente no *esplênio do corpo caloso* e se flete anteriormente em direção à base do cérebro para constituir o *joelho do corpo caloso*. Este afila-se para formar o *rosto do corpo caloso*, que termina na *comissura anterior*, uma das comissuras inter-hemisféricas. Entre a comissura anterior e o quiasma óptico temos a *lâmina terminal*, delgada lâmina de substância branca que também une os hemisférios e constitui o limite anterior do III ventrículo (Figura 7.1).

Emergindo abaixo do esplênio do corpo caloso (Figura 7.7) e arqueando-se em direção à comissura anterior está o *fórnix*, feixe complexo de fibras que, entretanto, não pode ser visto em toda a sua extensão em um corte sagital de cérebro. É constituído por duas metades laterais e simétricas, afastadas nas extremidades e unidas entre si no trajeto abaixo do corpo ca-

loso. A porção intermédia em que as duas metades se unem constitui o *corpo do fórnix*; as extremidades que se afastam são, respectivamente, as *colunas do fórnix*, anteriores, e as *pernas do fórnix*, posteriores (Figura 7.7). As colunas do fórnix terminam no corpo mamilar correspondente, cruzando a parede lateral do III ventrículo (Figura 7.7). As pernas do fórnix divergem e penetram de cada lado no corno inferior do ventrículo lateral, onde se ligam ao hipocampo (Figura 7.3). Entre o corpo caloso e o fórnix estende-se o *septo pelúcido* (Figura 7.1), constituído por duas delgadas lâminas de tecido nervoso. Ele separa os dois ventrículos laterais (Figura 7.3).

A seguir serão descritos os sulcos e giros da face medial dos hemisférios cerebrais, estudando-se inicialmente o lobo occipital e, a seguir, em conjunto, os lobos frontal e parietal.

### 3.2.2 Lobo occipital

Apresenta dois sulcos importantes na face medial do cérebro (Figuras 7.1 e 7.7):

- sulco calcarino* – inicia-se abaixo do esplênio do corpo caloso e tem um trajeto arqueado em direção ao polo occipital. Nos lábios do sulco calcarino localiza-se a área visual, também chamada área estriada porque o córtex apresenta uma estria branca visível a olho nu;
- sulco parietoccipital* – muito profundo, separa o lobo occipital do parietal e encontra, em ângulo agudo, o sulco calcarino.

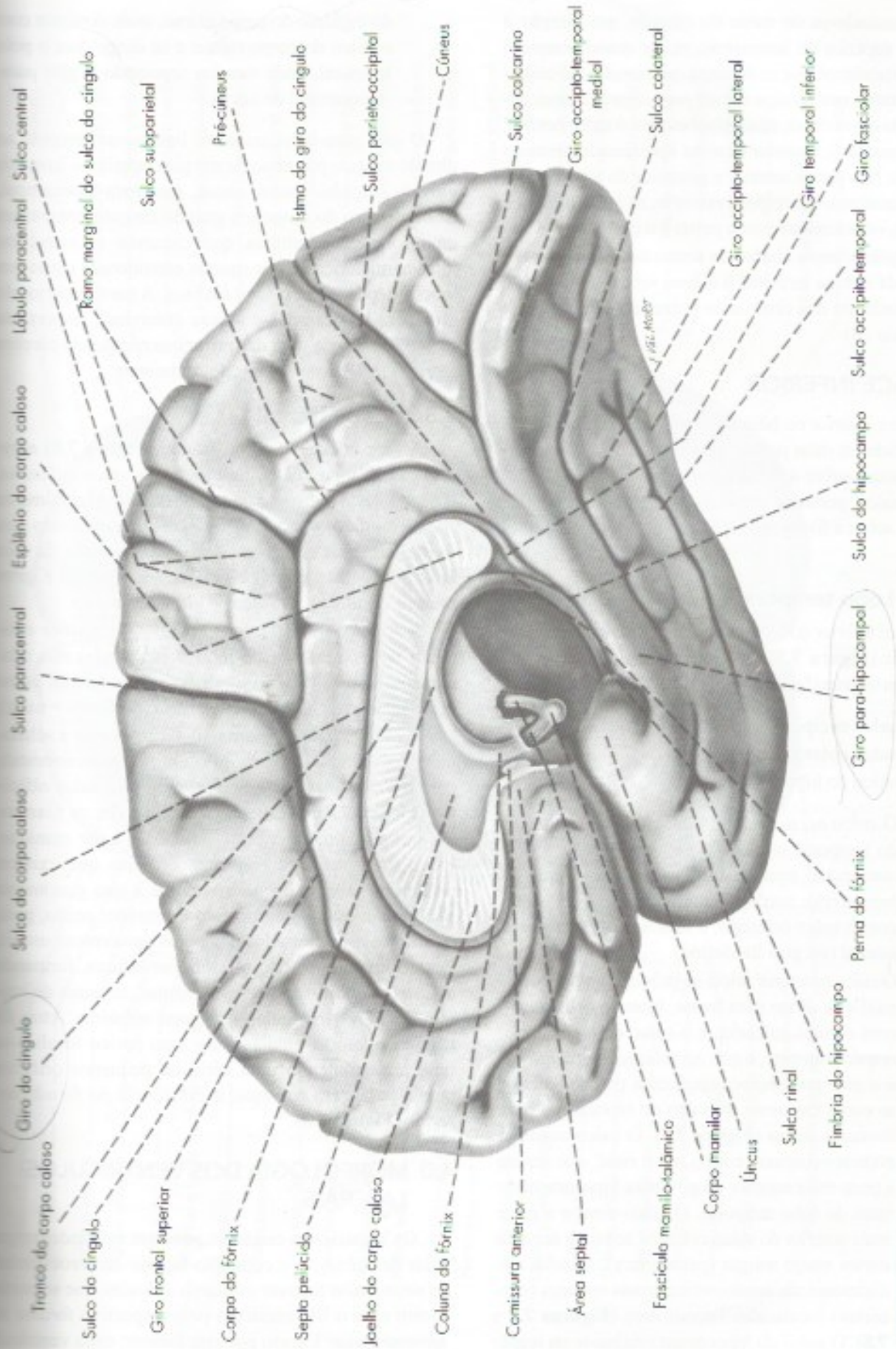
Entre o sulco parietoccipital e o sulco calcarino situa-se o *cíneus*, giro complexo, de forma triangular. Abaixo do sulco calcarino situa-se o giro *occipito-temporal medial*, que continua anteriormente com o giro *para-hipocampal*, já no lobo temporal (Figura 7.7).

### 3.2.3 Lobos frontal e parietal

Na face medial do cérebro existem dois sulcos que passam do lobo frontal para o parietal (Figuras 7.1 e 7.7):

- sulco do corpo caloso* – começa abaixo do rosto do corpo caloso, contorna o tronco e o esplênio do corpo caloso, onde continua, já no lobo temporal, com o *sulco do hipocampo*.
- sulco do cíngulo* – tem curso paralelo ao sulco do corpo caloso, do qual é separado pelo *giro do cíngulo*. Termina posteriormente, dividindo-se em dois ramos: o *ramo marginal*, que se curva em direção à margem superior do hemisfério, e o *sulco subparietal*, que continua posteriormente na direção do sulco do cíngulo.





**FIGURA 7.7** Vista medial e inferior de um hemisfério cerebral após remoção de parte do telencéfalo, de modo a expor o fascículo mamilotálâmico.



Destacando-se do sulco do cíngulo, em direção à margem superior do hemisfério, existe quase sempre o *sulco paracentral*, que se delimita com o sulco do cíngulo e seu ramo marginal, o *lóbulo paracentral*, assim denominado em razão de suas relações com o sulco central, cuja extremidade superior termina aproximadamente no seu meio. Nas partes anterior e posterior do lóbulo paracentral localizam-se, respectivamente, as áreas motora e sensitiva, relacionadas com a perna e o pé.

A região situada abaixo do rostro do corpo caloso e adiante da lâmina terminal é a *área septal*. Esta área é considerada um dos centros do prazer do cérebro (veja o Capítulo 28).

### 3.3 FACE INFERIOR

A face inferior ou base do hemisfério cerebral pode ser dividida em duas partes: uma pertence ao lobo frontal e repousa sobre a fossa anterior do crânio; a outra, muito maior, pertence quase toda ao lobo temporal e repousa sobre a fossa média do crânio e a tenda do cerebelo.

#### 3.3.1 Lobo temporal

A face inferior do lobo temporal apresenta três sulcos principais (**Figura 7.7**), de direção longitudinal, e que são da borda lateral para a borda medial (**Figura 7.7**):

- a) sulco occipito-temporal;
- b) sulco colateral;
- c) sulco do hipocampo.

► O *sulco occipito-temporal* limita-se com o sulco temporal inferior, o *giro temporal inferior*, que quase sempre forma a borda lateral do hemisfério; medialmente, este sulco se limita com o sulco colateral, o *giro occipito-temporal lateral* (ou giro fusiforme).

► O *sulco colateral* inicia-se próximo ao polo occipital e se dirige para frente, fazendo delimitação com o sulco calcario e o sulco do hipocampo, respectivamente, o *giro occipito-temporal medial* e o *giro para-hipocampal*, cuja porção anterior se curva em torno do sulco do hipocampo para formar o *úncus* (**Figura 7.7**). O sulco colateral pode ser contínuo com o *sulco rinal*, que separa a parte mais anterior do giro para-hipocampal do resto do lobo temporal. O sulco rinal e a parte mais anterior do sulco colateral separam áreas de córtex muito antigas (paleocórtex), situadas medialmente, de áreas corticais mais recentes (neocórtex) localizadas lateralmente (**Figuras 7.7 e 7.8**). O *sulco do hipocampo* origina-se na região

do esplênio do corpo caloso, onde continua com o sulco do corpo caloso e se dirige para o polo temporal, onde termina separando o giro para-hipocampal do úncus.

O giro para-hipocampal se liga posteriormente ao giro do cíngulo por meio de um giro estreito, o *istmo do giro do cíngulo*. Assim, úncus, giro para-hipocampal, istmo do giro do cíngulo e giro do cíngulo constituem uma formação contínua que circunda as estruturas inter-hemisféricas e por muitos considerada como um lobo independente, o *lobo límbico*. A parte anterior do giro para-hipocampal é a área entorrinal, importante para a memória e uma das primeiras regiões do cérebro a serem lesadas na doença de Alzheimer.

#### 3.3.2 Lobo frontal

A face inferior do lobo frontal (**Figura 7.8**) apresenta um único sulco importante, o *sulco olfatório*, profundo e de direção anteroposterior. Medialmente ao sulco olfatório, continuando dorsalmente como giro frontal superior, situa-se o *giro reto*. O resto da face inferior do lobo frontal é ocupado por sulcos e giros muito irregulares, os *sulcos e giros orbitários*.

A seguir serão descritas algumas formações existentes na face inferior do lobo frontal, todas elas relacionadas com a olfação e por isso consideradas como pertencendo ao chamado *rinocéfalo* (de *rhinos* = nariz).

O *bulbo olfatório* é uma dilatação ovoide e achatada de substância cinzenta que continua posteriormente com o *trato olfatório*, ambos alojados no sulco olfatório (**Figura 7.8**). O bulbo olfatório recebe os filamentos que constituem o *nervo olfatório*, I par craniano. Estes atravessam os pequenos orifícios que existem na lâmina crivosa do osso etmoide e que geralmente se rompem quando o encéfalo é retirado, sendo, pois, dificilmente encontrados nas peças anatómicas usuais. Posteriormente, o trato olfatório se bifurca, formando as *estrias olfatórias lateral e medial*, as quais delimitam uma área triangular, o *trígono olfatório*. Atrás do trígono olfatório e adiante do trato óptico localiza-se uma área contendo uma série de pequenos orifícios para a passagem de vasos, a *substância perfurada anterior* (**Figura 7.8**).

### 4.0 MORFOLOGIA DOS VENTRÍCULOS LATERAIS

Os hemisférios cerebrais possuem cavidades revestidas de epêndima e contendo líquido cerebrospinal, os *ventrículos laterais esquerdo e direito*, que se comunicam com o III ventrículo pelo respectivo *forame interventricular*. Exceto por este forame, cada ventrículo



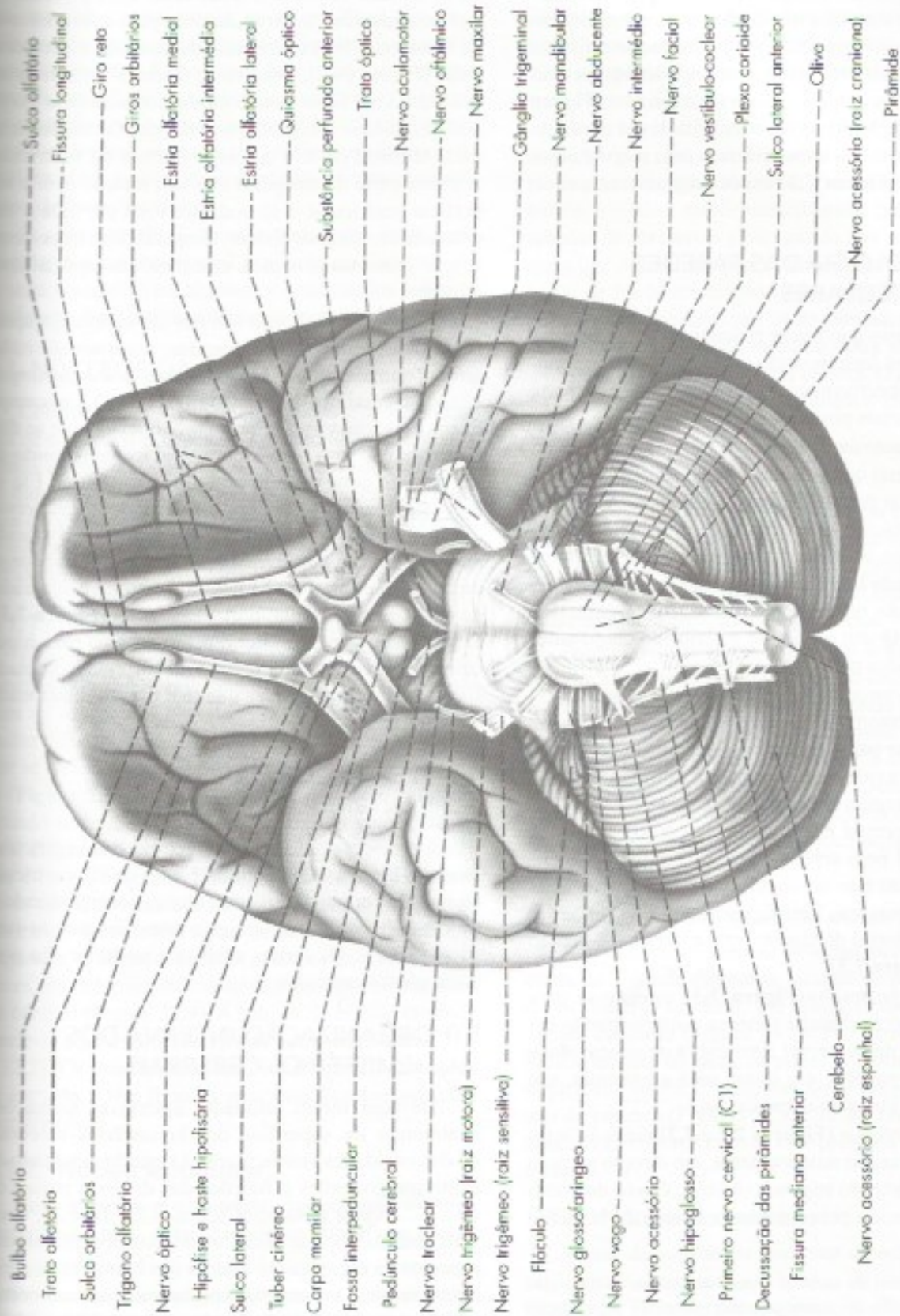


FIGURA 7.8 Vista interior do encéfalo.



é uma cavidade completamente fechada, cuja capacidade varia de um indivíduo para outro, e apresenta sempre uma *parte central* e três cornos que correspondem aos três polos do hemisfério. As partes que se projetam nos lobos frontal, occipital e temporal são, respectivamente, os cornos *anterior*, *posterior* e *inferior* (**Figura 7.2**). Com exceção do corno inferior, todas as partes do ventrículo lateral têm o teto formado pelo corpo caloso, cuja remoção (**Figura 7.3**) expõe amplamente a cavidade ventricular.

#### 4.1 MORFOLOGIA DAS PAREDES VENTRICULARES

Os elementos que fazem proeminência nas paredes dos ventrículos laterais serão descritos a seguir, considerando, respectivamente, o corno anterior, a parte central e os cornos posterior e inferior.

O *corno anterior* (**Figuras 7.2 e 7.3**) é a parte do ventrículo lateral que se situa adiante do forame interventricular. Sua parede medial é vertical e constituída pelo *septo pelúcido*, que separa o corno anterior dos dois ventrículos laterais. O assoalho, inclinado, forma também a parede lateral e é constituído pela *cabeça do núcleo caudado*, proeminente na cavidade ventricular (**Figura 7.3**). O teto e o limite anterior do corno anterior são formados pelo corpo caloso.

A *parte central do ventrículo lateral* (**Figura 7.3**) estende-se dentro do lobo parietal, do nível do forame interventricular para trás, até o esplênio do corpo caloso, onde a cavidade se bifurca em cornos inferior e posterior, na região denominada *trigono colateral*. O teto da parte central é formado pelo corpo caloso, e a parede medial pelo septo pelúcido. O assoalho, inclinado, une-se ao teto no ângulo lateral, e apresenta as seguintes formações: fórnix, plexo corioide, parte lateral da face dorsal do tálamo, estria terminal e núcleo caudado (**Figura 7.3**).

O *corno posterior* (**Figura 7.3**) estende-se para dentro do lobo occipital e termina posteriormente em ponta, depois de descrever uma curva de concavidade medial. Suas paredes, em quase toda a extensão, são formadas por fibras do corpo caloso.<sup>1</sup>

O *corno inferior* (**Figuras 7.2 e 7.3**) curva-se inferiormente e a seguir anteriormente, em direção ao polo temporal, a partir do trigono colateral. O teto do corno inferior é formado pela substância branca do hemisfé-

rio e apresenta, ao longo de sua margem medial, a *cauda do núcleo caudado* e a *estria terminal*, estruturas que acompanham a curva descrita pelo corno inferior do ventrículo. Na extremidade da cauda do núcleo caudado (**Figura 24.2**), observa-se discreta eminência arredondada, às vezes pouco nítida, formada pelo *corpo amigdalóide ou amígdala cerebral*, que faz saliência na parte terminal do teto do corno inferior do ventrículo. A maior parte da amígdala não tem relação com a superfície ventricular e só pode ser vista em toda a sua extensão em secções do lobo temporal. Tem importante função relacionada com as emoções, em especial com o medo.

O assoalho do corno inferior do ventrículo apresenta duas eminências alongadas, a *eminência colateral*, formada pelo sulco colateral, e o *hipocampo*, situado medialmente a ela (**Figura 7.3**). O hipocampo é uma elevação curva e muito pronunciada que se dispõe acima do giro para-hipocampal e é constituído de um tipo de córtex muito antigo (arquicórtex). Ele se liga às pernas do fórnix por um feixe de fibras nervosas que constituem a fimbria do hipocampo situada ao longo de sua borda medial (**Figura 7.3**). Ao longo da margem da fimbria há uma fita estreita e denteada, de substância cinzenta, o *giro denteado* (**Figura 7.3**). O hipocampo se liga lateralmente ao giro para-hipocampal através de uma porção de córtex denominada *subiculum* (**Figura 28.1**) e que tem função relacionada à memória.

#### 4.2 PLEXOS CORIOIDES DOS VENTRÍCULOS LATERAIS

O plexo corioide da parte central dos ventrículos laterais (**Figura 7.3**) continua com o do III ventrículo através do forame interventricular e, acompanhando o trajeto curvo do fórnix, atinge o corno inferior do ventrículo lateral. Os cornos anterior e posterior não possuem plexos corioides.

#### 5.0 ORGANIZAÇÃO INTERNA DOS HEMISFÉRIOS CEREBRAIS

Até aqui foram estudadas apenas as formações anatômicas da superfície dos hemisférios cerebrais ou das cavidades ventriculares. O estudo detalhado da estrutura, conexões e funções das diversas partes do telencéfalo será feito nos Capítulos 25, 26 e 27. Convém, entretanto, que sejam estudados já agora alguns aspectos da organização interna dos hemisférios cerebrais, visíveis mesmo macroscopicamente em cortes horizontais e frontais de cérebro (**Figura 32.1 a 32.9**). O estudo dessas secções é importante para a interpretação de "cortes" obtidos com as modernas técnicas

1 Na parte medial do corno posterior descrevem-se duas elevações: o bulbo do corno posterior, formado pela porção occipital da radiação do corpo caloso, e o *calcar avis*, situado abaixo do bulbo e formado por uma prega da parede determinada pelo sulco calcarino (**Figura 7.3**).



de neuroimagem. Além disso, este estudo mostra que a organização interna dos hemisférios cerebrais, em seus aspectos mais gerais, se assemelha à do cerebelo, sendo, pois, características do sistema nervoso suprasegmentar. Assim, cada hemisfério possui uma camada superficial de substância cinzenta, o *córtex cerebral*, que reveste um centro de substância branca, o *centro branco medular do cérebro*, no interior do qual existem massas de substância cinzenta, os *núcleos da base* do cérebro.

O córtex cerebral, de estrutura muito mais complexa que o cerebelar, será estudado no Capítulo 27. A seguir, serão feitas algumas considerações sobre os núcleos da base e o centro branco medular do cérebro.

## 5.1 NÚCLEOS DA BASE

Consideram-se como núcleos da base os aglomerados de neurônios existentes na porção basal do cérebro. Sendo assim, do ponto de vista anatômico, os núcleos da base são (Figura 24.2): o *núcleo caudado*, o *putâmen* e o *globo pálido*, em conjunto chamados de *núcleo lentiforme*, o *claustrum*, o *corpo amigdalóide*, o *núcleo accumbens*.<sup>2</sup>

### 5.1.1 Núcleo caudado

É uma massa alongada e bastante volumosa, de substância cinzenta, relacionada em toda a sua extensão com os ventrículos laterais. Sua extremidade anterior, muito dilatada, constitui a *cabeça do núcleo caudado*, que se eleva do assoalho do corno anterior do ventrículo lateral (Figura 7.3). Segue-se o *corpo do núcleo caudado*, situado no assoalho da parte central do ventrículo lateral (Figuras 5.2 e 7.3), a *cauda do núcleo caudado*, que é longa, delgada e fortemente arqueada, estendendo-se até a extremidade anterior do corno inferior do ventrículo lateral. Em razão de sua forma fortemente arqueada, o núcleo caudado aparece seccionado duas vezes em determinados cortes horizontais ou coronais do cérebro (Figura 32.9). A cabeça do núcleo caudado funde-se com a parte anterior do putâmen (Figuras 24.1 e 32.2). Os dois núcleos são, em conjunto, chamados de *estriado*, e têm funções relacionadas sobretudo com a motricidade.

### 5.1.2 Núcleo lentiforme

Tem a forma e o tamanho aproximado de uma castanha-do-pará. Não aparece na superfície ventri-

cular, situando-se profundamente no interior do hemisfério. Medialmente relaciona-se com a cápsula interna que o separa do núcleo caudado e do tálamo; lateralmente, relaciona-se com o córtex da ínsula, do qual é separado por substância branca e pelo *claustrum* (Figura 32.9).

O núcleo lentiforme é dividido em *putâmen* e *globo pálido* por uma fina lâmina de substância branca. O putâmen situa-se lateralmente e é maior que o globo pálido, o qual se dispõe medialmente. Nas secções não coradas de cérebro, o globo pálido tem coloração mais clara que o putâmen (daí o nome), em virtude da presença de fibras mielínicas que o atravessam. O globo pálido é subdividido, por outra lâmina de substância branca, em uma porção lateral e outra medial (Figura 24.1), e tem função sobretudo motora. O núcleo caudado e o núcleo lentiforme constituem o chamado corpo estriado dorsal.

### 5.1.3 *Claustrum*

É uma delgada calota de substância cinzenta situada entre o córtex da ínsula e o núcleo lentiforme. Separa-se daquele por uma fina lâmina branca, a *cápsula extrema*. Entre o *claustrum* e o núcleo lentiforme existe outra lâmina branca, a *cápsula externa*.

Neste ponto o aluno deve estar em condições de identificar todas as estruturas que se dispõem no interior de cada hemisfério cerebral, vistas em um corte horizontal, passando pelo corpo estriado (Figuras 24.1 e 32.9). São elas, da face lateral até a superfície ventricular: córtex da ínsula; cápsula extrema; claustrum; cápsula externa; putâmen; parte externa do globo pálido; parte interna do globo pálido; cápsula interna; tálamo; III ventrículo.

### 5.1.4 Corpo amigdalóide ou amígdala

É uma massa esferóide de substância cinzenta de cerca de 2 cm de diâmetro, situada no polo temporal do hemisfério cerebral, em relação com a cauda do núcleo caudado (Figura 24.2). Faz uma discreta saliência no teto da parte terminal do corno inferior do ventrículo lateral e pode ser vista em secções frontais do cérebro (Figuras 32.3 e 32.4). Tem importante função relacionada com as emoções, em especial com o medo.

### 5.1.5 Núcleo accumbens

Massa de substância cinzenta situada na zona de união entre o putâmen e a cabeça do núcleo caudado (Figura 24.3), integrando conjunto que alguns autores chamam de corpo estriado ventral. É uma importante área de prazer do cérebro.

<sup>2</sup> Alguns autores, levando em conta apenas critérios funcionais, consideram também como núcleos da base a substância negra do mesencéfalo e o núcleo subtalâmico do diencéfalo, posição com a qual não concordamos.



## 5.2 CENTRO BRANCO MEDULAR DO CÉREBRO

É formado por fibras mielínicas, cujo estudo detalhado será feito no Capítulo 25. Distinguem-se dois grupos de fibras: de *projeção* e de *associação*. As primeiras ligam o córtex cerebral a centros subcorticais; as segundas unem áreas corticais situadas em pontos diferentes do cérebro. Entre as fibras de associação, temos aquelas que atravessam o plano mediano para unir áreas simétricas dos dois hemisférios. Constituem as três comissuras telencefálicas: *corpo caloso*, *comissura anterior* (Figura 7.1), *comissura do fórnix* (Figura 7.3).

As fibras de projeção se dispõem em dois feixes: o *fórnix* e a *cápsula interna*. O fórnix une o córtex do hipocampo ao corpo mamilar e contribui pouco para a formação do centro branco medular.

A cápsula interna contém a grande maioria das fibras que saem ou entram no córtex cerebral. Estas fibras formam um feixe compacto que separa o núcleo lentiforme, situado lateralmente, do núcleo caudado e do tálamo, situados medialmente (Figura 24.1). Acima do nível destes núcleos, as fibras da cápsula interna passam a constituir a *coroa radiada* (Figura 30.1). Distinguem-se, na cápsula interna, uma *perna anterior*, situada entre a cabeça do núcleo caudado e o núcleo lentiforme, e uma *perna posterior*, bem maior, localizada entre o núcleo lentiforme e o tálamo. Estas duas porções da cápsula interna encontram-se formando um ângulo que constitui o *joelho da cápsula interna* (Figuras 24.1 e 32.9).

## 6.0 CONSIDERAÇÕES SOBRE O PESO DO ENCÉFALO

O peso do encéfalo de um animal depende de seu peso corporal e da complexidade de seu encéfalo, expressa pelo chamado *coeficiente de encefalização* (K).

Por outro lado, a complexidade cerebral geralmente depende da posição filogenética do animal. Em animais de mesma posição filogenética, como o gato e a onça, terá maior encéfalo o de maior peso corporal. Neste exemplo, o coeficiente de encefalização K foi o mesmo, variando o peso corporal. Poderíamos considerar ainda o exemplo de dois animais de mesmo peso corporal, como um homem e um gorila. Neste caso, terá encéfalo mais pesado o de maior K, ou seja, o homem.

De modo geral, o coeficiente de encefalização aumenta na medida em que se sobe na escala zoológica, sendo quatro vezes maior no homem que no chimpanzé. No *Pithecanthropus erectus*, estudado por Dubois, ele é duas vezes menor que o do homem atual. Contudo, não há diferença entre os diversos grupos étnicos atuais, no que se refere ao coeficiente de encefalização. O peso do encéfalo de diferentes grupos étnicos não se correlaciona com o estado cultural destes grupos. Entretanto, como o peso corporal de alguns grupos pode ser muito menor que o de outros (os pigmeus, por exemplo), o peso do encéfalo é também menor. Pelo mesmo motivo, o peso do encéfalo da mulher é, em média, um pouco menor que o do homem. No brasileiro adulto normal, o peso do encéfalo do homem está em torno de 1.300 gramas, e o da mulher, em torno de 1.200 gramas.<sup>3</sup> Admite-se que no homem adulto de estatura mediana, o menor encéfalo compatível com uma inteligência normal é de cerca de 900 gramas. Acima deste limite, as tentativas de se correlacionar o peso do encéfalo com o grau de inteligência esbarraram em numerosas exceções.<sup>4</sup> Recentemente desenvolveu-se uma nova técnica que permite avaliar o número total de neurônios no encéfalo de mamíferos. Esta técnica mostrou-se mais eficaz que o simples peso do encéfalo para se correlacionar parâmetros quantitativos do encéfalo com a capacidade intelectual das espécies. No homem, o número total de neurônios do encéfalo é de 86 bilhões, o maior entre os primatas já estudados.<sup>5</sup>

3 Raso, P. e Tafuri, W.L. – 1960 – Anais da Faculdade de Medicina da Universidade Federal de Minas Gerais, 20: 231-241.

4 Recentes estudos do encéfalo do físico Albert Einstein mostraram que o peso é normal mas a área pré-frontal principal responsável pela inteligência é bem acima do normal. Veja – Falk, D., Lepore, E. & Noe A. 2013 – The cerebral cortex of Albert Einstein: a description and preliminary analysis of unpublished photographs. Brain, 136: 1304-1327.

5 Revisão em Herculano-Houzel, S. 2009. The human brain in numbers. Frontiers in Human Neuroscience, 3: 1-11.



# Meninges – Liquor

## 1.0 MENINGES

O sistema nervoso central é envolvido por membranas conjuntivas denominadas meninges, e que são três: *dura-máter*, *aracnoide* e *pia-máter*. A aracnoide e a pia-máter, que no embrião constituem um só folheto são, por vezes, consideradas como uma formação única, a *leptomeninge*, ou meninge fina, distinta da *paquimeninge*, ou meninge espessa, constituída pela *dura-máter*. O conhecimento da estrutura e da disposição das meninges é muito importante, não só para a compreensão de seu importante papel de proteção dos centros nervosos, mas também porque elas podem ser acometidas por processos patológicos, como infecções (meningites) ou tumores (meningiomas). Além do mais, o acesso cirúrgico ao sistema nervoso central envolve, necessariamente, contato com as meninges, o que torna o seu conhecimento muito importante para o neurocirurgião. No Capítulo 4 (item 5.0) foram feitas algumas considerações sobre as meninges e estudou-se sua disposição na medula espinhal. Estas membranas serão a seguir estudadas com mais profundidade, descrevendo-se sua disposição em torno do encéfalo.

## 1.1 DURA-MÁTER

A meninge mais superficial é a *dura-máter*, espessa e resistente, formada por tecido conjuntivo muito rico em fibras colágenas, contendo vasos e nervos. A *dura-máter* do encéfalo difere da *dura-máter* espinhal por ser formada por dois folhetos, *externo* e *interno*, dos quais apenas o interno continua com a *dura-máter* espi-

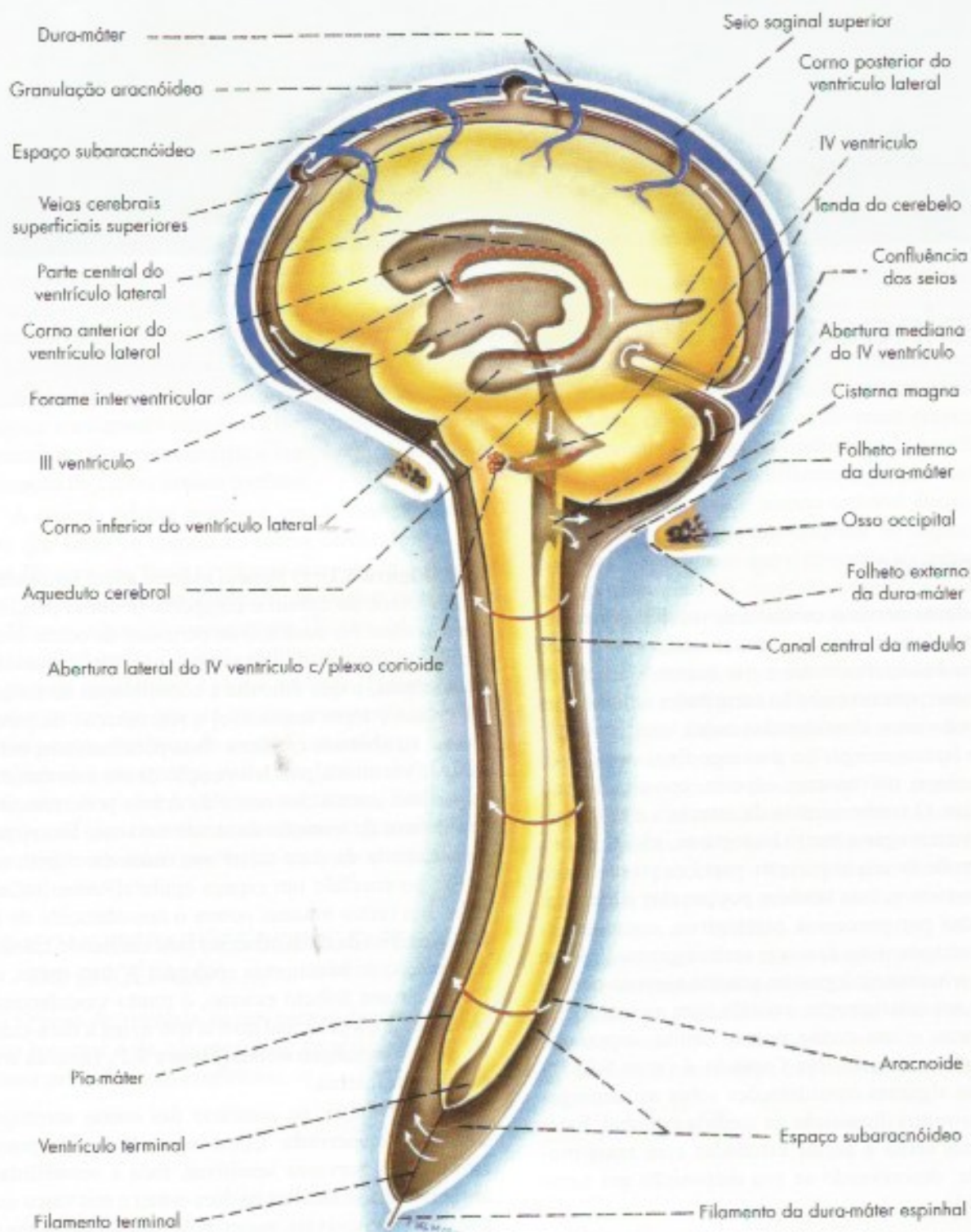
nal (**Figura 8.1**). O folheto externo adere intimamente aos ossos do crânio e comporta-se como periosteio destes ossos. Ao contrário do periosteio de outras áreas, o folheto externo da *dura-máter* não tem capacidade osteogênica, o que dificulta a consolidação de fraturas no crânio e torna impossível a regeneração de perdas ósseas na abóbada craniana. Esta peculiaridade, entretanto, é vantajosa, pois a formação de um calo ósseo na superfície interna dos ossos do crânio pode constituir grave fator de irritação do tecido nervoso. Em virtude da aderência da *dura-máter* aos ossos do crânio, não existe no encéfalo um espaço epidural, como na medula. Em certos traumas ocorre o descolamento do folheto externo da *dura-máter* da face interna do crânio e a formação de hematomas epidurais. A *dura-máter*, em particular seu folheto externo, é muito vascularizada. No encéfalo, a principal artéria que irriga a *dura-máter* é a *artéria meningea média* (**Figura 8.2**), ramo da artéria maxilar interna.

A *dura-máter*, ao contrário das outras meninges, é ricamente innervada. Como o encéfalo não possui terminações nervosas sensitivas, toda a sensibilidade intracraniana se localiza na *dura-máter* e nos vasos sanguíneos, responsáveis, assim, pela maioria das dores de cabeça.

### 1.1.1 Pregas da dura-máter do encéfalo

Em algumas áreas, o folheto interno da *dura-máter* destaca-se do externo para formar pregas que dividem a cavidade craniana em compartimentos que se comunicam amplamente. As principais pregas são as seguintes:



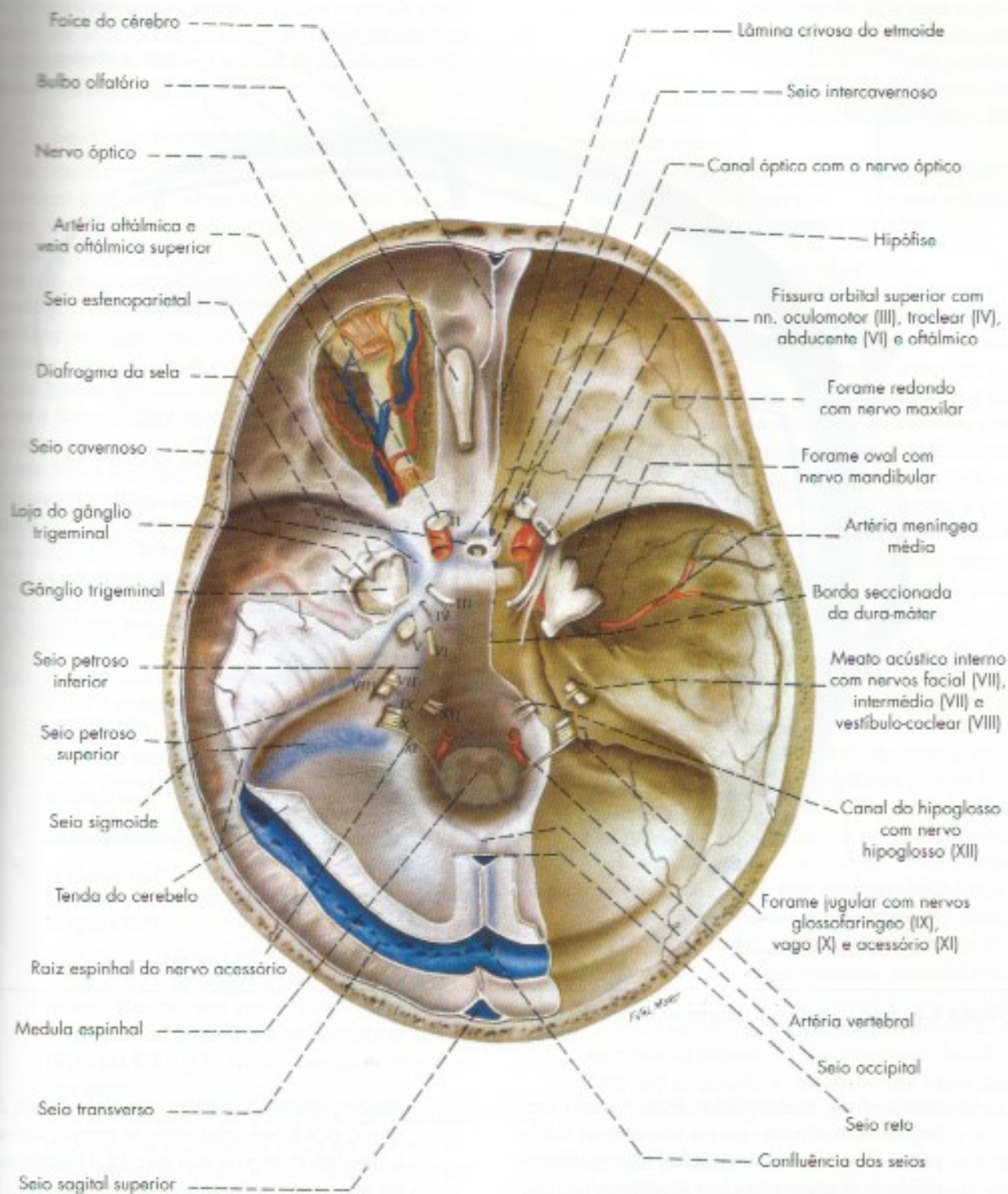


**FIGURA 8.1** Esquema da circulação do líquor.

a) *foice do cérebro* – é um septo vertical mediano em forma de foice, que ocupa a fissura longitudinal do cérebro, separando os dois hemisférios cerebrais (**Figura 8.3**);

b) *tenda do cerebelo* – projeta-se para diante como um septo transversal entre os lobos occipitais e o cerebelo (**Figura 8.3**). A tenda do cerebelo separa a fossa posterior da fossa mé-



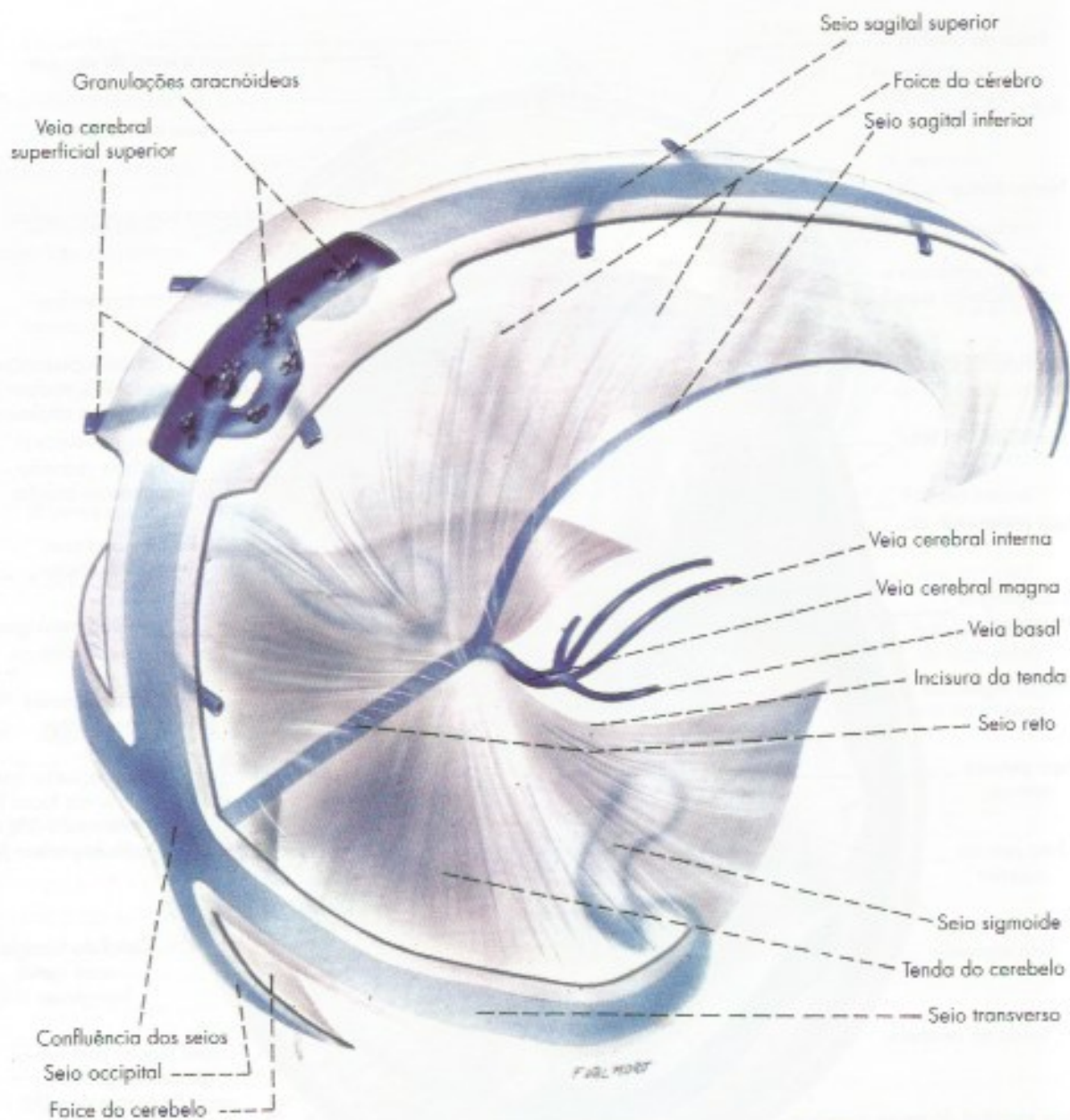


**FIGURA 8.2** Base do crânio. A dura-máter foi removida do lado direito e mantida do lado esquerdo.

dia do crânio, dividindo a cavidade craniana em um *compartimento superior*, ou *supratentorial*, e outro *inferior*, ou *infratentorial*. Esta divisão é de grande importância clínica, pois

a sintomatologia das afecções supratentoriais (sobretudo os tumores) é muito diferente das infratentoriais. A borda anterior livre da tenda do cerebello, denominada *incisura da tenda*,





**FIGURA 8.3** Pregas e seios da dura-máter do encéfalo.

ajusta-se ao mesencéfalo. Esta relação tem importância clínica, pois a incisura da tenda pode, em certas circunstâncias, lesar o mesencéfalo e os nervos troclear e oculomotor, que nele se originam.

- c) *foixe do cerebello* – pequeno septo vertical mediano, situado abaixo da tenda do cerebello, entre os dois hemisférios cerebelares (Figura 8.3).
- d) *diafragma da sela* (Figura 8.2) – pequena lâmina horizontal que fecha superiormente a sela túrcica, deixando apenas um pequeno orifício para a passagem da haste hipofisária. Por este

motivo, quando se retira o encéfalo de um cadáver, esta haste geralmente se rompe, ficando a hipófise dentro da sela túrcica. O diafragma da sela isola e protege a hipófise, mas dificulta consideravelmente a cirurgia desta glândula.

### 1.1.2 Cavidades da dura-máter

Em determinadas áreas, os dois folhetos da dura-máter do encéfalo separam-se, delimitando cavidades. Uma delas é o *cavo trigeminal* (de Meckel), ou loja do gânglio trigeminal, que contém o gânglio trigeminal (Figura 8.2). Outras cavidades são revestidas de endo-



seio e contém sangue, constituindo os *seios da dura-máter*, que se dispõem sobretudo ao longo da inserção das pregas da dura-máter. Os seios da dura-máter serão estudados a seguir.

### 1.1.3 Seios da dura-máter

São canais venosos revestidos de endotélio e situados entre os dois folhetos que compõem a dura-máter encefálica. A maioria dos seios tem secção triangular e suas paredes, embora finas, são mais rígidas que a das veias e geralmente não se colabam quando seccionadas. Alguns seios apresentam expansões laterais irregulares, as *lacunas sanguíneas*, mais frequentes de cada lado do seio sagital superior. O sangue proveniente das veias do encéfalo e do globo ocular é drenado para os seios da dura-máter e destes para as veias jugulares internas. Os seios comunicam-se com veias da superfície externa do crânio através de *veias emissárias*, que percorrem forames ou canaliculos que lhes são próprios, nos ossos do crânio. Os seios dispõem-se sobretudo ao longo da inserção das pregas da dura-máter, distinguindo-se os seios em relação com a abóbada e com a base do crânio. Os seios da abóbada são os seguintes:

- seio sagital superior* – impar e mediano, percorre a margem de inserção da foíce do cérebro (Figura 8.3). Termina próximo à protuberância occipital interna, na chamada *confluência dos seios*, formada pela confluência dos seios sagital superior, reto e occipital e pelo início dos seios transversos esquerdo e direito (Figura 8.3)<sup>1</sup>;
- seio sagital inferior* – situa-se na margem livre da foíce do cérebro, terminando no seio reto (Figura 8.3);
- seio reto* – localiza-se ao longo da linha de união entre a foíce do cérebro e a tenda do cerebelo. Recebe, em sua extremidade anterior, o seio sagital inferior e a veia cerebral magna (Figuras 8.2 e 8.3), terminando na confluência dos seios;
- seio transverso* – é par e dispõe-se de cada lado ao longo da inserção da tenda do cerebelo no osso occipital, desde a confluência dos seios até a parte petrosa do osso temporal, onde passa a ser denominado seio sigmoide (Figuras 8.2 e 8.3);

<sup>1</sup> A confluência dos seios é também conhecida como torcular de Herófilo. Nem sempre os seios encontram-se em um só ponto, descrevendo-se pelo menos quatro tipos de confluência.

- seio sigmoide* – em forma de S, é uma continuação do seio transverso até o forame jugular, onde continua diretamente com a veia jugular interna (Figuras 8.2 e 8.3). O seio sigmoide drena a quase totalidade do sangue venoso da cavidade craniana;
- seio occipital* – muito pequeno e irregular, dispõe-se ao longo da margem de inserção da foíce do cerebelo (Figuras 8.2 e 8.3).

Os seios venosos da base são os seguintes:

- seio cavernoso* (Figura 8.2) – um dos mais importantes seios da dura-máter, o seio cavernoso é uma cavidade bastante grande e irregular, situada de cada lado do corpo do esfenóide e da sela túrcica. Recebe o sangue proveniente das veias oftálmica superior (Figura 8.2) e central da retina, além de algumas veias do cérebro. Drena através dos seios petroso superior e petroso inferior, além de comunicar-se com o seio cavernoso do lado oposto, através do *seio intercavernoso*. O seio cavernoso é atravessado pela artéria carótida interna, pelo nervo abducente e, já próximo à sua parede lateral, pelos nervos troclear, oculomotor e pelo ramo oftálmico do nervo trigêmeo (Figura 8.2). Estes elementos são separados do sangue do seio por um revestimento endotelial, e sua relação com o seio cavernoso é de grande importância clínica. Assim, aneurismas da carótida interna no nível do seio cavernoso comprimem o nervo abducente e, em certos casos, os demais nervos que atravessam o seio cavernoso, determinando distúrbios muito típicos dos movimentos do globo ocular. Pode haver perfuração da carótida interna dentro do seio cavernoso, formando-se, assim, um curto-circuito arteriovenoso (fístula carótido-cavernosa) que determina dilatação e aumento da pressão no seio cavernoso. Isto faz com que se inverta a circulação nas veias que nele desembocam, como as veias oftálmicas, resultando em grande protrusão do globo ocular, que pulsa simultaneamente com a carótida (exoftálmico pulsátil). Infecções superficiais da face (como espinhas do nariz) podem se propagar ao seio cavernoso, tomando-se, pois, intracranianas, em virtude das comunicações que existem entre as veias oftálmicas, tributárias do seio cavernoso, e a veia angular, que drena a região nasal;
- seios intercavernosos* – unem os dois seios cavernosos, envolvendo a hipófise (Figura 8.2);



- c) *seio esfenoparietal* – percorre a face interior da pequena asa do esfenóide e desemboca no seio cavernoso (**Figura 8.2**);
- d) *seio petroso superior* – dispõe-se de cada lado, ao longo da inserção da tenda do cerebelo, na porção petrosa do osso temporal. Drena o sangue do seio cavernoso para o seio sigmoide, terminando próximo à continuação deste com a veia jugular interna (**Figura 8.2**).
- e) *seio petroso inferior* – percorre o sulco petroso inferior entre o seio cavernoso e o forame jugular, onde termina lançando-se na veia jugular interna (**Figura 8.2**);
- f) *plexo basilar* – ímpar, ocupa a porção basilar do occipital. Comunica-se com os seios petroso inferior e cavernoso, liga-se ao plexo do forame occipital e, através deste, ao plexo venoso vertebral interno (**Figura 8.2**).

## 1.2 ARACNOIDE

Membrana muito delicada, justaposta à dura-máter, da qual se separa por um espaço virtual, o espaço subdural, contendo pequena quantidade de líquido necessário à lubrificação das superfícies de contato das duas membranas. A aracnoide separa-se da pia-máter pelo *espaço subaracnóideo* (**Figura 8.4**), que contém o líquido *cerebroespinhal*, ou *liquor*, havendo ampla comunicação entre o espaço subaracnóideo do encéfalo e da medula (**Figura 8.1**). Consideram-se também como pertencendo à aracnoide as delicadas trabéculas que atravessam o espaço para se ligar à pia-máter, e que são denominadas *trabéculas aracnóideas* (**Figura 8.4**). Estas trabéculas lembram, em aspecto, uma teia de aranha, donde o nome de aracnoide, semelhante à aranha.

### 1.2.1 Cisternas subaracnóideas

A aracnoide justapõe-se à dura-máter e ambas acompanham apenas grosseiramente a superfície do encéfalo. A pia-máter, entretanto, adere intimamente a esta superfície, que acompanha em todos os giros, sulcos e depressões. Desse modo, a distância entre as duas membranas, ou seja, a profundidade do espaço subaracnóideo é variável, sendo muito pequena no cume dos giros e grande nas áreas onde parte do encéfalo se afasta da parede craniana. Formam-se assim, nessas áreas, dilatações do espaço subaracnóideo, as *cisternas subaracnóideas* (**Figura 8.5**), que contêm grande quantidade de liquor. As cisternas mais importantes são as seguintes:

- a) *cisterna cerebello-medular*, ou *cisterna magna* – ocupa o espaço entre a face inferior do cere-

belo, o teto do IV ventrículo e a face dorsal do bulbo (**Figura 8.5**). Continua caudalmente com o espaço subaracnóideo da medula e liga-se ao IV ventrículo através de sua abertura mediana (**Figura 8.5**). A cisterna cerebello-medular é, de todas, a maior e mais importante, sendo às vezes utilizada para obtenção de liquor através das punções suboccipitais, em que a agulha é introduzida entre o occipital e a primeira vértebra cervical;

- b) *cisterna pontina* – situada ventralmente à ponte (**Figura 8.5**);
- c) *cisterna interpeduncular* – localizada na fossa interpeduncular (**Figura 8.5**);
- d) *cisterna quiasmática* – situada adiante do quiasma óptico (**Figura 8.5**);
- e) *cisterna superior* – (cisterna da veia cerebral magna) – situada dorsalmente ao teto do mesencéfalo, entre o cerebelo e o esplênio do corpo caloso (**Figura 8.5**), a cisterna superior corresponde, pelo menos em parte, à *cisterna ambiens*, termo usado sobretudo pelos clínicos;
- f) *cisterna da fossa lateral do cérebro* – corresponde à depressão formada pelo sulco lateral de cada hemisfério.

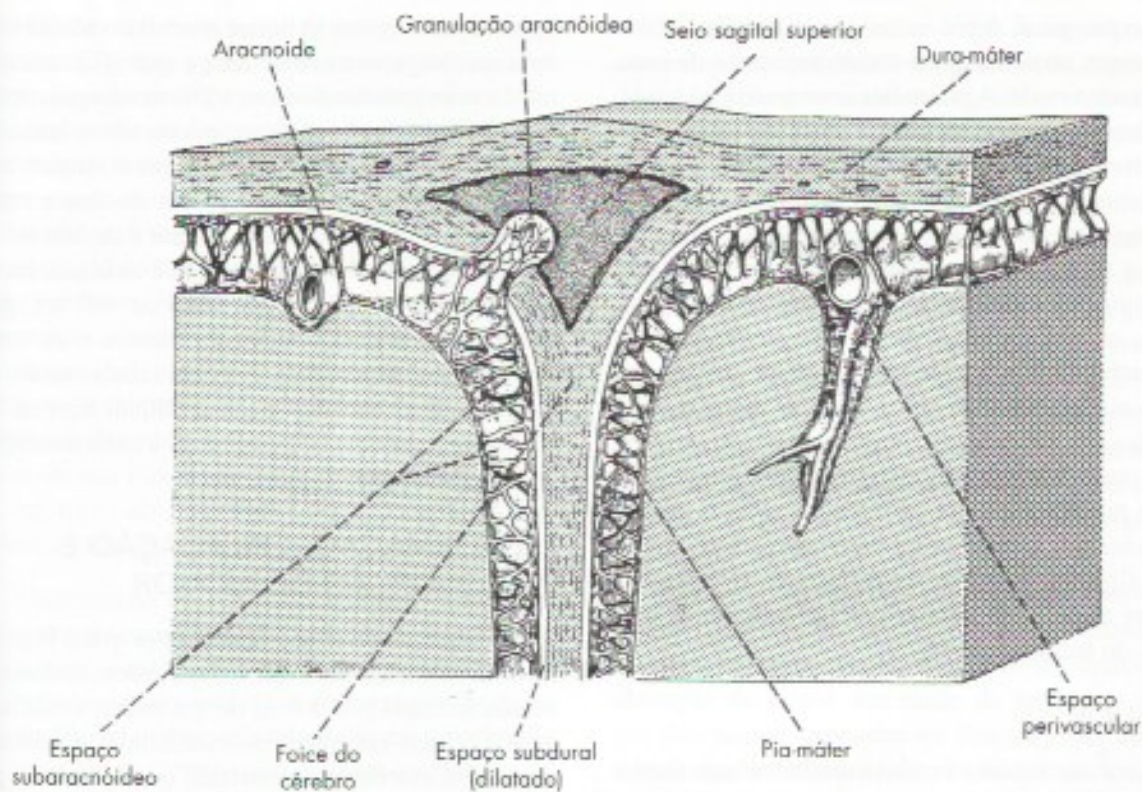
### 1.2.2 Granulações aracnóideas

Em alguns pontos a aracnoide forma pequenos tufofos que penetram no interior dos seios da dura-máter, constituindo as *granulações aracnóideas*, mais abundantes no seio sagital superior (**Figuras 8.3 e 8.4**). As granulações aracnóideas levam pequenos prolongamentos do espaço subaracnóideo, verdadeiros divertículos deste espaço, nos quais o liquor está separado do sangue apenas pelo endotélio do seio e uma delgada camada da aracnoide. São, pois, estruturas admiravelmente adaptadas à absorção do liquor que, neste ponto, cai no sangue. Sabe-se hoje que a passagem do liquor através da parede das granulações se faz por meio de grandes vacúolos, que o transportam de dentro para fora. No adulto e no velho, algumas granulações tornam-se muito grandes, constituindo os chamados *corpos de Pacchioni*, que frequentemente se calcificam e podem deixar impressões na abóbada craniana.

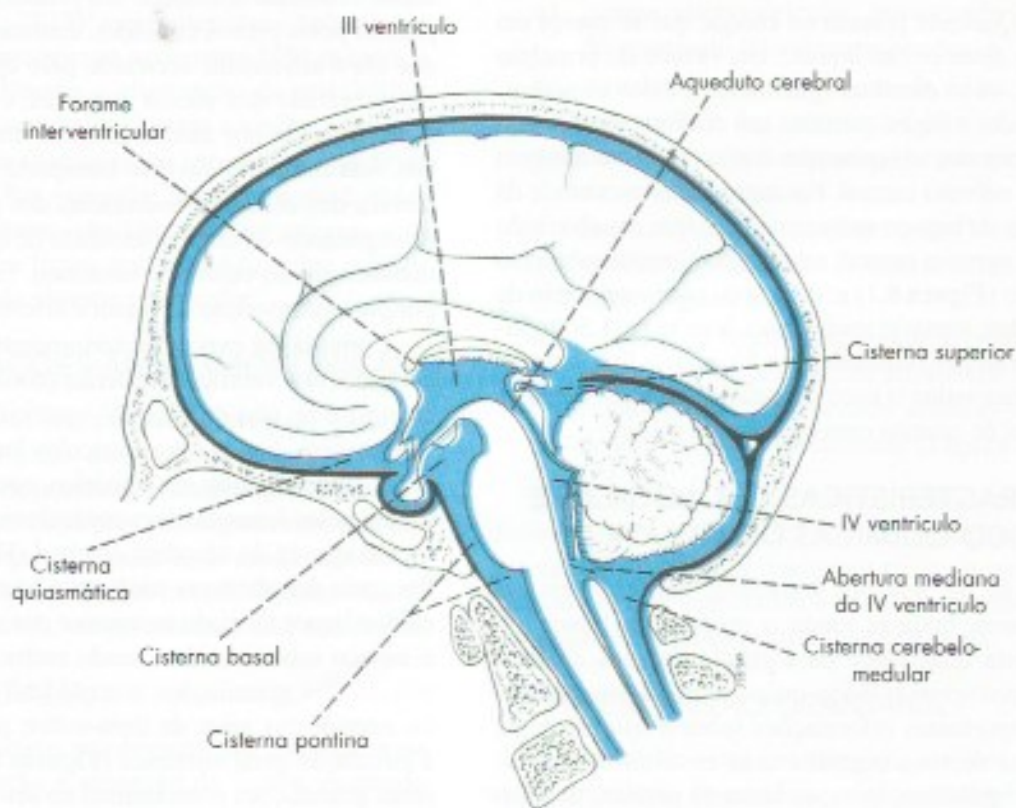
## 1.3 PIA-MÁTER

A pia-máter é a mais interna das meninges, aderindo intimamente à superfície do encéfalo (**Figura 8.4**) e da medula, cujos relevos e depressões acompanha, descendo até o fundo dos sulcos cerebrais. Sua porção mais profunda recebe numerosos prolongamentos dos astrócitos do tecido nervoso, constituindo assim a





**FIGURA 8.4** Secção transversal do seio sagital superior mostrando uma granulação aracnóide e a disposição das meninges e espaços meníngeos.



**FIGURA 8.5** Esquema mostrando a disposição das cisternas subaracnóideas. As áreas contendo líquido estão representadas em azul.



*membrana pio-glial*. A pia-máter dá resistência aos órgãos nervosos, uma vez que o tecido nervoso é de consistência muito mole. A pia-máter acompanha os vasos que penetram no tecido nervoso a partir do espaço subaracnóideo, formando a parede externa dos *espaços perivasculares* (Figura 8.4). Nestes espaços existem prolongamentos do espaço subaracnóideo, contendo liquor, que forma um manguito protetor em torno dos vasos, muito importante para amortecer o efeito da pulsação das artérias ou picos de pressão sobre o tecido circunvizinho. O fato de as artérias estarem imersas em liquor no espaço subaracnóideo também reduz o efeito da pulsação. Os espaços perivasculares envolvem os vasos mais calibrosos até uma pequena distância e terminam por fusão da pia com a adventícia do vaso. As arteríolas que penetram no parênquima são envolvidas até alguns milímetros. As pequenas arteríolas são envolvidas até o nível capilar por pés-vasculares dos astrócitos do tecido nervoso.

## 2.0 LIQUOR

O liquor ou líquido cerebrospinal é um fluido aquoso e incolor que ocupa o espaço subaracnóideo e as cavidades ventriculares. A função primordial do liquor é de proteção mecânica do sistema nervoso central, formando um verdadeiro coxim líquido entre este e o estivo ósseo. Qualquer pressão ou choque que se exerça em um ponto deste coxim líquido, em virtude do princípio de Pascal, irá se distribuir igualmente a todos os pontos. Desse modo, o liquor constitui um eficiente mecanismo amortecedor dos choques que frequentemente atingem o sistema nervoso central. Por outro lado, em virtude da disposição do espaço *subaracnóideo*, que envolve todo o sistema nervoso central, este fica totalmente submerso em líquido (Figura 8.1) e, de acordo com o princípio de Arquimedes, torna-se muito mais leve e, de 1.500 gramas passa ao peso equivalente a 50 gramas flutuando no liquor, o que reduz o risco de traumatismos do encéfalo resultantes do contato com os ossos do crânio.

## 2.1 CARACTERÍSTICAS CITOLÓGICAS E FÍSICO-QUÍMICAS DO LIQUOR

Através de punções lombares, suboccipitais ou ventriculares, pode-se medir a pressão do liquor, ou colher certa quantidade para estudo de suas características citológicas e físico-químicas. Tais estudos fornecem importantes informações sobre a fisiopatologia do sistema nervoso central e seus envoltórios, permitindo o diagnóstico, às vezes bastante preciso, de muitas afecções que acometem o sistema nervoso central, como hemorragias, infecções etc. O estudo do liquor é especialmente valioso para o diagnóstico dos diversos

tipos de meningites. O liquor normal do adulto é limpo e incolor, apresenta de zero a quatro leucócitos por  $\text{mm}^3$  e uma pressão de 5 cm a 20 cm de água, obtida na região lombar com paciente em decúbito lateral. Embora o liquor tenha mais cloretos que o sangue, a quantidade de proteínas é muito menor do que a existente no plasma. O volume total do liquor é de 100 mL a 150 mL, renovando-se completamente a cada oito horas. Os plexos corioides produzem cerca de 500 mL por dia através de filtração seletiva do plasma e da secreção de elementos específicos. Existem tabelas muito minuciosas com as características do liquor normal e suas variações patológicas, permitindo a caracterização das diversas síndromes liquóricas.

## 2.2 FORMAÇÃO, CIRCULAÇÃO E ABSORÇÃO DO LIQUOR

Durante muito tempo acreditou-se que o liquor seria formado somente pelos plexos corioides, estrutura enovelada formada por dobras de pia-máter, vasos sanguíneos e células endimárias modificadas. Estudos mais modernos, entretanto, mostraram que o liquor é produzido mesmo na ausência de plexos corioides, sendo o epêndima das paredes ventriculares responsável por 40% do total do liquor formado. Acreditou-se também que o liquor resultaria apenas de um processo de filtração do plasma pelos plexos corioides. Entretanto, sabe-se hoje que ele é ativamente secretado pelo epitélio endimário, sobretudo dos plexos corioides, e sua composição é determinada por mecanismos de transporte específicos. Sua formação envolve transporte ativo de  $\text{Na}^+ \text{Cl}^-$ , através das células endimárias dos plexos corioides, acompanhado de certa quantidade de água, necessária à manutenção do equilíbrio osmótico. Entende-se, assim, porque a composição do liquor é diferente da do plasma.

Como já foi exposto anteriormente, existem plexos corioides nos ventrículos laterais (como inferior e parte central) e no teto do III e IV ventrículos (Figura 8.1). Destes, sem dúvida, os ventrículos laterais contribuem com o maior contingente liquórico, que passa ao III ventrículo pelos forames interventriculares e daí ao IV ventrículo através do aqueduto cerebral (Figuras 8.1 e 8.5). Por meio das aberturas mediana e laterais do IV ventrículo, o liquor formado no interior dos ventrículos ganha o espaço subaracnóideo, sendo reabsorvido, sobretudo através das granulações aracnóideas que se projetam no interior dos seios da dura-máter, pelas quais chega à circulação geral sistêmica (Figuras 8.3 e 8.4). Como essas granulações predominam no seio sagital superior, a circulação do liquor no espaço subaracnóideo se faz de baixo para cima, devendo, pois, atravessar o espaço entre a incisura da tenda e o mesencéfalo. No espaço su-



aracnóideo da medula, o liquor desce em direção caudal (Figura 8.1), mas apenas uma parte volta, pois há absorção liquórica nas pequenas granulações aracnóideas existentes nos prolongamentos da dura-máter que acompanham as raízes dos nervos espinhais.

A circulação do liquor é extremamente lenta e são ainda discutidos os fatores que a determinam. Sem dúvida, a produção do liquor em uma extremidade e a sua absorção em outra já são suficientes para causar sua movimentação. Outro fator é a pulsação das artérias intracranianas que, a cada sistole, aumenta a pressão liquórica, possivelmente contribuindo para empurrar o liquor através das granulações aracnóideas.

Além de sua função de proteção mecânica do encéfalo, em torno do qual forma um coxim líquido, o liquor tem as seguintes funções:

- Manutenção de um meio químico estável no sistema ventricular, por meio de troca de componentes químicos com os espaços intersticiais, permanecendo estável a composição química do liquor, mesmo quando ocorrem grandes alterações na composição química do plasma.
- Excreção de produtos tóxicos do metabolismo das células do tecido nervoso que passam aos espaços intersticiais de onde são lançados no liquor e deste para o sangue. Pesquisas recentes (Xie *et al.*, 2013)<sup>2</sup> mostraram que o volume dos espaços intersticiais aumentam 60% durante o sono facilitando a eliminação de metabólitos tóxicos acumulados durante a vigília.
- Veículo de comunicação entre diferentes áreas do SNC. Por exemplo, hormônios produzidos no hipotálamo são liberados no sangue, mas também no liquor podendo agir sobre regiões distantes do sistema ventricular.

### 3.0 CORRELAÇÕES ANATOMOCLÍNICAS

O conhecimento das cavidades cerebrais que contêm liquor, assim como das meninges e suas relações com o encéfalo, é de grande relevância para a compreensão de uma série de condições patológicas com que frequentemente se depara o clínico e, de modo especial, o neurologista. A seguir, descreveremos algumas dessas condições, acentuando, em cada caso, a base anatômica.

#### 3.1 HIDROCEFALIA

Existem processos patológicos que interferem na produção, circulação e absorção do liquor, causando

as chamadas *hidrocefalias*. Estas se caracterizam por aumento da quantidade e da pressão do liquor, levando à dilatação dos ventrículos e compressão do tecido nervoso de encontro ao estójo ósseo, com consequências muito graves. Por vezes, a hidrocefalia ocorre durante a vida fetal, geralmente em decorrência de anomalias congênitas do sistema ventricular. Nesses casos, assim como em lactentes jovens, já que os ossos do crânio ainda não estão soldados, há grande dilatação da cabeça da criança, o que confere alguma proteção ao encéfalo. No adulto, como o crânio não se expande, a pressão intracraniana se eleva rapidamente, com compressão das estruturas e sintomas típicos de cefaleia e vômitos, evoluindo para herniação (ver adiante), coma e óbito, caso não ocorra tratamento de urgência.

Existem dois tipos de hidrocefalias: comunicantes e não comunicantes. As *hidrocefalias comunicantes* resultam do aumento na produção ou deficiência na absorção do liquor, em razão de processos patológicos dos plexos corioides ou dos seios da dura-máter e granulações aracnóideas. As *hidrocefalias não comunicantes* são muito mais frequentes e resultam de obstruções no trajeto do liquor, o que pode ocorrer nos seguintes locais:

- forame interventricular, provocando dilatação do ventrículo lateral correspondente;
- aqueduto cerebral, provocando dilatação do III ventrículo e dos ventrículos laterais, contrastando com o IV ventrículo, que permanece com dimensões normais;
- aberturas medianas e laterais do IV ventrículo, provocando dilatação de todo o sistema ventricular (Figura 8.6);
- incisura da tenda, impedindo a passagem do liquor do compartimento infratentorial para o supratentorial, provocando também dilatação de todo o sistema ventricular (Figura 8.7).

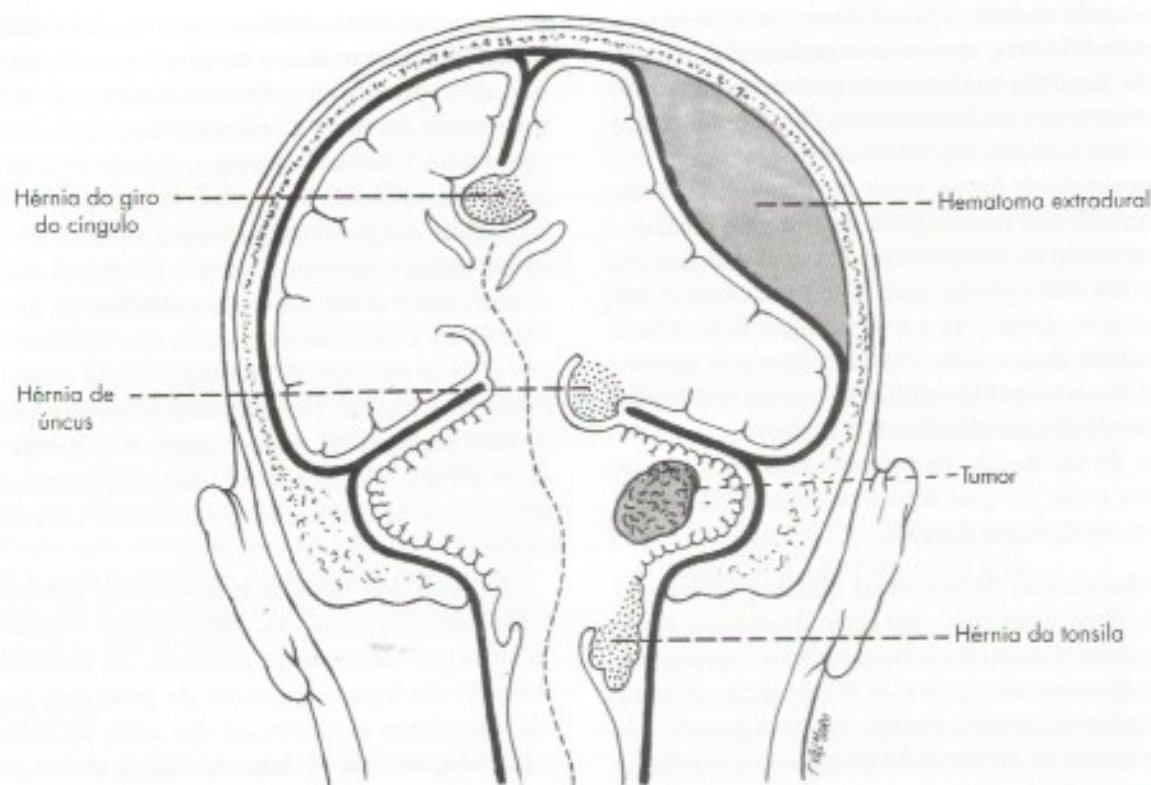
Existem vários procedimentos cirúrgicos visando diminuir a pressão liquórica nas hidrocefalias. Pode-se, por exemplo, drenar o liquor por meio de um cateter, ligando um dos ventrículos à cavidade peritoneal, nas chamadas derivações ventrículo-peritoneais.

#### 3.2 HIPERTENSÃO CRANIANA

Do ponto de vista neurológico, um dos aspectos mais importantes da cavidade crânio-vertebral e seu revestimento de dura-máter é o fato de ser uma cavidade completamente fechada, que não permite a expansão de seu conteúdo. Desse modo, o aumento de volume

2 Xie et al 2013 - Sleep Drives Metabolite Clearance from the Adult Brain. Science 342, 373-377.





**FIGURA 8.6** Esquema das principais tipos de hérnia intracranianas. Notam-se também um hematoma extradural e um tumor cerebelar, causas frequentes de hipertensão craniana.

de qualquer componente da cavidade craniana reflete-se sobre os demais, levando ao aumento da pressão intracraniana. Tumores, hematomas e outros processos expansivos intracranianos comprimem não só as estruturas em sua vizinhança imediata, mas todas as estruturas da cavidade crânio-vertebral, determinando um quadro de hipertensão craniana com sintomas característicos, entre os quais se sobressai a cefaleia, podendo também ocorrer vômitos. Pode haver também formação de hérnias de tecido nervoso, como será visto no próximo item.

Quando se comprimem no pescoço as veias jugulares internas que drenam o sangue do encéfalo, há estase sanguínea, com aumento da quantidade de sangue nos vasos cerebrais. Isso resulta em imediato aumento da pressão intracraniana que se reflete na pressão líquórica, o que pode ser detectado medindo-se essa pressão durante uma punção lombar. O fenômeno é utilizado para verificar se o espaço subaracnóideo da medula está obstruído, o que obviamente impede o aumento da pressão líquórica abaixo do nível da obstrução.

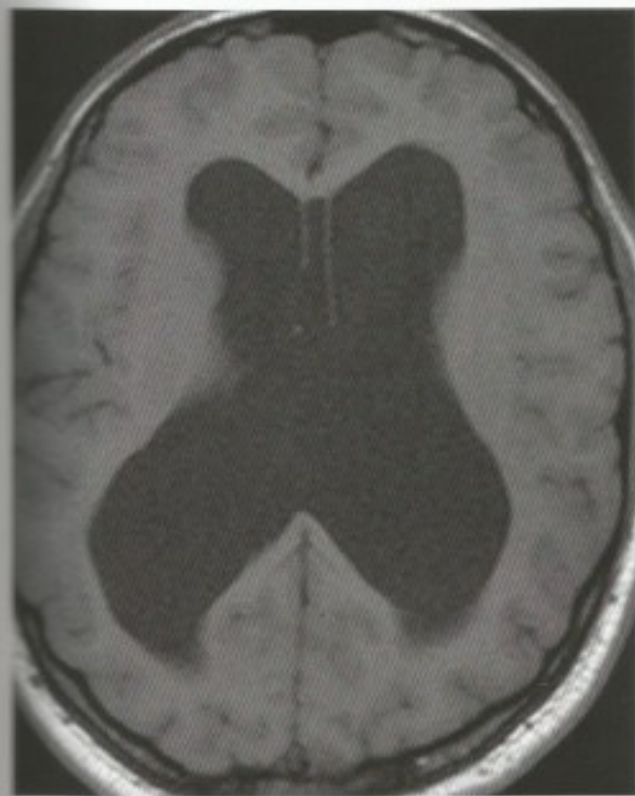Havendo suspeita de hipertensão craniana, deve-se fazer sempre um exame de fundo de olho. O nervo óptico é envolvido por um prolongamento do espaço

subaracnóideo, levando à compressão do nervo óptico. Isso causa obliteração da veia central da retina, a qual passa em seu interior, o que resulta em ingurgitamento das veias da retina, com edema da papila óptica (papiledema). Essas modificações são facilmente detectadas no exame do fundo de olho, permitindo diagnosticar o quadro da hipertensão craniana e acompanhar sua evolução.

### 3.3 HÉRNIAS INTRACRANIANAS

As pregas da dura-máter dividem a cavidade craniana em compartimentos separados por septos mais ou menos rígidos. Processos expansivos, como tumores ou hematomas que se desenvolvem em um deles, aumentam a pressão dentro do compartimento, podendo causar a protrusão de tecido nervoso para o compartimento vizinho. Formam-se, desse modo, hérnias intracranianas que podem causar sintomatologia grave. Assim, um tumor em um dos hemisférios cerebrais pode causar hérnias do giro do cíngulo (**Figura 8.6**), que se insinua entre a borda da foice do cérebro e o corpo caloso, fazendo protrusão para o lado oposto. Entretanto, são mais importantes, pelas graves consequências que acarretam as hérnias do úncus e das tonsilas.





**FIGURA 8.7** Ressonância magnética. Corte horizontal mostrando a dilatação dos ventrículos em um paciente com hidrocefalia por obstrução das aberturas mediana e laterais do IV ventrículo. (Gentileza Dr. Marco Antônio Rodacki.)

### 3.3.1 Hérnias do úncus

Nesse caso, um processo expansivo cerebral, determinando aumento de pressão no compartimento supratentorial, empurra o úncus, que faz protrusão através da incisura da tenda do cerebelo, comprimindo o mesencéfalo (**Figura 8.6**). Inicialmente há compressão do nervo oculomotor na base do pedúnculo cerebral. Ocorre dilatação da pupila do olho do mesmo lado da lesão com resposta lenta à luz, progredindo para dilatação completa, desvio lateral do olhar, com paralisia contralateral. A sintomatologia mais característica e mais grave é a rápida perda da consciência, ou coma profundo por lesão das estruturas mesencefálicas responsáveis pela ativação do córtex cerebral, que serão estudadas no Capítulo 20.

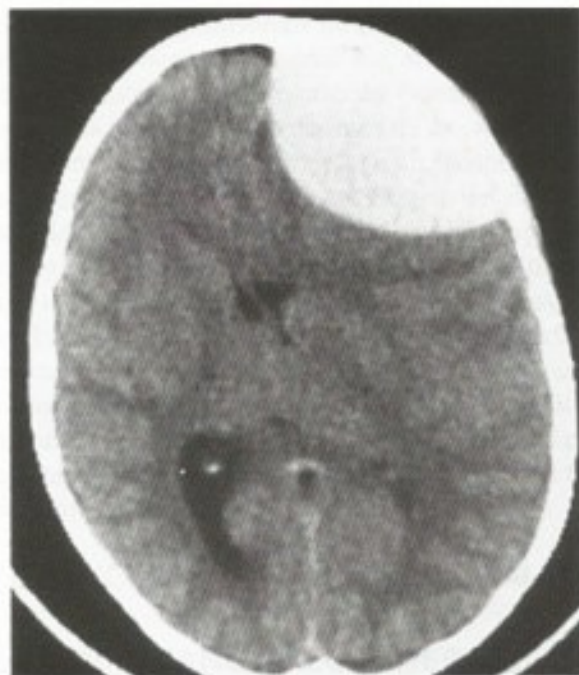
### 3.3.2 Hérnias das tonsilas

Um processo expansivo na fossa posterior, como um tumor em um dos hemisférios cerebelares (**Figura 8.6**), pode empurrar as tonsilas do cerebelo através do forame magno, produzindo hérnia de tonsila. Nesse caso, há compressão do bulbo, levando geralmente à

morte por lesão dos centros respiratório e vasomotor que nele se localizam. O quadro pode ocorrer também quando se faz uma punção lombar em pacientes com hipertensão craniana. Nesse caso, há súbita diminuição da pressão líquórica no espaço subaracnóideo espinal, causando a penetração das tonsilas através do forame magno. Não se deve, portanto, na suspeita de hipertensão intracraniana, realizar uma punção líquórica sem antes realizar o fundo de olho ou exame de imagem, em razão do risco de herniação do tecido nervoso.

## 3.4 HEMATOMAS EXTRADURAIIS E SUBDURAIIS

Uma das complicações mais frequentes dos traumatismos cranianos são as rupturas de vasos que resultam em acúmulo de sangue nas meninges sob a forma de hematomas. Assim, lesões das artérias meníngeas, ocorrendo durante fraturas de crânio, sobretudo da artéria meníngea média, resultam em acúmulo de sangue entre a dura-máter e os ossos do crânio, formando-se um *hematoma extradural*. O hematoma cresce, separando a dura-máter do osso, e empurra o tecido nervoso para o lado oposto (**Figuras 8.6 e 8.8**), levando à morte em poucas horas se o sangue em seu interior não for drenado.



**FIGURA 8.8** Tomografia de um paciente com hematoma extradural na região frontal direita. Note como o cérebro está deslocado para o lado oposto. (Gentileza Dr. Marco Antônio Rodacki.)



# Vascularização do Sistema Nervoso Central e Barreiras Encefálicas

## A – VASCULARIZAÇÃO DO SISTEMA NERVOSO CENTRAL

### 1.0 IMPORTÂNCIA DA VASCULARIZAÇÃO DO SISTEMA NERVOSO CENTRAL

O sistema nervoso é formado de estruturas nobres e altamente especializadas que exigem, para seu metabolismo, um suprimento permanente e elevado de glicose e oxigênio. Com efeito, a atividade funcional do encéfalo depende de um processo de oxidação de carboidratos e não pode, mesmo temporariamente, ser sustentada por metabolismo anaeróbico. Assim, o consumo de oxigênio e glicose pelo encéfalo é muito elevado, o que requer um fluxo sanguíneo contínuo e intenso. Quedas na concentração de glicose e oxigênio no sangue circulante ou, por outro lado, a suspensão do afluxo sanguíneo ao encéfalo, não são toleradas além de um período muito curto. A parada da circulação cerebral por mais de dez segundos leva o indivíduo à perda da consciência. Após cerca de cinco minutos, começam a aparecer lesões irreversíveis pois, como se sabe, a maioria das células nervosas não se regeneram. Isso acontece, por exemplo, como consequência de paradas cardíacas. Áreas diferentes do sistema nervoso central são lesadas em tempos diferentes, tendo em vista que as áreas filogeneticamente mais recentes, como o neocórtex cerebral, são as que primeiro se alteram. A área lesada em último lugar é o centro respiratório situado no bulbo. Os processos patológicos que acometem

os vasos cerebrais ocorrem com frequência cada vez maior com o aumento da vida média do homem moderno. São os acidentes vasculares cerebrais (AVC) hemorrágicos ou oclusivos, também denominados isquêmicos (tromboses e embolias). Eles interrompem a circulação de determinadas áreas encefálicas, causando necrose do tecido nervoso, e são acompanhados de alterações motoras, sensoriais ou psíquicas, que podem ser características para a área e a artéria lesada. Há poucas anastomoses entre artérias e arteríolas, o que torna cada região bastante dependente da circulação de determinada artéria. A prevenção, o diagnóstico e o tratamento de todos esses processos exigem um estudo da vascularização do sistema nervoso central, o que será feito a seguir, considerando-se separadamente o encéfalo, a medula, a vascularização arterial e a venosa. Os capilares do sistema nervoso central serão estudados no final deste capítulo (item 4.2). Cabe lembrar que no sistema nervoso central não existe circulação linfática. Por outro lado, há circulação líquórica, já estudada que, entretanto, não corresponde, quer anatômica quer funcionalmente, à circulação linfática.

### 2.0 VASCULARIZAÇÃO DO ENCÉFALO

#### 2.1 FLUXO SANGUÍNEO CEREBRAL

O fluxo sanguíneo cerebral é muito elevado, sendo superado apenas pelo do rim e do coração. Embora o encéfalo represente apenas 2% da massa corporal, ele consome 20% do oxigênio disponível e recebe 15% do



fluxo sanguíneo, refletindo a alta taxa metabólica do tecido nervoso. Calcula-se que, em um minuto, circula pelo encéfalo uma quantidade de sangue aproximadamente igual ao seu próprio peso. O estudo dos fatores que regulam o fluxo sanguíneo é de grande importância clínica. O fluxo sanguíneo cerebral (FSC) é diretamente proporcional à diferença entre a pressão arterial (PA) e a pressão venosa (PV), e inversamente proporcional à resistência cerebrovascular (RCV). Assim temos:

$$FSC = \frac{PA - PV}{RCV}$$

Como a pressão venosa cerebral varia muito pouco, a fórmula pode ser simplificada:  $FSC = PA/RCV$ , ou seja, o fluxo sanguíneo cerebral é diretamente proporcional à pressão arterial e inversamente proporcional à resistência cerebrovascular. A resistência cerebrovascular depende sobretudo dos seguintes fatores:

- a) *pressão intracraniana* – cujo aumento, decorrente de condições diversas (veja o Capítulo 8, 3.2), eleva a resistência cerebrovascular;
- b) *condição da parede vascular* – que pode estar alterada em certos processos patológicos, como as arterioscleroses, que aumentam consideravelmente a resistência cerebrovascular;
- c) viscosidade do sangue;
- d) *calibre dos vasos cerebrais* – regulado por fatores humorais e nervosos, estes últimos representados por fibras do sistema nervoso autônomo, que se distribuem na parede das arteríolas cerebrais. Entre os fatores humorais, o mais importante é o  $CO_2$ , cuja ação vasodilatadora dos vasos cerebrais é muito grande.

O consumo de oxigênio varia entre as diversas regiões cerebrais. Verificou-se que o fluxo sanguíneo é maior nas áreas mais ricas em sinapses, de tal modo que, na substância cinzenta, ele é maior do que na branca, o que obviamente está relacionado com a maior atividade metabólica da substância cinzenta. O fluxo sanguíneo de uma determinada área do cérebro varia com seu estado funcional no momento. Assim, medindo-se o fluxo sanguíneo na área visual do córtex de um animal, verifica-se que ele aumenta consideravelmente quando o animal é colocado diante de um foco luminoso, o que determina a chegada de impulsos nervosos no córtex visual, com aumento do metabolismo dos neurônios. É neste aumento regional do metabolismo e conseqüentemente do fluxo sanguíneo que se baseiam as modernas técnicas de neuroimagem funcional. Estas técnicas contribuíram muito para o estudo e a localização de diversas funções cerebrais por meio

da avaliação do fluxo sanguíneo em áreas restritas do cérebro de um indivíduo em condições fisiológicas ou patológicas. O aumento da demanda nas regiões ativadas é proporcionado por ajustes locais realizados pelas próprias arteríolas, uma vez que não seria possível aumentar a pressão arterial e o fluxo cerebral, por risco de lesão do tecido nervoso. A atividade celular causa liberação de  $CO_2$  e este aumenta o calibre vascular e o fluxo sanguíneo local em áreas cerebrais submetidas a maior solicitação funcional. O aumento do fluxo regional em resposta ao aumento da atividade neuronal é também mediado pela liberação de óxido nítrico pelos neurônios que, por ser um gás, se difunde com rapidez, atuando sobre o calibre dos vasos.

## 2.2 VASCULARIZAÇÃO ARTERIAL DO ENCÉFALO

### 2.2.1 Peculiaridades da vascularização arterial do encéfalo

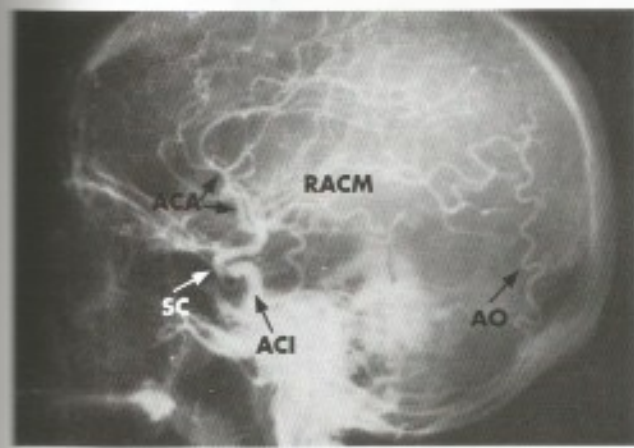
O encéfalo é irrigado pelas artérias carótidas internas e vertebrais, originadas no pescoço, onde entretanto não dão nenhum ramo importante, sendo, pois, especializadas para a irrigação do encéfalo. Na base do crânio, estas artérias formam um polígono anastomótico, o polígono de Willis, de onde saem as principais artérias para a vascularização cerebral. Desse modo, a vascularização do encéfalo é peculiar, visto que, ao contrário da maioria das vísceras, não possui um hilo para a penetração dos vasos que entram no encéfalo em diversos pontos de sua superfície. Do ponto de vista de sua estrutura, as artérias cerebrais são também peculiares. Elas têm, de modo geral, paredes finas, comparáveis às paredes de artérias de mesmo calibre situadas em outras áreas do organismo. Este é um fator que torna as artérias cerebrais especialmente propensas a hemorragias. A túnica média das artérias cerebrais tem menos fibras musculares, e a túnica elástica interna é mais espessa e tortuosa que a de artérias de outras áreas. Esse espessamento da túnica elástica interna constitui um dos dispositivos anatômicos que protegem o tecido nervoso, amortecendo o choque da onda sistólica responsável pela pulsação das artérias. Existem outros dispositivos anatômicos com a mesma finalidade. Além de mais tortuosas, as artérias que penetram no cérebro são envolvidas, nos milímetros iniciais, pelo liquor nos espaços perivascularares. Estes fatores permitem atenuar o impacto da pulsação arterial. Também contribui para amortecer o choque da onda sistólica a tortuosidade que apresentam as artérias carótidas internas e as artérias vertebrais ao penetrar no crânio, bem como as artérias que saem do polígono de Willis (Figura 10.1).



No homem, ao contrário do que ocorre em outros mamíferos, há uma quase independência entre as circulações arteriais intracraniana e extracraniana. As poucas anastomoses existentes são, na maioria das vezes, incapazes de manter uma circulação colateral útil em caso de obstrução no território da carótida interna. A seguir, estudaremos as artérias carótidas internas e vertebrais, que constituem, com as artérias basilares, os dois sistemas de irrigação encefálica: o sistema carotídeo interno e o sistema vértebro-basilar.

## 2.2.2 Artéria carótida interna

Ramo de bifurcação da carótida comum, a artéria carótida interna, após trajeto mais ou menos longo no pescoço, penetra na cavidade craniana pelo canal carotídeo do osso temporal, atravessa o seio cavernoso, no interior do qual descreve, em plano vertical, uma dupla curva, formando um S, o *sifão carotídeo*, que aparece muito bem nas arteriografias da carótida (**Figura 9.1**). Em seguida, perfura a dura-máter e a aracnoide e, no início do sulco lateral, divide-se em seus dois ramos terminais: as artérias cerebrais *média* e *anterior* (**Figura 9.2**). Além de seus dois ramos terminais, a artéria carótida interna dá os seguintes ramos mais importantes:



**FIGURA 9.1** Arteriografia carotídea em incidência lateral. ACA = artéria cerebral anterior; RACM = ramos da artéria cerebral média (grupo silviano dos neuro-radiologistas); ACI = artéria carótida interna; SC = sifão carotídeo; AO = artéria occipital, ramo da carótida externa. [Gentileza do Prof. Guilherme Cabral Filho.]

- artéria oftálmica* – emerge da carótida quando esta atravessa a dura-máter, logo abaixo do processo clinóide anterior. Irriga o bulbo ocular e formações anexas (**Figura 8.2**);
- artéria comunicante posterior* (**Figura 9.2**) – anastomosa-se com a artéria cerebral posterior,

ramo da basilar, contribuindo para a formação do polígono de Willis;

- artéria coriáidea anterior* (**Figura 9.2**) – dirige-se para trás, ao longo do trato óptico, penetra no cornó inferior do ventrículo lateral, irrigando os plexos corioides e parte da cápsula interna, os núcleos da base e o diencéfalo.

As artérias cerebrais anteriores e médias se subdividem em ramos menores superficiais e profundos, rumo a estruturas internas.

## 2.2.3 Artérias vertebral e basilar

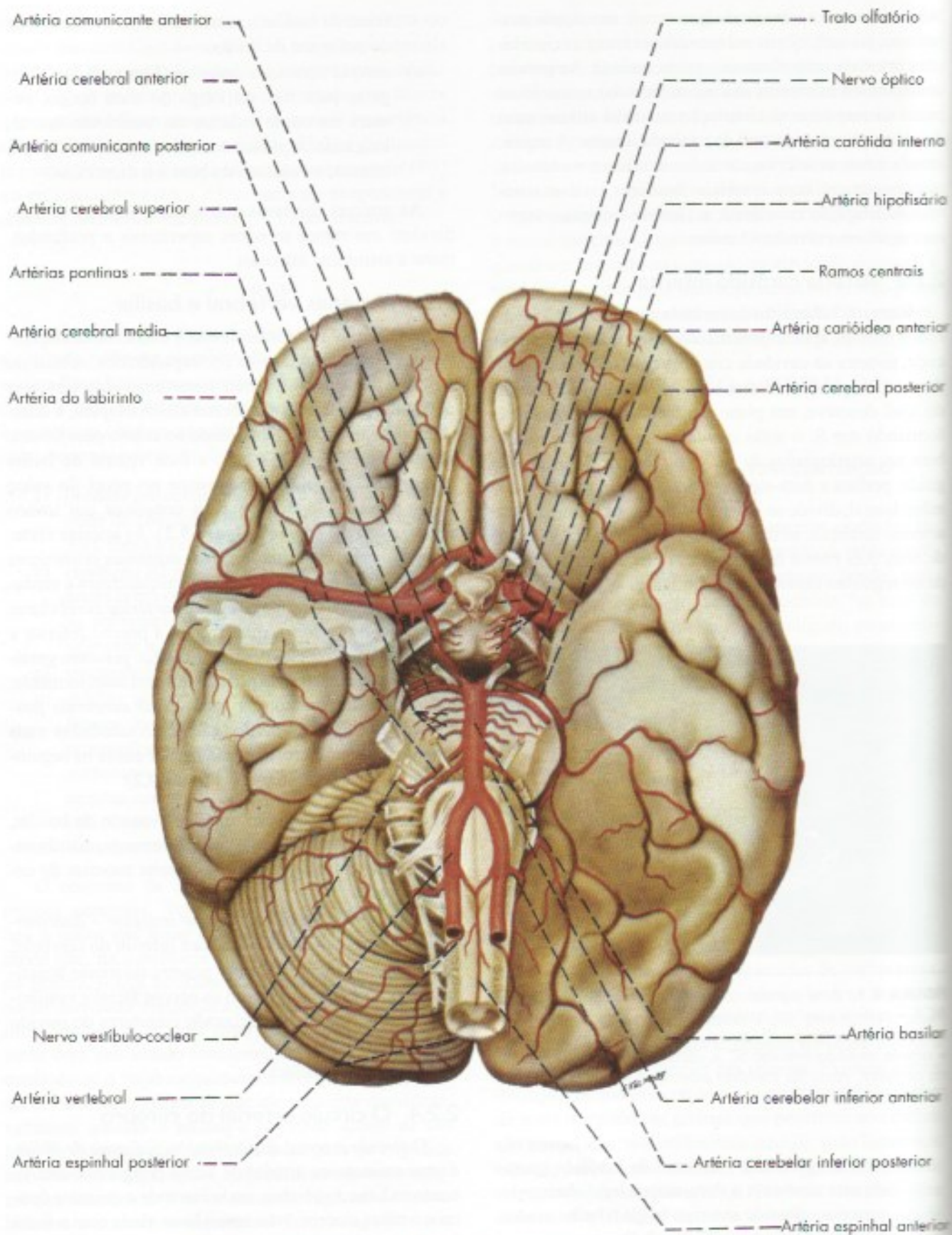
As artérias vertebrais direita e esquerda destacam-se das artérias subclávias correspondentes, sobem no pescoço dentro dos forames transversos das vértebras cervicais, perfuram a membrana atlantoccipital, a dura-máter e a aracnoide, penetrando no crânio pelo forame magno. Percorrem, a seguir, a face ventral do bulbo (**Figura 9.2**) e, aproximadamente no nível do sulco bulbo-pontino, fundem-se para constituir um tronco único, a *artéria basilar* (**Figura 9.2**). As artérias vertebrais dão origem às duas *artérias espinhais posteriores* e à *artéria espinhal anterior* que vascularizam a medula (**Figura 9.2**). Originam ainda as *artérias cerebelares inferiores posteriores*, que irrigam a porção inferior e posterior do cerebelo. A artéria basilar percorre geralmente o sulco basilar da ponte e termina anteriormente, bifurcando-se para formar as *artérias cerebrais posteriores direita e esquerda*, que serão estudadas mais adiante. Neste trajeto, a artéria basilar emite os seguintes ramos mais importantes (**Figura 9.2**):

- artéria cerebelar superior* – nasce da basilar, logo atrás das cerebrais posteriores, distribuindo-se ao mesencéfalo e à parte superior do cerebelo;
- artéria cerebelar inferior anterior* – distribui-se à parte anterior da face inferior do cerebelo;
- artéria do labirinto* – penetra no meato acústico interno junto com os nervos facial e vestibulococlear, vascularizando estruturas do ouvido interno;
- ramos pontinos*.

## 2.2.4 O círculo arterial do cérebro

O *círculo arterial do cérebro*, ou *polígono de Willis*, é uma anastomose arterial de forma poligonal e está situado na base do cérebro, onde circunda o quiasma óptico e o túbulo cinéreo, relacionando-se ainda com a fossa interpeduncular (**Figura 9.2**). É formado pelas porções proximais das artérias cerebrais anterior, média e posterior, pela artéria comunicante anterior e pelas artérias





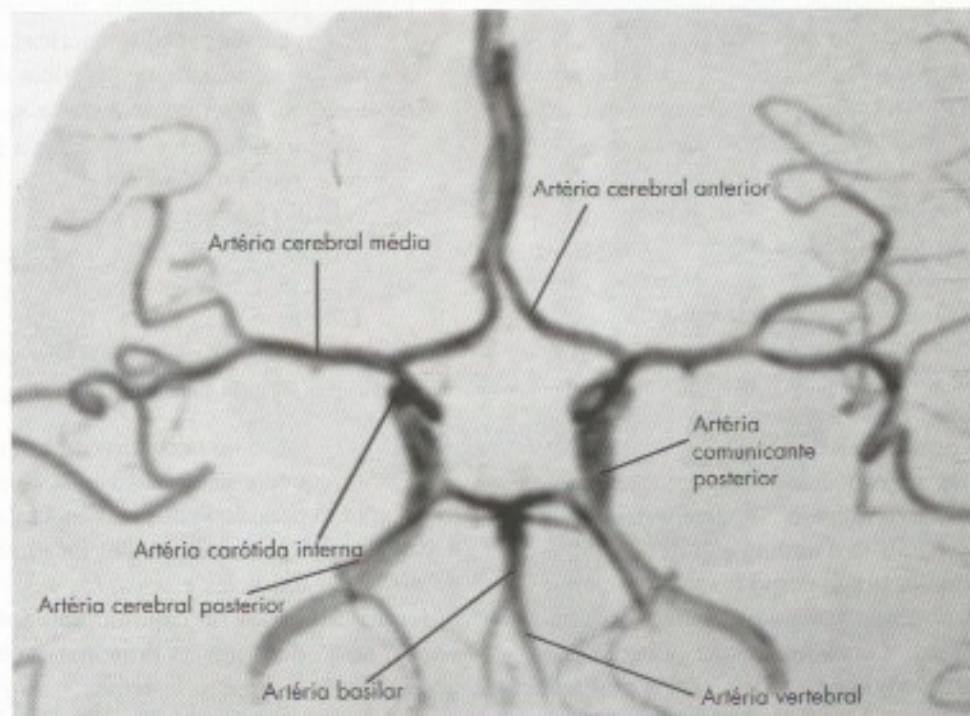
**FIGURA 9.2** Artérias da base do encéfalo. Círculo arterial do cérebro (polígono de Willis).



comunicantes posteriores, direita e esquerda (**Figura 9.2**). A *artéria comunicante anterior* é pequena e anastomosa as duas artérias cerebrais anteriores adiante do quiasma óptico. As *artérias comunicantes posteriores* unem, de cada lado, as carótidas internas com as cerebrais posteriores correspondentes (**Figura 9.3**). Deste modo, elas anastomosam o sistema carotídeo interno ao sistema vertebral. Entretanto, esta anastomose é apenas potencial pois, em condições normais, não há passagem significativa de sangue do sistema vertebral para o carotídeo interno ou vice-versa. Do mesmo modo, praticamente não existe troca de sangue entre as metades esquerda e direita do círculo arterial. O círculo arterial do cérebro, em casos favoráveis, permite a manutenção de fluxo sanguíneo adequado em todo o cérebro, em casos de obstrução de uma (ou mais) das quatro artérias que o irrigam. É fácil entender que a obstrução, por exemplo, da carótida direita, determina queda de pressão em seu território, o que faz com que o sangue flua para aí através da artéria comunicante anterior e da artéria comunicante posterior direita. Entretanto, o círculo arterial do cérebro é sede de muitas variações, que tornam imprevisível o seu comportamento diante de um determinado quadro de obstrução vascular. Ademais, o estabelecimento de uma circulação colateral adequada, também aqui, como em outras áreas, depende de vários fatores, tais como a rapidez com que se instala o pro-

cesso obstrutivo e o estado da parede arterial, o qual, por sua vez, depende da idade do paciente. As artérias cerebrais anterior, média e posterior dão *ramos corticais e ramos centrais*. Os ramos corticais destinam-se à vascularização do córtex e substância branca subjacente. Os ramos centrais emergem do círculo arterial do cérebro, ou seja, da porção proximal de cada uma das artérias cerebrais e das artérias comunicantes (**Figura 9.2**). Eles penetram perpendicularmente na base do cérebro e vascularizam o diencefalo, os núcleos da base e a cápsula interna. Quando se retira a pia-máter, permanecem os orifícios de penetração destes ramos centrais, o que rendeu às áreas onde eles penetram a denominação de *substância perfurada*, anterior e posterior. São especialmente importantes, e recebem a denominação de *artérias estriadas*, os ramos centrais que se destacam da artéria cerebral média e penetram na substância perfurada anterior, vascularizando a maior parte do corpo estriado e da cápsula interna. Tendo em vista que pela cápsula interna passam quase todas as fibras de projeção do córtex, pode-se entender que lesões destas artérias são particularmente graves.

Classicamente, admitia-se que os ramos centrais do polígono de Willis não se anastomosavam. Sabemos hoje que estas anastomoses existem, embora sejam escassas, de tal modo que estas artérias comportam-se funcionalmente como artérias terminais.



**FIGURA 9.3** Angiografia por ressonância magnética. Circuito arterial do cérebro (polígono de Willis) (Gentileza do Dr. Gilberto Belisario Campos).



## 2.2.5 Território cortical das três artérias cerebrais

Ao contrário dos ramos profundos, os ramos corticais das artérias cerebrais possuem anastomoses, ao menos em seu trajeto na superfície do cérebro. Entretanto, estas anastomoses são em geral insuficientes para a manutenção de circulação colateral adequada em casos de obstrução de uma destas artérias ou de seus ramos mais calibrosos. Resultam pois, nestes casos, lesões de áreas mais ou menos extensas do córtex cerebral, com um quadro sintomatológico característico das síndromes das artérias cerebrais *anterior, média e posterior*. O estudo minucioso destas síndromes, objeto dos cursos de neurologia, exige conhecimento dos territórios corticais irrigados pelas três artérias cerebrais, o que será feito a seguir.

- a) *artéria cerebral anterior* – um dos ramos de bifurcação da carótida interna, a artéria cerebral anterior dirige-se para diante e para cima (**Figura 9.4**), curva-se em torno do joelho do corpo caloso e ramifica-se na face medial de cada hemisfério, desde o lobo frontal até o sulco parietoccipital. Distribui-se também à parte mais alta da face dorsolateral de cada hemisfério, onde se limita com o território da artéria cerebral média (**Figura 9.5**). A obstrução de uma das artérias cerebrais anteriores causa, entre outros sintomas, paralisia e diminuição da sensibilidade no membro inferior do lado oposto, decorrente da lesão de partes das áreas corticais motora e sensitiva, que correspondem à perna e se localizam na porção alta dos giros pré e pós-central (lóbulo paracentral).
- b) *artéria cerebral média* – ramo principal da carótida interna, a artéria cerebral média percorre o sulco lateral em toda a sua extensão, distribuindo ramos que vascularizam a maior parte da face dorsolateral de cada hemisfério (**Figura 9.5**). Este território compreende áreas corticais importantes, como a área motora, a área somestésica, o centro da palavra falada e outras. Obstruções da artéria cerebral média, quando não são fatais, determinam sintomatologia muito rica, com paralisia e diminuição da sensibilidade do lado oposto do corpo (exceto no membro inferior), podendo haver ainda graves distúrbios da linguagem. O quadro é especialmente grave se a obstrução atingir também ramos profundos da artéria cerebral média (artérias estriadas) que, como já foi exposto, vascularizam os núcleos da base e a cápsula interna.

- c) *artéria cerebral posterior* – ramos de bifurcação da artéria basilar (**Figuras 9.4 e 9.5**), as artérias cerebrais posteriores dirigem-se para trás, contornam o pedúnculo cerebral e, percorrendo a face inferior do lobo temporal, ganham o lobo occipital. A artéria cerebral posterior irriga, pois, a área visual situada nos lábios do sulco calcarino e sua obstrução causa cegueira em uma parte do campo visual.

## 2.3 VASCULARIZAÇÃO VENOSA DO ENCÉFALO

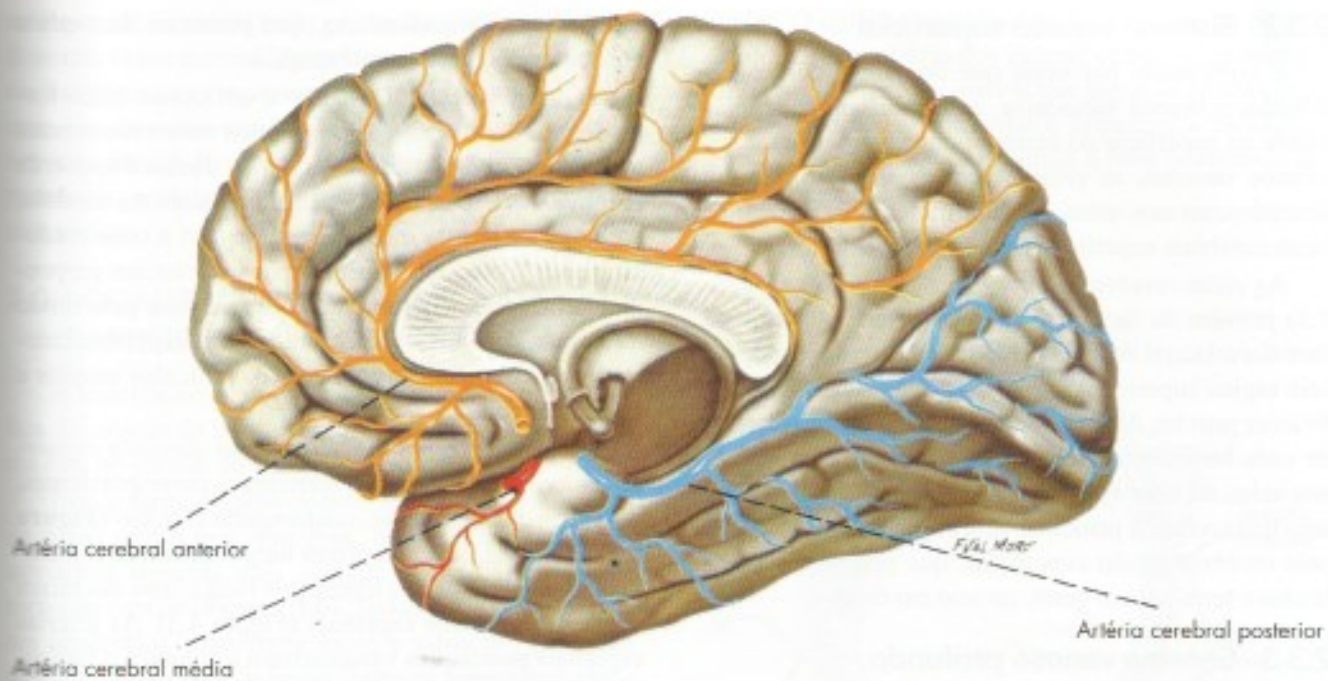
### 2.3.1 Generalidades

As veias do encéfalo, de modo geral, não acompanham as artérias, sendo maiores e mais calibrosas do que elas. Drenam para os *seios da dura-máter*, de onde o sangue converge para as veias jugulares internas, as quais recebem praticamente todo o sangue venoso encefálico. Os seios da dura-máter ligam-se também às veias extracranianas por meio de pequenas veias emissárias que passam através de pequenos forames no crânio. As paredes das veias encefálicas são muito finas e praticamente desprovidas de musculatura. Faltam, assim, os elementos necessários à regulação ativa da circulação venosa. Esta se faz sobretudo sob a ação de três forças:

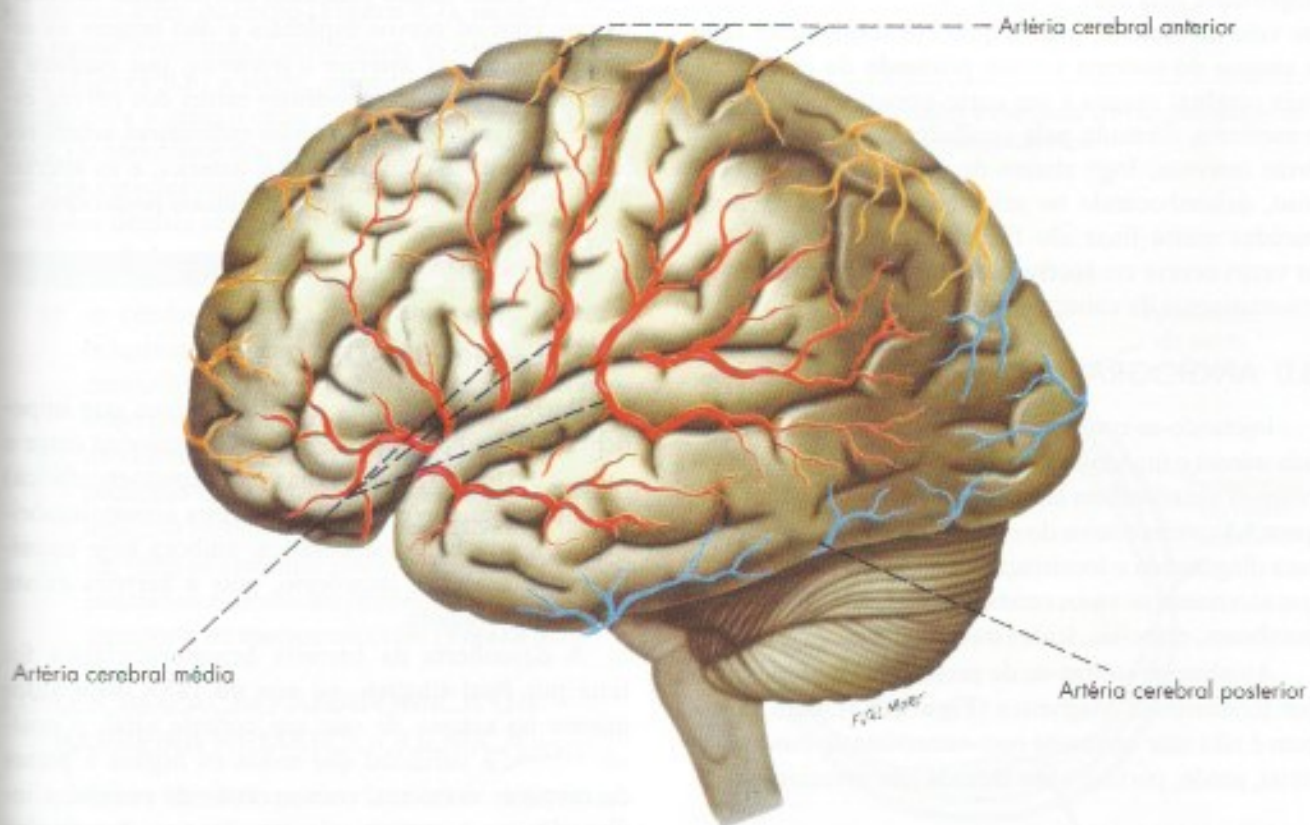
- a) aspiração da cavidade torácica, determinada pelas pressões subatmosféricas da cavidade torácica, mais evidente no início da inspiração;
- b) força da gravidade, notando-se que o retorno sanguíneo do encéfalo se faz a favor da gravidade, o que torna desnecessária a existência de válvulas nas veias cerebrais;
- c) pulsação das artérias, cuja eficácia é aumentada pelo fato de que se faz em uma cavidade fechada. Este fator é mais eficiente no seio cavernoso, cujo sangue recebe diretamente a força expansiva da carótida interna, que o atravessa.

O leito venoso do encéfalo é muito maior que o arterial; conseqüentemente, a circulação venosa é muito mais lenta. A pressão venosa no encéfalo é muito baixa e varia muito pouco em razão da grande capacidade de distensão das veias e seios. Os seios da dura-máter já foram estudados no capítulo anterior (item 2.3). A seguir, serão descritas as principais veias do encéfalo que se dispõem em dois sistemas: o *sistema venoso superficial* e o *sistema venoso profundo*. Embora anatomicamente distintos, estes dois sistemas são unidos por numerosas anastomoses.





**FIGURA 9.4** Artérias da face medial e inferior do cérebro.



**FIGURA 9.5** Artérias da face dorsolateral do cérebro.



### 2.3.2 Sistema venoso superficial

É constituído por veias que drenam o córtex e a substância branca subjacente, anastomosam-se amplamente na superfície do cérebro, onde formam grandes troncos venosos, as *veias cerebrais superficiais*, que desembocam nos seios da dura-máter. Distinguem-se veias cerebrais superficiais superiores e inferiores.

As *veias cerebrais superficiais superiores* (Figura 8.3) provêm da face medial e da metade superior da face dorsolateral de cada hemisfério, desembocando no seio sagital superior. As *veias cerebrais superficiais inferiores* provêm da metade inferior da face dorsolateral de cada hemisfério e de sua face inferior, terminando nos seios da base (petroso superior e cavernoso) e no seio transverso. A principal veia superficial inferior é a *veia cerebral média superficial*, que percorre o sulco lateral e termina, em geral, no seio cavernoso.

### 2.3.3 Sistema venoso profundo

Comprende veias que drenam o sangue de regiões situadas profundamente no cérebro, tais como: corpo estriado, cápsula interna, diencefalo e grande parte do centro branco medular do cérebro. A mais importante veia deste sistema é a *veia cerebral magna* ou *veia de Galeno*, para a qual converge quase todo o sangue do sistema venoso profundo do cérebro. A veia cerebral magna é um curto tronco venoso impar e mediano, formado pela confluência das *veias cerebrais internas*, logo abaixo do esplênio do corpo caloso, desembocando no seio reto (Figura 8.3). Suas paredes muito finas são facilmente rompidas, o que às vezes ocorre em recém-nascidos como resultado de traumatismos da cabeça durante o parto.

## 3.0 ANGIOGRAFIA CEREBRAL

Injetando-se contraste nas artérias vertebral ou carótida interna e tirando-se uma sequência de radiografias, é possível visualizar em tempos sucessivos as artérias (Figura 9.1), veias e seios do encéfalo. Esta técnica é usada para diagnóstico e localização de processos patológicos que acometem os vasos cerebrais, tais como aneurismas, trombose, embolias, lesões traumáticas etc.

Atualmente utiliza-se de preferência a angiografia por Ressonância Magnética (Figura 9.3), cuja vantagem é não usar contraste nem necessitar de punção arterial, sendo, portanto, um método não invasivo.

## 4.0 VASCULARIZAÇÃO DA MEDULA

A medula espinhal é irrigada pelas *artérias espinhais anterior e posteriores*, ramos da artéria vertebral,

e pelas *artérias radiculares*, que penetram na medula com as raízes dos nervos espinhais.

A *artéria espinhal anterior* é um tronco único formado pela confluência de dois curtos ramos recorrentes que emergem das artérias vertebrais direita e esquerda (Figura 9.2). Dispõe-se superficialmente na medula, ao longo da fissura mediana anterior até o cone medular. Emite as *artérias sulcais*, que se destacam perpendicularmente e penetram no tecido nervoso pelo fundo da fissura mediana anterior. As artérias espinhais anteriores vascularizam as colunas e os funículos anterior e lateral da medula.

As *artérias espinhais posteriores direita e esquerda* emergem das artérias vertebrais correspondentes, dirigem-se dorsalmente, contornando o bulbo (Figura 9.2) e, em seguida, percorrem longitudinalmente a medula, medialmente aos filamentos radiculares das raízes dorsais dos nervos espinhais (Figura 4.3). As artérias espinhais posteriores vascularizam a coluna e o funículo posterior da medula.

As *artérias radiculares* (Figura 4.3) derivam dos ramos espinhais das artérias segmentares do pescoço e do tronco (tireóidea inferior, intercostais, lombares e sacrais). Estes ramos penetram nos forames intervertebrais com os nervos espinhais e dão origem às artérias *radiculares anterior e posterior*, que ganham a medula com as correspondentes raízes dos nervos espinhais (Figura 4.3). As artérias radiculares anteriores anastomosam-se com a espinhal anterior, e as artérias radiculares posteriores com as espinhais posteriores.

## B – BARREIRAS ENCEFÁLICAS

### 1.0 GENERALIDADES

Barreiras encefálicas são dispositivos que impedem ou dificultam a passagem de substâncias entre o sangue e o tecido nervoso (barreira hematoencefálica) ou entre o sangue e o liquor (barreira hematoliquórica). O termo hematoencefálica, embora hoje unanimemente aceito, é impróprio, pois a barreira existe também na medula.

A descoberta da barreira hematoencefálica foi feita por Paul Ehrlich, no ano de 1883. Este autor injetou no sangue de rato um corante vital, o azul-de-tripán, e verificou que todos os órgãos e partes do corpo se coravam, com exceção do encéfalo, indicando que o corante não atravessou a parede dos capilares cerebrais.

Entretanto, quando o azul-de-tripán foi injetado no liquor, houve coloração do tecido nervoso cerebral. Verificou-se também que a injeção de toxina tetânica



no liquor dá sintomas mais graves do que quando uma dose dez vezes maior é injetada no sangue. A importância fisiológica e clínica destas barreiras é muito grande, uma vez que elas regulam a passagem, para o tecido nervoso, não só de substâncias a serem utilizadas pelos neurônios, mas também de medicamentos e substâncias tóxicas.

## 2.0 LOCALIZAÇÃO ANATÔMICA DA BARREIRA HEMATOENCEFÁLICA

A localização anatômica da barreira hematoencefálica foi objeto de controvérsias, mas sabe-se hoje que ela está no capilar do sistema nervoso central.

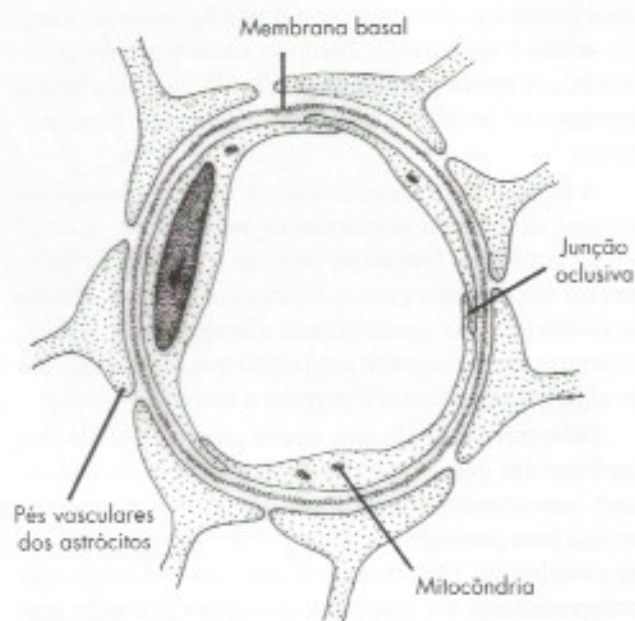
Este é formado pelo endotélio e por uma membrana basal muito fina. Por fora, os pés vasculares dos astrócitos formam uma camada quase completa em torno do capilar (**Figura 9.6**). Todos estes três elementos (endotélio, membrana basal e astrócito) já foram considerados como sede da barreira hematoencefálica. Entretanto, sabe-se hoje que ela está no endotélio, como foi demonstrado com a utilização de peroxidase, proteína que pode ser visualizada ao microscópio eletrônico. Verificou-se que, ao contrário dos capilares das demais áreas do corpo (**Figura 9.7**), os quais deixam passar livremente a peroxidase, os capilares cerebrais (**Figura 9.6**) a retêm, impedindo sua passagem mesmo para o espaço entre o endotélio e a membrana basal. Os endotélios dos capilares encefálicos apresentam três características que os diferenciam dos endotélios dos demais capilares e que se relacionam com o fenômeno de barreira:

- as células endoteliais são unidas por junções oclusivas que impedem a penetração de macromoléculas (**Figura 9.6**). Essas junções não estão presentes nos capilares em geral;
- não existem fenestrações (**Figura 9.7**), que são pequenas áreas em que o endotélio se reduz a uma fina membrana muito permeável;
- são raras as vesículas pinocitóticas. Nos demais endotélios elas são frequentes e importantes no transporte de macromoléculas (**Figura 9.7**).

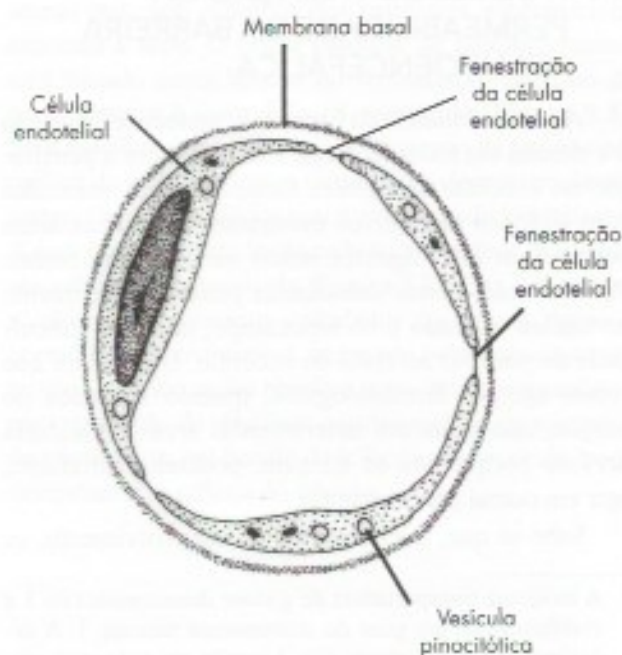
## 3.0 LOCALIZAÇÃO ANATÔMICA DA BARREIRA HEMATOLIQUÓRICA

A barreira hematoliquórica localiza-se nos plexos corioides. Seus capilares, no entanto, não participam do fenômeno. Assim, quando se injeta peroxidase em um animal, ela atravessa os capilares fenestrados dos plexos corioides, mas é barrada no nível da superfície do epitélio endimário voltada para a cavidade ven-

tricular. O epitélio endimário que reveste os plexos corioides, ao contrário dos demais epitélios endimários, possui junções oclusivas que unem as células próximas à superfície ventricular e impedem a passagem de macromoléculas, constituindo a base anatômica da barreira hematoliquórica.



**FIGURA 9.6** Vaso capilar mostrando as características do endotélio na barreira hematoencefálica.



**FIGURA 9.7** Vaso capilar comum com endotélio fenestrado.



## 4.0 FUNÇÕES DAS BARREIRAS

A principal função das barreiras é impedir a passagem de agentes tóxicos para o sistema nervoso central, como venenos, toxinas, bilirrubina etc. Impedem também a passagem de neurotransmissores encontrados no sangue, como adrenalina. A adrenalina é lançada em grande quantidade na circulação em certas situações emocionais e poderia alterar o funcionamento do cérebro se não fosse barrada. Portanto, essas barreiras constituem um mecanismo de proteção do encéfalo contra agentes que poderiam lesá-lo ou alterar seu funcionamento.

A palavra barreira pode indicar que ela tem apenas o papel de impedir a entrada de substâncias, quando possui também a função de permitir a entrada de substâncias importantes para o funcionamento das células do tecido nervoso, como glicose e aminoácidos. Assim, a barreira funciona como um portão que barra a entrada de algumas substâncias e permite a entrada de outras.

Diferentemente do que ocorre nos endotélios dos capilares em geral, os endotélios dos capilares da barreira hematoencefálica utilizam-se de mecanismos especiais para passagem de glicose e aminoácidos através do citoplasma. Esta passagem depende de moléculas transportadoras que são específicas para glicose e grupos de aminoácidos.<sup>1</sup> Há evidência de que a barreira hematoencefálica também funciona como portão, utilizando essencialmente os mesmos mecanismos da barreira hematoencefálica para transporte de substâncias.

## 5.0 FATORES DE VARIAÇÃO DA PERMEABILIDADE DA BARREIRA HEMATOENCEFÁLICA

A permeabilidade da barreira hematoencefálica não é a mesma em todas as áreas. Estudos sobre a penetração no encéfalo de agentes farmacológicos marcados com isótopos radioativos mostraram que certas áreas concentram estes agentes muito mais do que outras. Por exemplo, certas substâncias penetram facilmente no núcleo caudado e no hipocampo, mas têm dificuldade de penetrar no resto do encéfalo. Isto mostra que certos agentes farmacológicos, quando injetados no sangue, não agem em determinadas áreas do sistema nervoso porque não as atingem, podendo, entretanto, agir em outras áreas vizinhas.

Sabe-se que, inicialmente no desenvolvimento, os


<sup>1</sup> A molécula transportadora de glicose denominada Glo 1 é codificada por um gene do cromossoma humano 1. A deficiência de expressão da Glo 1 resulta em uma síndrome rara, na qual a dificuldade no transporte de glicose resulta em um quadro de epilepsia e retardo mental.

capilares que penetram no encéfalo têm fenestrações. Com o aumento da idade, substâncias produzidas pelos pés dos astrócitos causam a perda dessas fenestrações. Em razão disso, no feto e no recém-nascido, a barreira hematoencefálica é mais fraca, ou seja, deixa passar maior número de substâncias até que os capilares percam completamente as fenestrações. Isto tem sido correlacionado com o fato de que as icterícias do recém-nascido, como aquelas causadas por eritroblastose fetal, podem ser mais graves que no adulto. Com efeito, uma determinada concentração sanguínea de bilirrubina, que no adulto não atravessa a barreira hematoencefálica, no recém-nascido pode atravessá-la, passando ao tecido nervoso, sobre o qual tem ação tóxica. Aparece, assim, um quadro de icterícia com manifestações neurológicas que os pediatras conhecem como Kernicterus.

Vários processos patológicos, como certas infecções e traumatismos, podem levar à "ruptura", mais ou menos completa, da barreira hematoencefálica que deixa passar substâncias que normalmente não passariam.

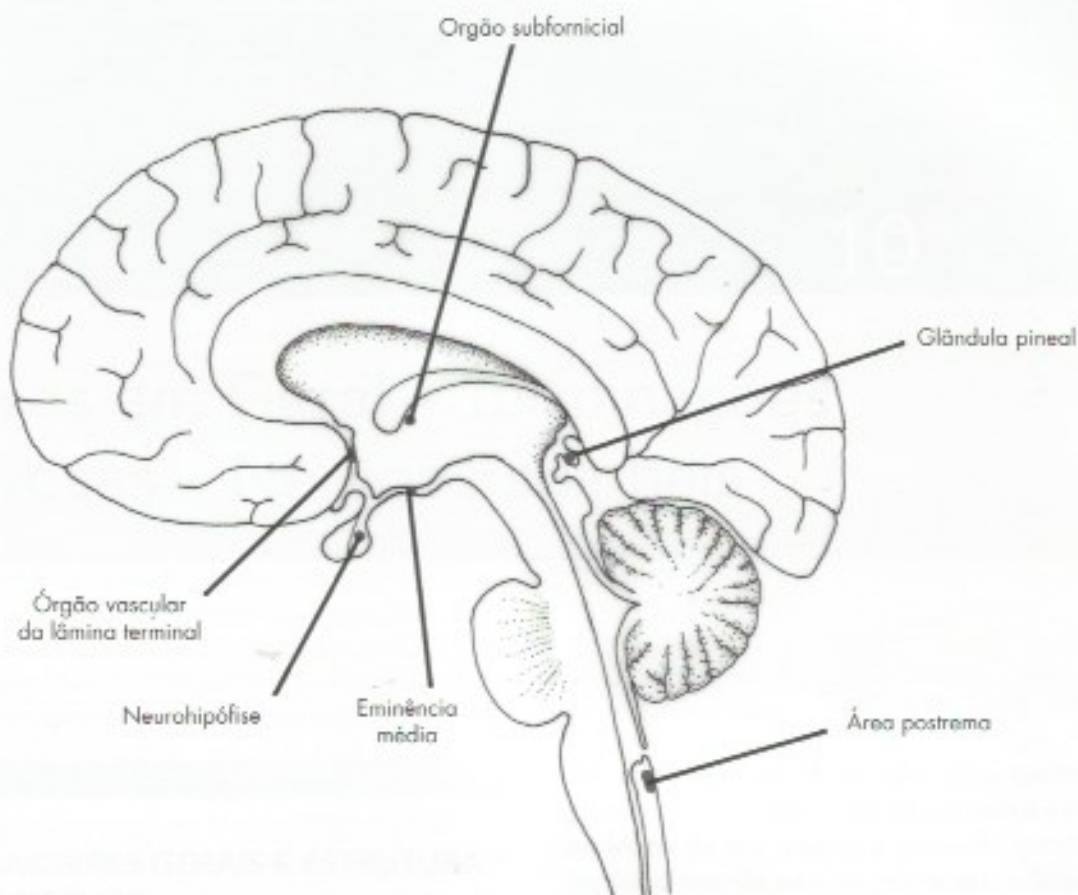
## 6.0 ÓRGÃOS CIRCUNVENTRICULARES

Em algumas áreas do cérebro, a barreira hematoencefálica não existe. Em animais injetados com azul-de-tripán, ao contrário das demais áreas do cérebro, elas se coram. Nestas áreas, os endotélios são fenestrados e desprovidos de junções oclusivas. Eles se distribuem em volta do III e IV ventrículos e por isso são denominados órgãos circunventriculares (**Figura 9.8**).<sup>2</sup> Do ponto de vista funcional, os órgãos circunventriculares podem ser receptores de sinais químicos do sangue ou relacionados direta ou indiretamente com a secreção de hormônios.



<sup>2</sup> Do latim *circa* = em volta de.





**FIGURA 9.8** Localização dos órgãos circunventriculares no encéfalo.

A glândula pineal localiza-se no epitélamo, secreta o hormônio melatonina e será estudada no Capítulo 23.

A eminência média pertence ao hipotálamo e está envolvida no transporte de hormônios do hipotálamo para a adeno-hipófise. A neuro-hipófise é local de liberação de hormônios hipotalâmicos. Esses dois órgãos serão estudados no Capítulo 22. O órgão subfornicial é uma pequena estrutura neuronal situada no forame de Monro, abaixo do fórnix. Sua função foi descoberta recentemente. Seus neurônios são sensíveis a baixas concentrações de angiotensina 2, hormônio peptídico que regula o volume de sangue circulante (volemia).<sup>3</sup> As informações obtidas pelos neurônios do órgão subfornicial são levadas a áreas do hipotálamo que regulam a volemia. Entre estas está o centro da sede no hipotálamo

lateral que, sob estímulo dos neurônios subforniciais, aumenta a sede. O órgão vascular da lâmina terminal está situado nesta lâmina no hipotálamo, próximo da parte anterior e ventral do III ventrículo (Figura 9.8). Seus neurônios são sensíveis ao aumento da pressão osmótica do sangue, desencadeando a sede e estimulando a secreção de hormônios antidiuréticos pelo hipotálamo. A área postrema fica localizada na parte mais caudal do assoalho do IV ventrículo (Figura 5.2). Esta área é sensível a sinais químicos veiculados no sangue, como o hormônio colecistocinina, secretado pelo trato gastrointestinal. A informação obtida é repassada ao hipotálamo para regulação da atividade gastrointestinal ou ao centro do vômito que, em função da informação recebida, pode desencadear o reflexo do vômito.

<sup>3</sup> A angiotensina II resulta da atividade da enzima renina, secretada pelos rins sobre o angiotensinógeno, proteína secretada pelo fígado, resultando a angiotensina I, logo hidrolisada para formar a angiotensina II.



## Nervos em Geral – Terminações Nervosas – Nervos Espinhais

### A – NERVOS EM GERAL

#### 1.0 CARACTERES GERAIS E ESTRUTURA DOS NERVOS

Nervos são cordões esbranquiçados constituídos por feixes de fibras nervosas, reforçadas por tecido conjuntivo, que unem o sistema nervoso central aos órgãos periféricos. Podem ser *espinhais* ou *cranianos*, conforme esta união se faça com a medula espinhal ou com o encéfalo. A função dos nervos é conduzir, através de suas fibras, impulsos nervosos do sistema nervoso central para a periferia (impulsos eferentes) e da periferia para o sistema nervoso central (impulsos aferentes). As fibras nervosas que constituem os nervos são, em geral, mielínicas com neurilema. Entretanto, o nervo óptico, no qual a glia mielinizante é o oligodendrócito, é constituído somente por fibras mielínicas sem neurilema; no nervo olfatório, as fibras são amielínicas com neurilema (fibras de Remak). Fibras deste tipo existem também no sistema nervoso autônomo e entram em pequeno número na composição da maioria dos nervos periféricos. São três as bainhas conjuntivas que entram na constituição de um nervo: epineuro, perineuro e endoneuro, como já descrito no Capítulo 3, item 5.

Os nervos são muito vascularizados, sendo percorridos longitudinalmente por vasos que se anastomosam, o que permite a retirada do epineuro em um trecho de até 15 cm sem que ocorra lesão nervosa.

Por outro lado, os nervos são quase totalmente desprovidos de sensibilidade. Se um nervo é estimulado ao longo de seu trajeto, a sensação geralmente dolorosa é sentida não no ponto estimulado, mas no território sensitivo que ele inerva. Assim, quando um membro é amputado, os cotos nervosos irritados podem originar impulsos nervosos que são interpretados pelo cérebro como se fossem originados no membro retirado, resultando na chamada *dor fantasma*, pois o indivíduo sente dor em um membro que não existe.

Durante seu trajeto, os nervos podem se bifurcar ou se anastomosar. Nesses casos, entretanto, não há bifurcação ou anastomose de fibras nervosas, mas apenas um reagrupamento de fibras que passam a constituir dois nervos ou que se destacam de um nervo para seguir outro. Contudo, próximo à sua terminação, as fibras nervosas motoras ou sensitivas de um nervo em geral ramificam-se muito.

Costuma-se distinguir em um nervo uma origem real e uma origem aparente. A *origem real* corresponde ao local onde estão localizados os corpos dos neurônios que constituem os nervos, como a coluna anterior da medula, os núcleos dos nervos cranianos ou os gânglios sensitivos, no caso de nervos sensitivos. A *origem aparente* corresponde ao ponto de emergência ou entrada do nervo na superfície do sistema nervoso central. No caso dos nervos espinhais, esta origem está nos sulcos lateral anterior e lateral posterior da medula. Alguns consideram ainda uma



origem aparente no esqueleto que, no caso dos nervos espinhais, está nos forames intervertebrais e, no caso dos nervos cranianos, nos vários orifícios existentes na base do crânio.

## 2.0 CONDUÇÃO DOS IMPULSOS NERVOSOS

Nos nervos, a condução dos impulsos nervosos sensitivos (ou aferentes) se faz através dos prolongamentos periféricos dos neurônios sensitivos. Convém recordar que estes neurônios têm seu corpo localizado nos gânglios das raízes dorsais dos nervos espinhais e nos gânglios de alguns nervos cranianos. São células pseudounipolares, com um prolongamento periférico que se liga ao receptor e um prolongamento central que se liga a neurônios da medula ou do tronco encefálico. O prolongamento periférico é morfologicamente um axônio, mas conduz o impulso nervoso centripetamente, sendo, pois, funcionalmente um dendrito. Já o prolongamento central é um axônio no sentido morfológico e funcional, uma vez que conduz centrifugamente. Os impulsos nervosos sensitivos são conduzidos do prolongamento periférico para o central, e admite-se que não passam pelo corpo celular. Os impulsos nervosos motores são conduzidos do corpo celular para o efetivador (Figura 1.5). Contudo, pode-se estimular experimentalmente um nervo isolado que, então, funciona como um fio elétrico nos dois sentidos, dependendo apenas da extremidade estimulada. A velocidade de condução nas fibras nervosas varia de 1 m a 120 m por segundo, e depende do calibre da fibra, sendo maior nas fibras mais calibrosas. Levando-se em conta certas características eletrofisiológicas, mas sobretudo a velocidade de condução, as fibras dos nervos foram classificadas em três grupos principais: A, B e C, que correspondem às fibras de grande, médio e pequeno calibres. As fibras A correspondem às fibras ricamente mielinizadas dos nervos mistos e podem, ainda, ser divididas, quanto à velocidade de condução, em alfa, beta e gama. No grupo B, estão as fibras pré-ganglionares, que serão vistas a propósito do sistema nervoso autônomo. No grupo C estão as fibras pós-ganglionares não mielinizadas do sistema autônomo e algumas fibras responsáveis por impulsos térmicos e dolorosos.

Os axônios de tamanhos equivalentes que inervam os músculos e tendões são chamados de grupos I, II, III e IV. O grupo IV contém fibras amielínicas. As fibras C e IV conduzem com velocidade de 0,5 m/s a 1 m/s por segundo. Nas fibras A alfa, a velocidade pode atingir 120 m/s e, nas A beta, 75 m/s.

## 3.0 LESÕES DOS NERVOS PERIFÉRICOS. REGENERAÇÃO DE FIBRAS NERVOSAS

Os nervos periféricos são frequentemente traumatizados, resultando em esmagamentos ou secções que trazem como consequência perda ou diminuição da sensibilidade e da motricidade no território inervado. Os fenômenos que ocorrem nesses casos orientam a conduta cirúrgica a ser adotada e são de grande importância para o médico. Tanto nos esmagamentos como nas secções, ocorrem degenerações da parte distal do axônio e sua bainha de mielina (degeneração Walleriana). No coto proximal, há degeneração apenas até o nó de Ranvier mais próximo da lesão. No corpo celular há cromatólise, ou seja, diminuição da substância cromidial, que atinge o máximo entre sete e 15 dias. O grau de cromatólise é inversamente proporcional à distância da lesão ao corpo celular. As alterações do corpo celular podem ser muito intensas, levando à desintegração do neurônio mas, em geral, ocorre recuperação.

Em cada coto proximal, a membrana plasmática é rapidamente reconstituída. Essa extremidade se modifica, dando origem a uma expansão denominada *cone de crescimento*, semelhante à que existe em axônios em crescimento durante o desenvolvimento do sistema nervoso. O cone de crescimento é capaz de emitir expansões semelhantes a pseudópodos, em cujas membranas há moléculas de adesão como integrinas, que se ligam a moléculas da matriz extracelular, como a laminina, presente em membranas basais. Essa união se desfaz quando ocorrem novas expansões da membrana e novas adesões, o que permite o progressivo alongamento dos axônios. No cone de crescimento há, também, receptores para fatores neurotróficos, os quais são endocitados e transportados ao corpo celular, ativando as vias metabólicas necessárias ao processo de regeneração.

Os fatores neurotróficos são essenciais à sobrevivência e diferenciação de neurônios durante o desenvolvimento. Após essa fase, continuam sendo essenciais para a manutenção dos neurônios e regeneração de fibras nervosas lesadas. Entre eles estão duas importantes famílias de polipeptídios: a família das neurotrofinas, cujo protótipo é o fator de crescimento neural, e a família do fator neurotrófico derivado da glia. Há outros fatores importantes para a regeneração axonal, como o fator de crescimento fibroblástico básico. A produção de um dado fator neurotrófico não se limita à célula ou local de sua descoberta. Por exemplo, o fator de crescimento derivado da glia é produzido por músculo esquelético, sendo importante na regeneração de



fibras nervosas motoras. O fator de crescimento neural e outras neurotrofinas são importantes para neurônios sensoriais derivados da crista neural e para os neurônios do sistema autonômico simpático.

De modo geral, as células-alvo da inervação secretam fatores neurotróficos mas, como podem estar longe do local da lesão do nervo, é importante o papel das células de Schwann. Essas células são ativadas por citocina secretada por macrófagos que invadem o local da lesão para remoção da bainha de mielina e de restos celulares. As células de Schwann ativadas abandonam a fibra nervosa lesada e proliferam no nível do coto proximal. Secretam novas membranas basais e uma glicoproteína, a laminina, e assumem a função de produzir fatores neurotróficos que tinham no desenvolvimento. Sua própria superfície, e sobretudo suas membranas basais, são ricas em moléculas que fornecem o substrato necessário para a adesão dos cones de crescimento e o crescimento dos axônios em direção ao seu destino. Na verdade, as células de Schwann, com suas membranas basais, formam numerosos compartimentos ou tubos extracelulares circundados por tecido conjuntivo do endoneuro, dentro dos quais o axônio se regenera.

Cabe assinalar que, no início do processo de regeneração, cada axônio emite numerosos ramos, o que aumenta a chance de eles encontrarem o caminho correto até seu destino. Para se conseguir melhor recuperação funcional, as extremidades de um nervo seccionado devem ser ajustadas com precisão, tentando-se obter a justaposição das bainhas perineurais, com o auxílio de microscópio cirúrgico. Em casos de secção com afastamento dos dois cotos, as fibras nervosas em crescimento, não encontrando o coto distal, crescem desordenadamente no tecido cicatricial, constituindo os *neuromas*, formados de tecido conjuntivo, células de Schwann e um emaranhado de fibras nervosas "perdidas". Nesses casos, para que haja recuperação funcional, deve-se fazer a remoção do tecido cicatricial e o ajustamento dos cotos nervosos por sutura de elementos conjuntivos.

As fibras nervosas da parte periférica do sistema nervoso autônomo são também dotadas de grande capacidade de regeneração. Assim, verificou-se que, na doença de Chagas experimental, em cuja fase aguda há destruição quase total da inervação simpática e parassimpática do coração, ocorre, na maioria dos casos, total reinervação depois de algum tempo.<sup>1</sup>

Ao contrário do que ocorre no sistema nervoso periférico, as fibras nervosas do sistema nervoso central

dos mamíferos adultos não se regeneram quando lesadas, ou apresentam crescimento muito limitado. Isso dificulta consideravelmente a recuperação funcional de muitos casos neurológicos. Entretanto, verificou-se que, quando se enxerta um pedaço de nervo periférico na medula de um animal, os axônios seccionados da medula crescem ao longo do nervo enxertado, mas quando os axônios em crescimento entram em contato novamente com o tecido do sistema nervoso central, há retração do cone de crescimento e parada do processo de regeneração. Assim, os axônios no sistema nervoso central são potencialmente capazes de regeneração, mas não há substrato adequado à regeneração em adultos, embora não falem fatores neurotróficos. Ao contrário do que ocorre no desenvolvimento, no sistema nervoso central de mamíferos adultos a regeneração é inibida. Essa inibição se deve sobretudo a dois fatores: 1 – a cicatriz astrocitária, que constitui barreira mecânica e também química pela presença de proteoglicanas, como sulfato de condroitina; 2 – presença de inibidores associados à bainha de mielina do sistema nervoso central.<sup>2</sup> Do que foi visto, pode-se concluir que a regeneração de fibras nervosas resulta da interação de fatores morfológicos e bioquímicos e é bem mais complicada do que se pensava até pouco tempo atrás.

## B – TERMINAÇÕES NERVOSAS

### 1.0 GENERALIDADES

Em suas extremidades periféricas, as fibras nervosas dos nervos modificam-se, dando origem a formações ora mais, ora menos complexas, as *terminações nervosas*, que podem ser de dois tipos: sensitivas ou aferentes<sup>3</sup> e motoras ou eferentes. As terminações sensitivas, quando estimuladas por uma forma adequada de energia (mecânica, calor, luz etc.), dão origem a impulsos nervosos que seguem pela fibra em direção ao corpo neuronal. Estes impulsos são levados ao sistema nervoso central e atingem áreas específicas do cérebro, onde são "interpretados", resultando em diferentes formas de sensibilidade. As terminações nervosas motoras existem na porção terminal das fibras eferentes e são os

2 Entre esses inibidores estão a proteína NOGO, a glicoproteína associada à mielina e à glicoproteína miélica de oligodendrócitos.

3 Os termos "sensitivo" e "aferente", a rigor, não são sinônimos. Todos os impulsos nervosos que penetram no sistema nervoso central são aferentes, mas apenas aqueles que despertam alguma forma de sensação são sensitivos. Muitos impulsos provenientes de receptores viscerais (como os originados no seio carotídeo) são aferentes, mas não são sensitivos.

1 Machado, A.B.M.; Machado, C.R.S. & Gomez, M.V. – 1979. *Experimental Parasitology*, 47: 107-115.



elementos pré-sinápticos das sinapses neuroefetuadoras, ou seja, inervam músculos ou glândulas.

## 2.0 TERMINAÇÕES NERVOSAS SENSITIVAS (RECEPTORES)

O termo receptor sensorial refere-se à estrutura neuronal ou epitelial capaz de transformar estímulos físicos ou químicos em atividade bioelétrica (transdução de sinais) para ser interpretada no sistema nervoso central. Pode ser um terminal axônico ou células epiteliais modificadas conectadas aos neurônios, como as células ciliadas da cóclea.

### 2.1 CLASSIFICAÇÃO MORFOLÓGICA DOS RECEPTORES

Distinguem-se dois grandes grupos: os receptores especiais e os receptores gerais.

Os *receptores especiais* são mais complexos, relacionando-se com um *neuroepitélio* (retina, órgão de Corti etc.) e fazem parte dos chamados *órgãos especiais do sentido*: visão, audição e equilíbrio, gustação e olfação, todos localizados na cabeça. Serão estudados no Capítulo 29 (as grandes vias aferentes).

Os *receptores gerais* ocorrem em todo o corpo, fazem parte do sistema sensorial somático, que responde a diferentes estímulos, tais como tato, temperatura, dor e postura corporal ou propriocepção.

### 2.2 CLASSIFICAÇÃO FISIOLÓGICA DOS RECEPTORES

#### Especificidade dos receptores

Durante muito tempo discutiu-se se um mesmo receptor poderia ser ativado por vários estímulos ou se cada receptor seria ativado por um estímulo específico. Graças, sobretudo, a pesquisas neurofisiológicas envolvendo a tomada de potenciais bioelétricos em fibras nervosas isoladas, a especificidade dos receptores é hoje geralmente aceita. Aparentemente, isso está em contradição com o fato de os receptores denominados livres, por serem terminações nervosas não-associadas a epitélios ou formações conjuntivas, serem responsáveis por vários tipos de sensibilidade (temperatura, dor, tato). Na verdade, um determinado receptor livre é responsável apenas por uma dessas formas de sensibilidade. Assim, sob a denominação de receptores livres existem, de fato, do ponto de vista fisiológico, vários tipos de receptores. Especificidade significa dizer que a sensibilidade de um receptor é máxima para determinado estímulo, ou seu limiar de excitabilidade é mí-

nimo para esta forma de energia, embora possam ser ativados com dificuldade por outras formas de energia. Além da forma de energia, um determinado receptor é mais sensível a uma faixa restrita desta forma de energia. Exemplo: um fotorreceptor é sensível a determinado comprimento de onda correspondente ao vermelho.

Usando-se como critério os estímulos mais adequados para ativar os vários receptores, estes podem ser classificados como:

- a) *quimiorreceptores* – são receptores sensíveis a estímulos químicos, como os da olfação e gustação e os receptores do corpo carotídeo capazes de detectar variações no teor do oxigênio circulante;
- b) *osmorreceptores* – receptores capazes de detectar variação de pressão osmótica;
- c) *fotorreceptores* – receptores sensíveis à luz, como os cones e bastonetes da retina;
- d) *termorreceptores* – receptores capazes de detectar frio e calor. São terminações nervosas livres. Alguns se localizam no hipotálamo e detectam variações na temperatura do sangue, desencadeando respostas para conservar ou dissipar calor;
- e) *nociceptores* (do latim *nocere* = prejudicar) – são receptores ativados por diversos estímulos mecânicos, térmicos ou químicos, mas em intensidade suficiente para causar lesões de tecidos e dor. São terminações nervosas livres;
- f) *mecanorreceptores* – são receptores sensíveis a estímulos mecânicos e constituem o grupo mais diversificado. Aqui situam-se os receptores de audição e de equilíbrio do ouvido interno; os receptores do seio carotídeo, sensíveis a mudanças na pressão arterial (barorreceptores); os fusos neuromusculares e órgãos neurotendinosos, sensíveis ao estiramento de músculos e tendões; receptores das vísceras, assim como os vários receptores cutâneos responsáveis pela sensibilidade de tato, pressão e vibração. Eles serão detalhados mais adiante neste capítulo.

Outra maneira de classificar os receptores, proposta inicialmente por Sherrington, leva em conta a sua localização, o que define a natureza do estímulo que os ativa. Com base nesse critério, distinguem-se três categorias de receptores: *exteroceptores*, *proprioceptores* e *interoceptores*.

Os *exteroceptores* localizam-se na superfície externa do corpo, onde são ativados por agentes externos como calor, frio, tato, pressão, luz e som.



Os *proprioceptores* localizam-se mais profundamente, situando-se nos músculos, tendões, ligamentos e cápsulas articulares. Os impulsos nervosos originados nesses receptores, *impulsos nervosos proprioceptivos*, podem ser conscientes e inconscientes. Estes últimos não despertam nenhuma sensação, sendo utilizados pelo sistema nervoso central para regular a atividade muscular por meio do reflexo miotático ou dos vários centros envolvidos na atividade motora. Os impulsos proprioceptivos conscientes atingem o córtex cerebral e permitem a um indivíduo, mesmo de olhos fechados, ter percepção de seu corpo e de suas partes, bem como da atividade muscular e do movimento das articulações. São, pois, responsáveis pelos sentidos de posição e de movimento.

A capacidade de perceber posição e movimento, ou seja, a propriocepção consciente, depende basicamente das informações levadas ao sistema nervoso central pelos fusos neuromusculares e órgãos neurotendinosos, sendo possível, entretanto, que os receptores das articulações tenham pelo menos um papel subsidiário nessa função.

Os *interoceptores* (ou *visceroceptores*) localizam-se nas vísceras e nos vasos e dão origem às diversas formas de sensações viscerais, geralmente pouco localizadas, como a fome, a sede e a dor visceral. Grande parte dos impulsos aferentes originados em interoceptores é inconsciente, transmitindo ao sistema nervoso central informações necessárias à coordenação da atividade visceral, tais como o teor de  $O_2$ , a pressão osmótica do sangue e a pressão arterial. Tanto os exteroceptores como os proprioceptores transmitem impulsos relacionados ao 'soma', ou parede corporal, sendo, pois, considerados receptores *somáticos*. Os interoceptores transmitem impulsos relacionados às vísceras e são, por conseguinte, *viscerais*.

Pode-se, ainda, dividir a sensibilidade em *superficial* e *profunda*, a primeira originando-se em exteroceptores e a segunda em proprioceptores e interoceptores.

## 2.3 OS RECEPTORES SOMÁTICOS DA PELE

A maioria deles é mecanorreceptor ou quimiorreceptor.

Se algo toca a pele, podemos perceber o local, a pressão, a textura, se um objeto é pontiagudo ou rombo, a duração precisa do toque e o deslocamento do estímulo sobre a pele, mesmo na ausência da visão. Um único receptor pode codificar várias características do estímulo, como intensidade, duração e posição. Mas geralmente um estímulo ativa vários receptores. Cabe ao sistema nervoso central a geração das percepções.

Os mecanorreceptores sensíveis a vibração, pressão e toque, os pelos puxados ou curvados e estas modalidades de energia são percebidos pela maioria dos receptores, que variam sua preferência quanto à frequência de estímulo, pressão e tamanho do campo receptivo. Mecanorreceptores estão presentes também em vasos e vísceras, e percebem pressão, estiramento de órgãos digestivos, bexiga, força de contato dos dentes etc.

Em sua maioria, apresentam uma estrutura mais simples que a dos receptores especiais, podendo, do ponto de vista morfológico, ser classificados em dois tipos: *livres* e *encapsulados*, conforme tenham ou não uma cápsula conjuntiva.

### 2.3.1 Receptores livres

Os receptores gerais livres são as terminações das fibras nervosas sensoriais que perdem a bainha de mielina, preservando o envoltório de células de Schwann até as proximidades da ponta de cada fibra (**Figura 10.1 A**). São, sem dúvida, os mais frequentes. Ocorrem, por exemplo, em toda a pele, emergindo de redes nervosas subepiteliais e ramificando-se entre as células da epiderme. São de adaptação lenta e veiculam informações de tato grosseiro, dor, temperatura e propriocepção. Algumas terminações livres, relacionadas com o tato, enrolam-se na base dos folículos pilosos e detectam um simples toque ou deslocamento de um pelo.

Na categoria de terminações livres estão também os discos de Merkel e os nociceptores.

Discos de Merkel: são pequenas arborizações das extremidades das fibras mielínicas que terminam em contato com células epiteliais especiais. Estão envolvidos em tato e pressão contínuos;

Nociceptores: são terminações nervosas livres, não mielinizadas, que sinalizam que o tecido corporal está sendo lesado ou em risco de lesão. Sua via para o encéfalo é distinta da via dos mecanorreceptores, e sua ativação seletiva leva à experiência consciente de dor. Podem ser ativados por estimulação mecânica intensa, temperaturas extremas, falta de oxigênio e exposição a produtos químicos. O lactato liberado no metabolismo anaeróbico pode levar à dor muscular; picadas de insetos estimulam mastócitos que liberam histamina que ativa os nociceptores. A maioria dos nociceptores é polimodal, ou seja, respondem a mais de um tipo de estímulo, mas existem aqueles que são unimodais, mecânicos térmicos ou químicos. Estão presentes na maioria dos tecidos corporais, incluindo ossos, órgãos internos, vasos, coração. No encéfalo, estão ausentes, sendo encontrados somente nas meninges. Os nociceptores podem ficar mais sensíveis e causar hiperalgia em razão



da liberação de substâncias que modulam sua excitabilidade, como a bradicinina, histamina, prostaglandinas e a substância P. A substância P é produzida pelos nociceptores e causa sensibilização dos mesmos ao redor da lesão. As informações são levadas à medula por fibras A gama ou C e estabelecem sinapses com neurônios da região da coluna posterior. Os nociceptores das vísceras entram na medula pelo mesmo caminho dos exteroceptores, e as duas formas de informação se misturam, dando origem ao fenômeno de dor referida, na qual a ativação de um nociceptor visceral dá origem a uma sensação cutânea. O exemplo mais comum é o do infarto do miocárdio, em que o nociceptor está no coração, mas a dor é localizada na parede torácica superior ou no braço esquerdo. Os mecanismos por meio dos quais o encefálico pode controlar a dor serão abordados no Capítulo 29.

**Termorreceptores:** sensações não dolorosas de calor ou frio. Estão acolados a fibras A gama ou C, fazem sinapse dentro da substância gelatinosa da coluna posterior e ascendem na medula por caminho semelhante à via da dor.

### 2.3.2 Receptores encapsulados

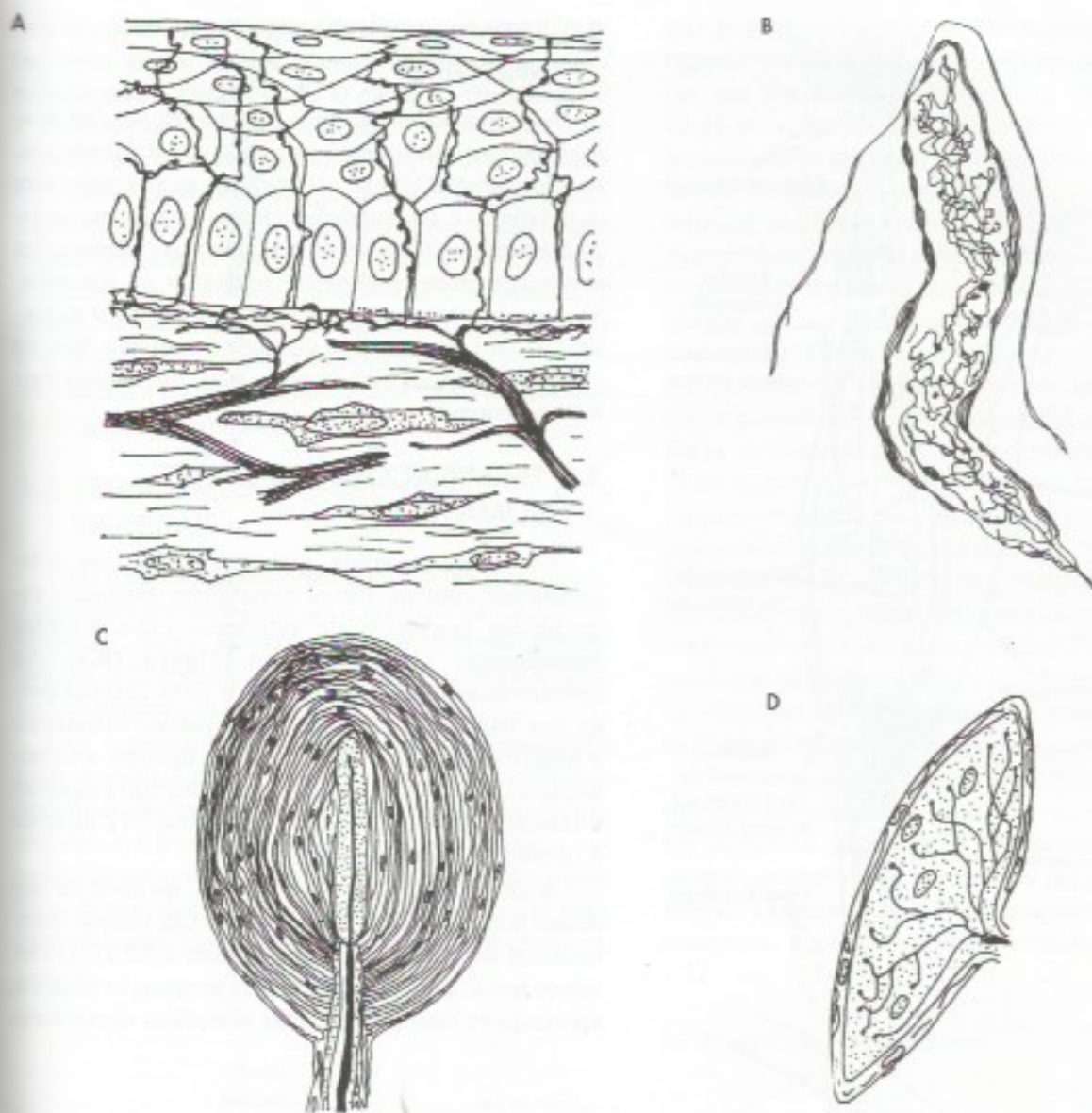
Estes receptores são em geral mais complexos que os livres e, na maioria deles, há intensa ramificação da extremidade do axônio no interior de uma cápsula conjuntiva. Estão compreendidos aqui os corpúsculos sensitivos da pele, descritos na histologia clássica, além dos fusos neuromusculares e neurotendíneos. Para descrição mais detalhada da morfologia dessas terminações, devem ser consultados os textos de histologia. A seguir faremos uma rápida caracterização das terminações nervosas encapsuladas mais importantes para a neuroanatomia funcional:

- a) *corpúsculos de Meissner (Figura 10.1 B)* – Ocorrem nas papilas dérmicas, sobretudo nas da pele espessa das mãos e dos pés. São receptores de tato, pressão e estímulos vibratórios mais lentos que os percebidos pelos corpúsculos de Paccini;
- b) *corpúsculos de Vater-Paccini (Figura 10.1 C)* – são os maiores receptores, têm distribuição muito ampla, ocorrendo sobretudo no tecido conjuntivo subcutâneo das mãos e dos pés ou mesmo em territórios mais profundos, como nos septos intermusculares e no periósteo. São responsáveis pela sensibilidade vibratória, ou seja, a capacidade de perceber estímulos mecânicos rápidos e repetitivos. Os corpúsculos de Paccini são mais sensíveis a vibrações em torno de 200 Hz ou 300 Hz, ao passo que os

de Meissner respondem melhor a 50 Hz. Ambos são importantes para a percepção de texturas;

- c) *corpúsculos de Ruffini (Figura 10.1 D)* – ocorrem nas papilas dérmicas, tanto da pele espessa das mãos e dos pés (pele glabra), como na pele pilosa do restante do corpo. São receptores de tato e pressão;
- d) *fusos neuromusculares (Figura 10.2)* – são pequenas estruturas em forma de fuso, situadas nos ventres dos músculos estriados esqueléticos, dispostas paralelamente com as fibras destes músculos (*fibras extrafusais*). Cada fuso é constituído de uma cápsula conjuntiva que envolve de duas a dez pequenas fibras estriadas denominadas *fibras intrafusais*. Cada uma dessas fibras possui uma *região equatorial*, não contrátil, e duas *regiões polares* dotadas de miofibrilas, portanto contráteis. O fuso neuromuscular recebe fibras nervosas sensitivas que se enrolam em torno da região equatorial das fibras intrafusais, constituindo as *terminações anuloespirais*. As fibras intrafusais estão ligadas à cápsula do fuso que, por sua vez, se liga direta ou indiretamente ao tendão do músculo. Isso significa que a tensão e o comprimento das fibras intrafusais aumentam quando o músculo é tracionado, por exemplo, por ação da gravidade, e diminuem quando o músculo se contrai. O estiramento e alongamento das fibras intrafusais causam deformações mecânicas das terminações anuloespirais que são ativadas. Originam-se, assim, impulsos nervosos que penetram na medula através de fibras aferentes e terminam fazendo sinapse diretamente com os grandes neurônios motores situados na coluna anterior da medula (*motoneurônios alfa*) (Figura 1.5). Os axônios desses neurônios trazem os impulsos nervosos de volta ao músculo, terminando em placas motoras situadas nas fibras extrafusais, que se contraem. Esse mecanismo constitui o *reflexo miotático*, ou de estiramento, muito importante para a manutenção reflexa do tônus muscular. Reflexos desse tipo ocorrem continuamente em todos os músculos, e são nitidos sobretudo nos extensores. O reflexo miotático pode ser desencadeado artificialmente, provocando-se o estiramento de um músculo esquelético por percussão de seu tendão. Isso ocorre, por exemplo, no reflexo patelar (Figura 1.5), descrito no Capítulo 1. Os fusos neuromusculares têm também uma inervação motora, representada pelas chamadas





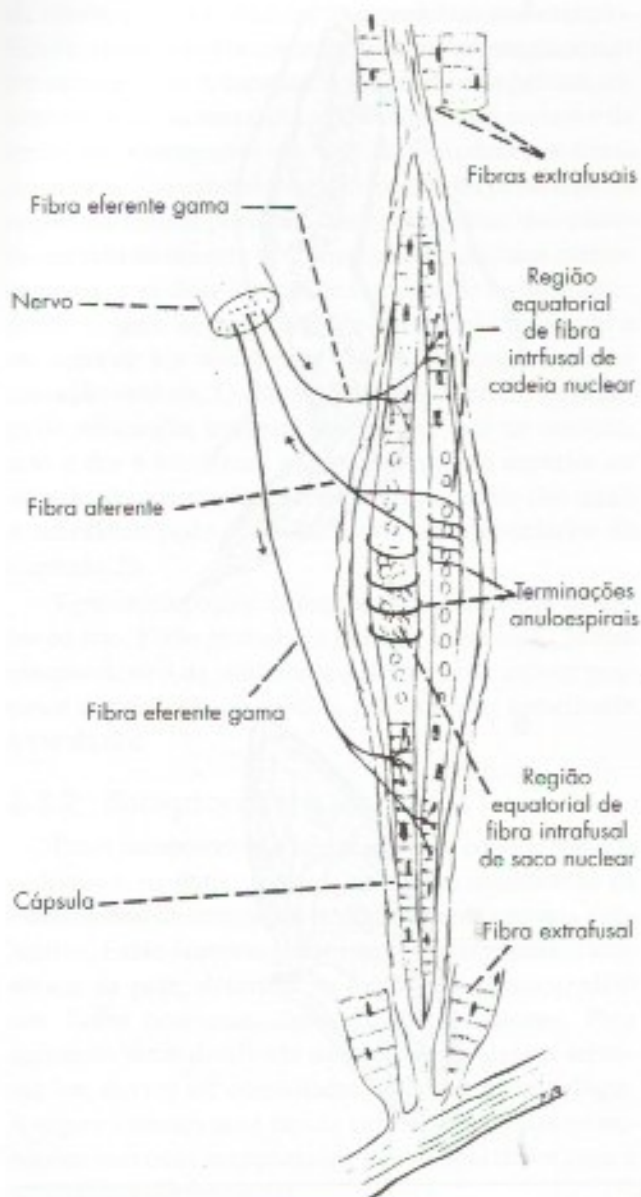
**FIGURA 10.1** Desenhos esquemáticos de alguns receptores livres e encapsulados. (A) terminações nervosas livres na pele; (B) corpúsculo de Meissner; (C) corpúsculo de Vater-Paccini; (D) corpúsculo de Ruffini.

*fibras eferentes gama*, que se originam em pequenos neurônios motores, situados na coluna anterior da medula (*motoneurônios gama*). As fibras gama inervam as duas regiões polares das fibras intrafusais e causam sua contração, o que aumenta a tensão da região equatorial, onde se enrolam as terminações anuloespirais. O fuso torna-se assim mais sensível ao estiramento causado pela contração do músculo. Por esse mecanismo, o sistema nervoso central pode regular a sensibilidade dos fusos neuromusculares, o que é importante para a regulação do tônus muscular. Por outro lado, se

não houvesse um mecanismo ativo de contração das fibras intrafusais, elas perderiam sua tensão e o fuso seria desativado logo no início da contração do músculo. Assim, a ativação dos motoneurônios gama permite que os fusos neuromusculares continuem a mandar informações ao sistema nervoso central durante todo o processo de contração do músculo;

- e) *órgãos neurotendinosos* – são receptores encontrados na junção dos músculos estriados com seu tendão. Consistem de fascículos tendinosos em torno dos quais se enrolam as fibras nervosas aferentes, sendo o conjunto envolvido





**FIGURA 10.2** Esquema de um fuso neuromuscular.

por uma cápsula conjuntiva. São ativados pelo estiramento do tendão, o que ocorre tanto quando há tração passiva do músculo, por exemplo, por ação da gravidade, como nos casos em que o músculo se contrai. Nisso eles diferem dos fusos neuromusculares, que tendem a ser desativados durante a contração muscular. Outra diferença é que os órgãos neurotendinosos são desprovidos de inervação gama. Os órgãos neurotendinosos informam o sistema nervoso central da tensão exercida pelos músculos em suas inserções tendinosas no osso, e permitem, assim, avaliação da força muscular que está sendo exercida.

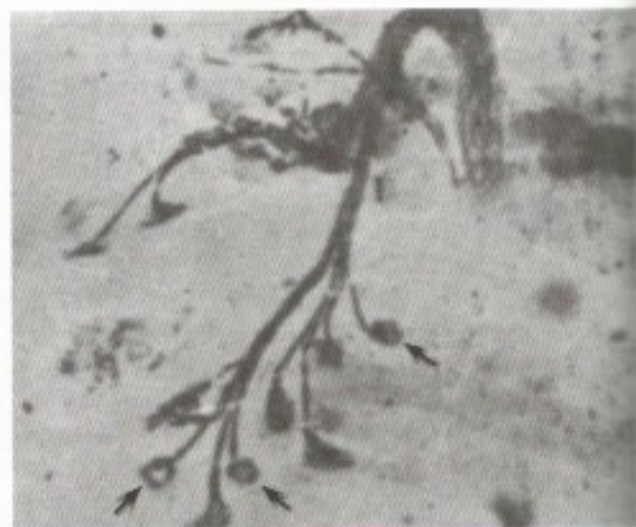### 3.0 TERMINAÇÕES NERVOSAS MOTORAS

As terminações nervosas motoras ou *junções neuroefetadoras* são menos variadas que as sensitivas. Funcionalmente elas se assemelham às sinapses entre os neurônios e, na realidade, o termo sinapse, no sentido mais amplo, também se lhes aplica. As terminações nervosas motoras podem ser *somáticas* ou *viscerais*. As primeiras terminam nos músculos estriados esqueléticos, as segundas nas glândulas, músculo liso ou músculo cardíaco, pertencendo, pois, ao sistema nervoso autônomo.

#### 3.1 TERMINAÇÕES EFERENTES SOMÁTICAS

As fibras nervosas eferentes somáticas relacionam-se com as fibras musculares estriadas esqueléticas por meio de estruturas especializadas denominadas *placas motoras* (Figura 10.3). Ao aproximar-se da fibra muscular, a fibra nervosa perde sua bainha de mielina, conservando, entretanto, o neurilema (Figura 3.1). Na placa motora, a terminação axônica emite finos ramos contendo pequenas dilatações, os *botões sinópticos* (Figura 3.1), de onde é liberado o neurotransmissor.

A ultraestrutura da placa motora, no nível de um desses botões, é bastante semelhante à da sinapse interneuronal descrita no Capítulo 3 (item 1.7.2.2). O elemento pré-sináptico, formado pela terminação axônica, apresenta-se rico em vesículas sinápticas agranulares



**FIGURA 10.3** Fotomicrografia de placas motoras (setas). Impregnação metálica pelo método de cloreto de ouro de Ranvier.



que se acumulam próximo a *barras densas*, constituindo zonas ativas, onde é liberado o neurotransmissor, a acetilcolina (**Figura 10.4**). O elemento pós-sináptico é constituído pelo sarcolema da fibra muscular, que mantém sua membrana basal e tem sua área consideravelmente aumentada pela presença de pregueamento característico (as *pregas funcionais*). As cristas dessas pregas apresentam *densidades pós-sinápticas*. O neurotransmissor acetilcolina, liberado na *fenda sináptica*, causa despolarização do sarcolema, o que desencadeia a contração da fibra muscular. O excesso de acetilcolina liberado é inativado pela acetilcolinesterase, presente em grande quantidade na placa.

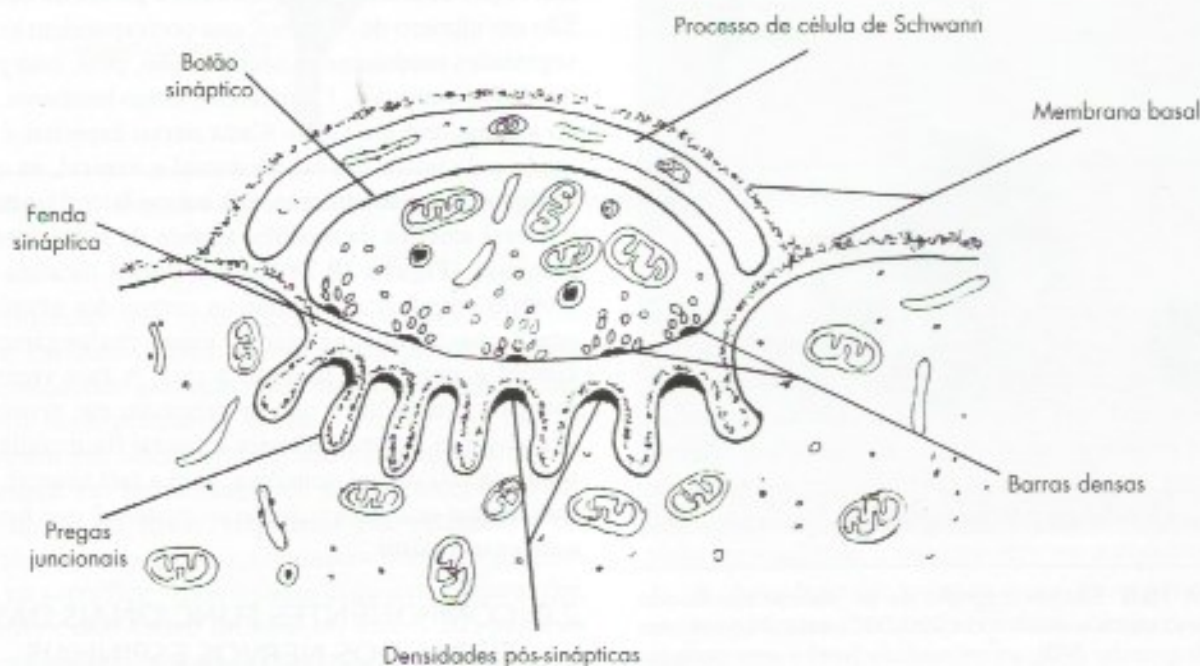
### 3.2 TERMINAÇÕES EFERENTES VISCERAIS

Nas terminações nervosas viscerais dos mamíferos, o mediador químico pode ser a acetilcolina ou a noradrenalina. Assim, as fibras nervosas eferentes somáticas são colinérgicas, ao passo que as viscerais podem ser colinérgicas ou *adrenérgicas*.

As terminações eferentes viscerais apresentam mais dificuldades para estudo e são menos conhecidas que as somáticas. Entretanto, pesquisas de microscopia eletrônica e histoquímica têm esclarecido muitos aspectos de sua estrutura e função. Especialmente valioso foi o desenvolvimento de técnicas histoquímicas para catecolaminas (noradrenalina, adrenalina, dopamina),

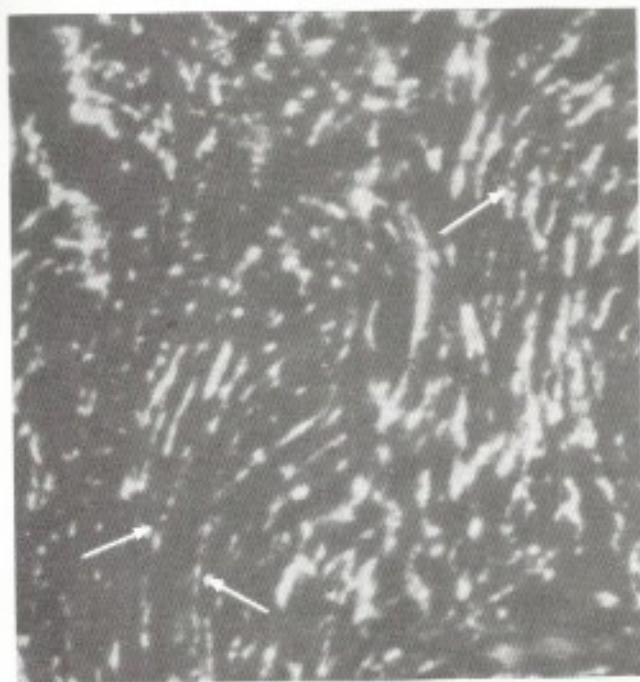
que permitem visualizar os terminais adrenérgicos ao microscópio de fluorescência (**Figura 10.5**). Verificou-se que nas terminações nervosas viscerais (Figura 23.4) não existem, como nas somáticas, formações elaboradas, como as placas motoras. Os neurotransmissores são liberados em um trecho bastante longo da parte terminal das fibras (Figura 3.8) e não apenas em sua extremidade, podendo a mesma fibra estabelecer contato com grande número de fibras musculares ou células glandulares. As fibras terminais apresentam-se cheias de pequenas dilatações ou *varicosidades* (**Figuras 10.5 e 3.8**), ricas em vesículas contendo neurotransmissores, e constituem as áreas funcionalmente ativas das fibras. A distância entre a varicosidade e o efetuidor (fibra muscular ou célula glandular), ou seja, a distância percorrida pelo neurotransmissor para que ele possa agir sobre o efetuidor, varia de 20 nm (musculatura do canal deferente) a 3.000 nm (musculatura intestinal). Em alguns casos, a fibra nervosa relaciona-se muito intimamente com o efetuidor (Figura 23.4) e, de modo geral, não há modificações na membrana ou citoplasma do efetuidor próximo à zona de contato, como ocorre na placa motora ou nas sinapses interneuronais.

Nas terminações nervosas eferentes viscerais, o microscópio eletrônico revelou dois tipos de vesículas sinápticas: granulares e agranulares. As *vesículas sinápticas granulares* apresentam um grânulo em seu interior (**Figuras 3.8 e 10.6**), enquanto as *vesículas sinápticas agranulares* têm conteúdo claro (Figura

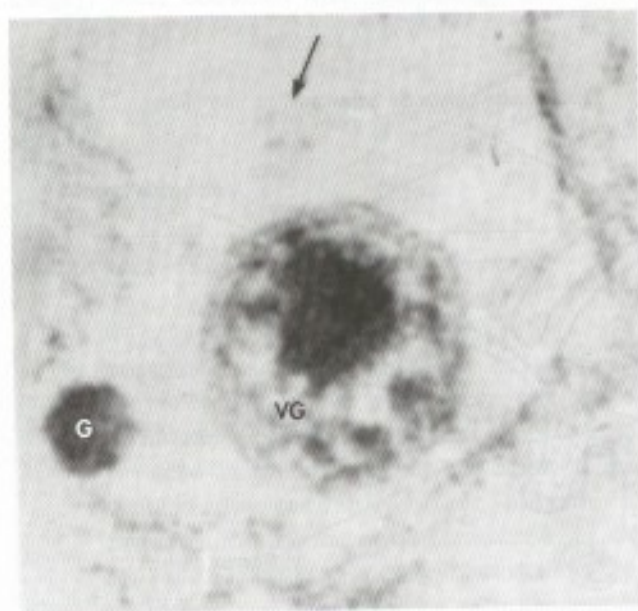


**FIGURA 10.4** Desenho esquemático de uma seção de placa motora passando por um botão sináptico.





**FIGURA 10.5** Fotomicrografia de fibras nervosas adrenérgicas do canal deferente, tornadas fluorescentes, em virtude de seu conteúdo em noradrenalina. O espaço escuro entre as fibras é ocupado por fibras musculares lisas. As setas indicam terminações adrenérgicas com varicosidades. (Método de Falck para histoquímica de monoaminas.)



**FIGURA 10.6** Eletromicrografia de um axônio seccionado transversalmente e aumentado 320.000 vezes. Nota-se uma vesícula granular (VG), um microtúbulo (seta) e uma partícula de glicogênio (G). A vesícula é envolvida por uma membrana unitária e contém um grânulo denso. (Reproduzido de Machado, 1967 - Stain Technology, 42:293-3000.)

12.3). Essas vesículas têm sido objeto de grande número de pesquisas com técnicas morfológicas, bioquímicas e farmacológicas. Verificou-se que as vesículas agranulares das terminações colinérgicas armazenam acetilcolina e se assemelham às vesículas sinápticas das terminações somáticas. Já as vesículas granulares podem ser grandes e pequenas, tendo em vista que estas últimas ocorrem apenas nas fibras adrenérgicas (Figuras 3.8 e 12.3). Seu grânulo contém noradrenalina e desaparece após tratamento com reserpina, droga que causa liberação da noradrenalina do tecido nervoso. Em condições fisiológicas, o impulso nervoso dos terminais adrenérgicos causa liberação de noradrenalina, que vai agir sobre o efetador. O excesso de noradrenalina liberado é captado novamente pela fibra nervosa e armazenado nas vesículas granulares. Isso explica o fato de que, quando se destrói a inervação adrenérgica de um órgão (como nas simpatectomias), ele se torna muito mais sensível à ação da noradrenalina injetada. Nesse caso, como foi destruído o mecanismo de captação e inativação dessa amina, ela permanece muito tempo em contato com os efetadores.

## C - NERVOS ESPINHAIS

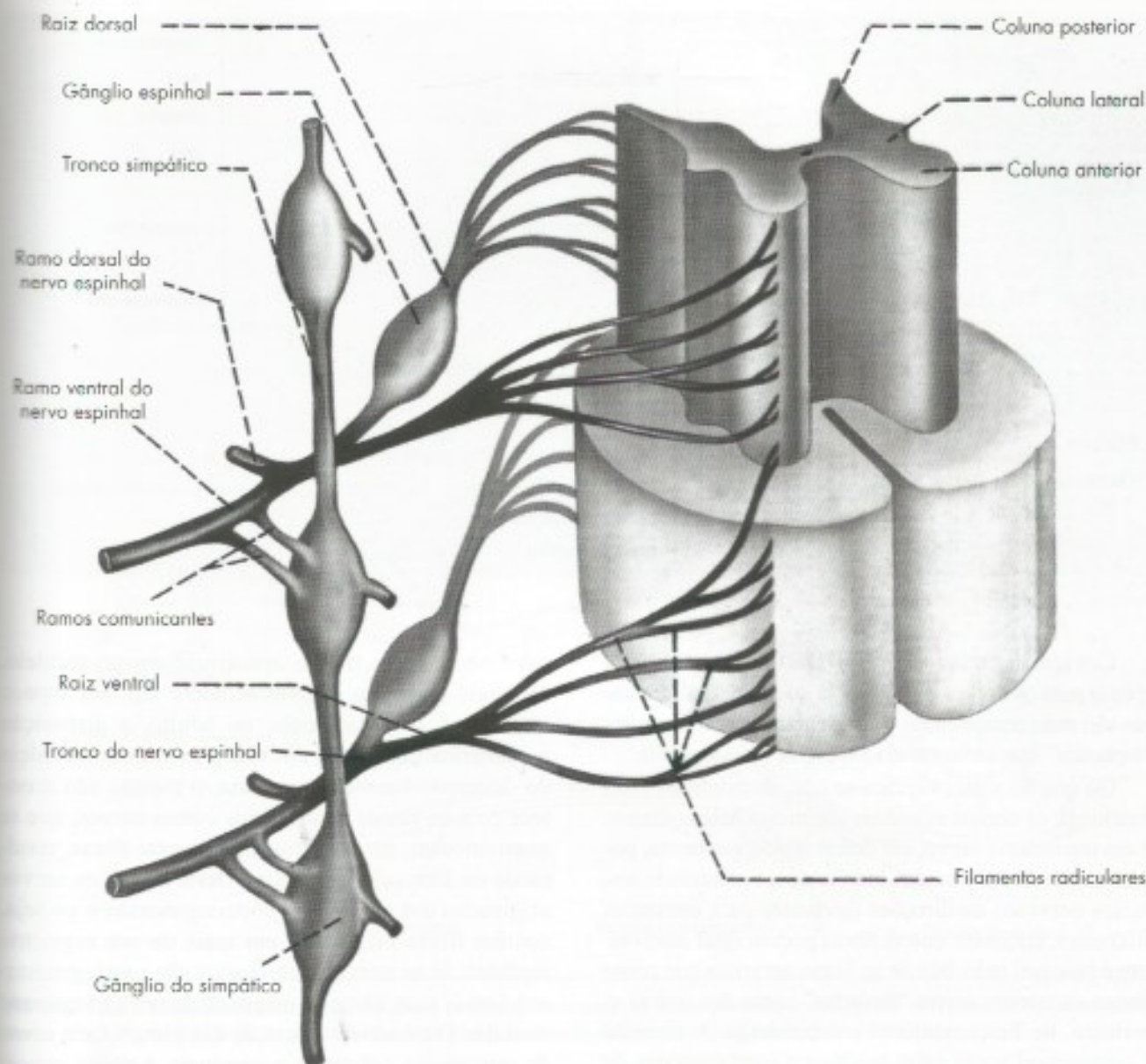
### 1.0 GENERALIDADES

Nervos espinhais são aqueles que fazem conexão com a medula espinhal e são responsáveis pela inervação do tronco, dos membros e partes da cabeça. São em número de 31 pares, que correspondem aos 31 segmentos medulares existentes. São, pois, oito pares de nervos cervicais, 12 torácicos, cinco lombares, cinco sacrais, um coccígeo. Cada nervo espinhal é formado pela união das raízes dorsal e ventral, as quais se ligam, respectivamente, aos sulcos lateral posterior e lateral anterior da medula, através de filamentos radiculares (**Figura 10.7**). Na raiz dorsal localiza-se o *gânglio espinhal*, onde estão os corpos dos neurônios sensitivos pseudounipolares, cujos prolongamentos central e periférico formam a raiz. A raiz ventral é formada por axônios que se originam em neurônios situados nas colunas anterior e lateral da medula. Da união da raiz dorsal, sensitiva, com a raiz ventral, motora, forma-se o *tronco do nervo espinhal*, que funcionalmente é misto.

### 2.0 COMPONENTES FUNCIONAIS DAS FIBRAS DOS NERVOS ESPINHAIS

A classificação funcional das fibras que constituem os nervos está intimamente relacionada à





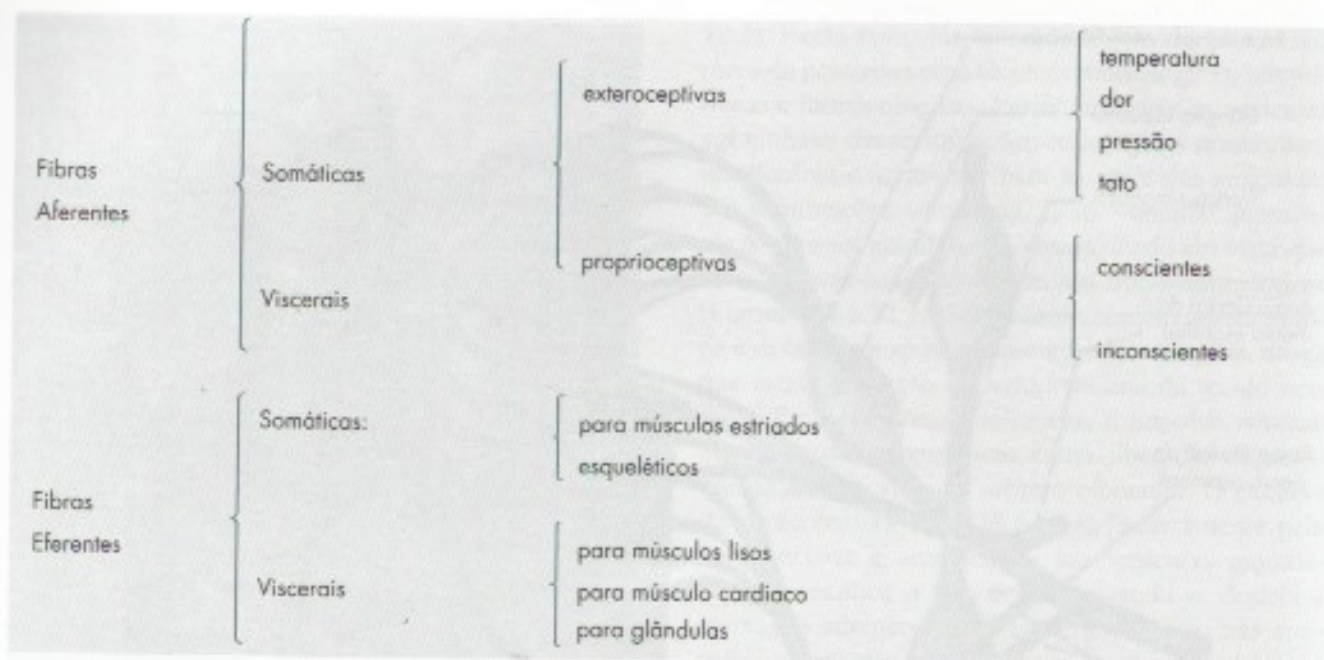
**FIGURA 10.7** Esquema da formação dos nervos espinhais mostrando também o tronco simpático.

classificação das terminações nervosas, estudadas neste capítulo. Fibras que se ligam periféricamente a terminações nervosas aferentes conduzem os impulsos centripetamente e são *aferentes*. As que se originam em interoceptores são viscerais, as que se originam em proprioceptores ou exteroceptores são somáticas. As fibras originadas em exteroceptores, ou *fibras exteroceptivas*, conduzem impulsos originados na superfície, relacionados com temperatura, dor, pressão e tato. Como foi visto no item B 2.2, as *fibras proprioceptivas* podem ser *conscientes* ou *inconscien-*

*tes*. Fibras que se ligam periféricamente a terminações nervosas eferentes conduzem os impulsos nervosos centrifugamente e são, por conseguinte, *eferentes*, podendo ser somáticas ou viscerais. As fibras eferentes somáticas dos nervos espinhais terminam em músculos estriados esqueléticos; as viscerais, em músculos lisos, cardíaco ou glândula, integrando, como será visto mais adiante, o sistema nervoso autônomo.

A chave seguinte sintetiza o que foi exposto sobre os componentes funcionais das fibras dos nervos espinhais:





Convém acentuar que esta classificação é válida apenas para os nervos espinhais, já que os nervos cranianos são mais complicados e apresentam os componentes “especiais” que serão estudados no capítulo seguinte.

Do que foi visto, verifica-se que, do ponto de vista funcional, os nervos espinhais são muito heterogêneos. E em um mesmo nervo, em determinado momento, podem existir fibras situadas lado a lado, conduzindo impulsos nervosos de direções diferentes para estruturas diferentes, enquanto outras fibras podem estar inativas. Isto é possível pelo fato de as fibras nervosas que constituem os nervos serem “isoladas” umas das outras e, portanto, de funcionamento independente. A situação é comparável a um cabo telefônico com centenas de fios independentes, cada um ligando um telefone a uma parte específica do centro.

### 3.0 TRAJETO DOS NERVOS ESPINHAIS

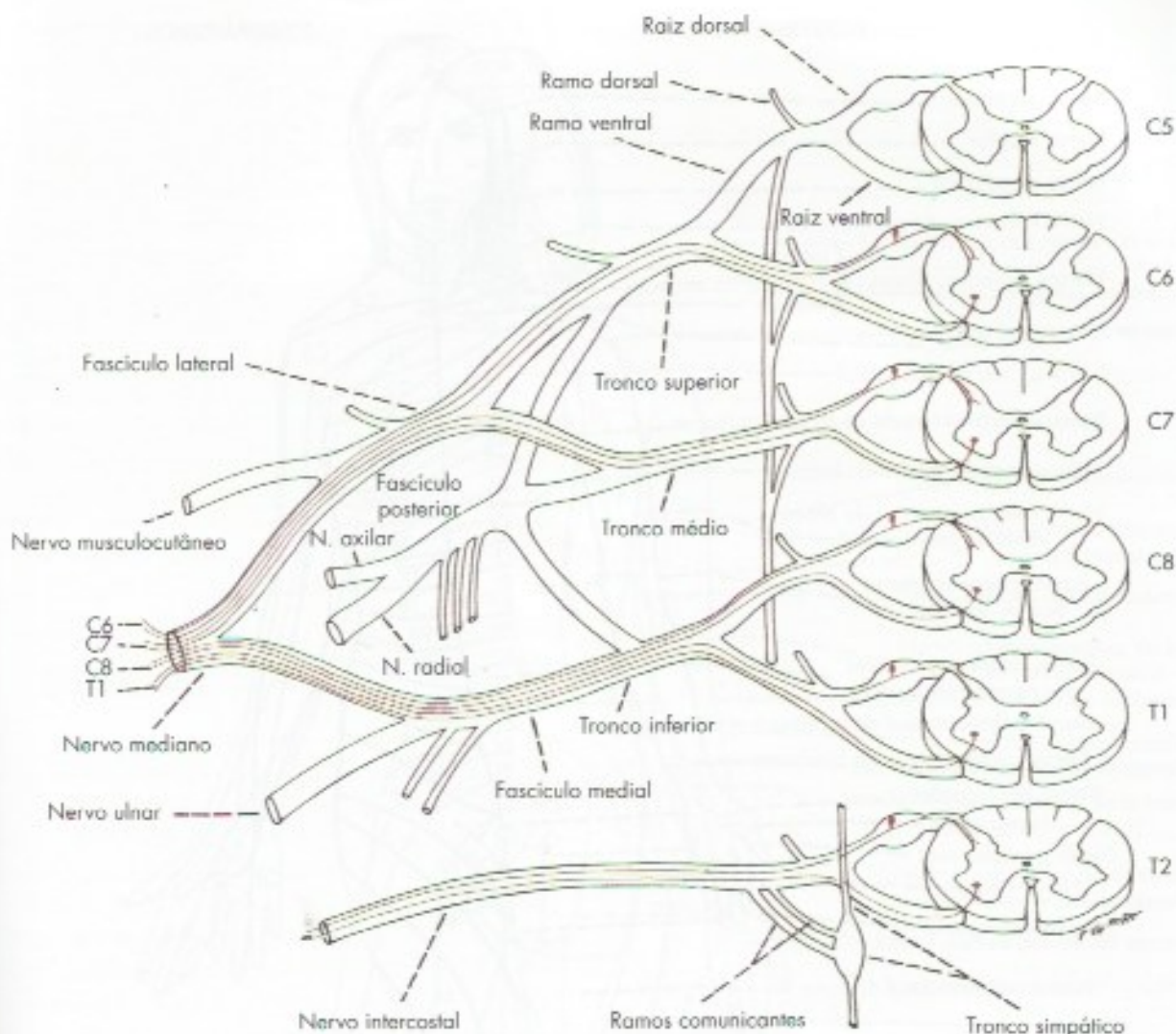
O tronco do nervo espinal sai do canal vertebral pelo forame intervertebral e logo se divide em um *ramo dorsal* e um *ramo ventral* (Figura 10.7), ambos mistos. Com exceção dos três primeiros nervos cervicais, os ramos dorsais dos nervos espinhais são menores que os ventrais correspondentes. Eles se distribuem aos músculos e à pele da região dorsal do tronco, da nuca e da região occipital. Os ramos ventrais representam, praticamente, a continuação do tronco do nervo espinal. Eles se distribuem pela musculatura, pele, ossos e vasos dos membros, bem como pela região anterolateral do pescoço e do tronco. Os ramos ventrais dos nervos espinhais torácicos (*nervos*

*intercostais*) têm trajeto aproximadamente paralelo, seguindo cada um individualmente em seu espaço intercostal. Guardam pois, no adulto, a disposição metamérica observada em todos os nervos no início do desenvolvimento. Entretanto, o mesmo não acontece com os ramos ventrais dos outros nervos, que se anastomosam, se entrecruzam e trocam fibras, resultando na formação de plexos. Deste modo, os nervos originados dos plexos são *plurissegmentares*, ou seja, contêm fibras originadas em mais de um segmento medular. Já os nervos intercostais são *unisegmentares*, isto é, suas fibras se originam de um só segmento medular. O estudo da formação dos plexos, bem como de seus ramos colaterais e terminais, é muito importante na prática médica e deverá ser feito no estudo da anatomia geral. Como exemplo, apresentamos um esquema do plexo braquial (Figura 10.8), no qual se representou a composição radicular do nervo mediano, visando objetivar o conceito de nervo plurisegmentar, em contraste com o de nervo unisegmentar, representado na figura pelo segundo nervo intercostal.

De modo geral, os nervos alcançam seu destino pelo caminho mais curto. Entretanto, há exceções explicadas por fatores embriológicos. Uma delas é o nervo laringeo recorrente, que contorna a artéria subclávia, à direita, ou o arco aórtico, à esquerda, antes de atingir seu destino nos músculos da laringe.

O trajeto de um nervo pode ser superficial ou profundo. Os primeiros são predominantemente sensitivos e, os segundos, predominantemente motores. Entretanto, mesmo quando penetra em um músculo,





**FIGURA 10.8** Esquema da formação do plexo braquial, indicando-se a composição radicular do nervo mediano (exemplo de nervo plurissegmentar) e do segundo nervo intercostal (exemplo de nervo unissegmentar).

o nervo não é puramente motor, uma vez que apresenta sempre fibras aferentes que veiculam impulsos proprioceptivos originados nos fusos neuromusculares. Do mesmo modo, os nervos cutâneos não são puramente sensitivos, pois apresentam fibras eferentes viscerais (do sistema autônomo) para as glândulas sudoríparas, músculos eretores dos pelos e vasos superficiais.

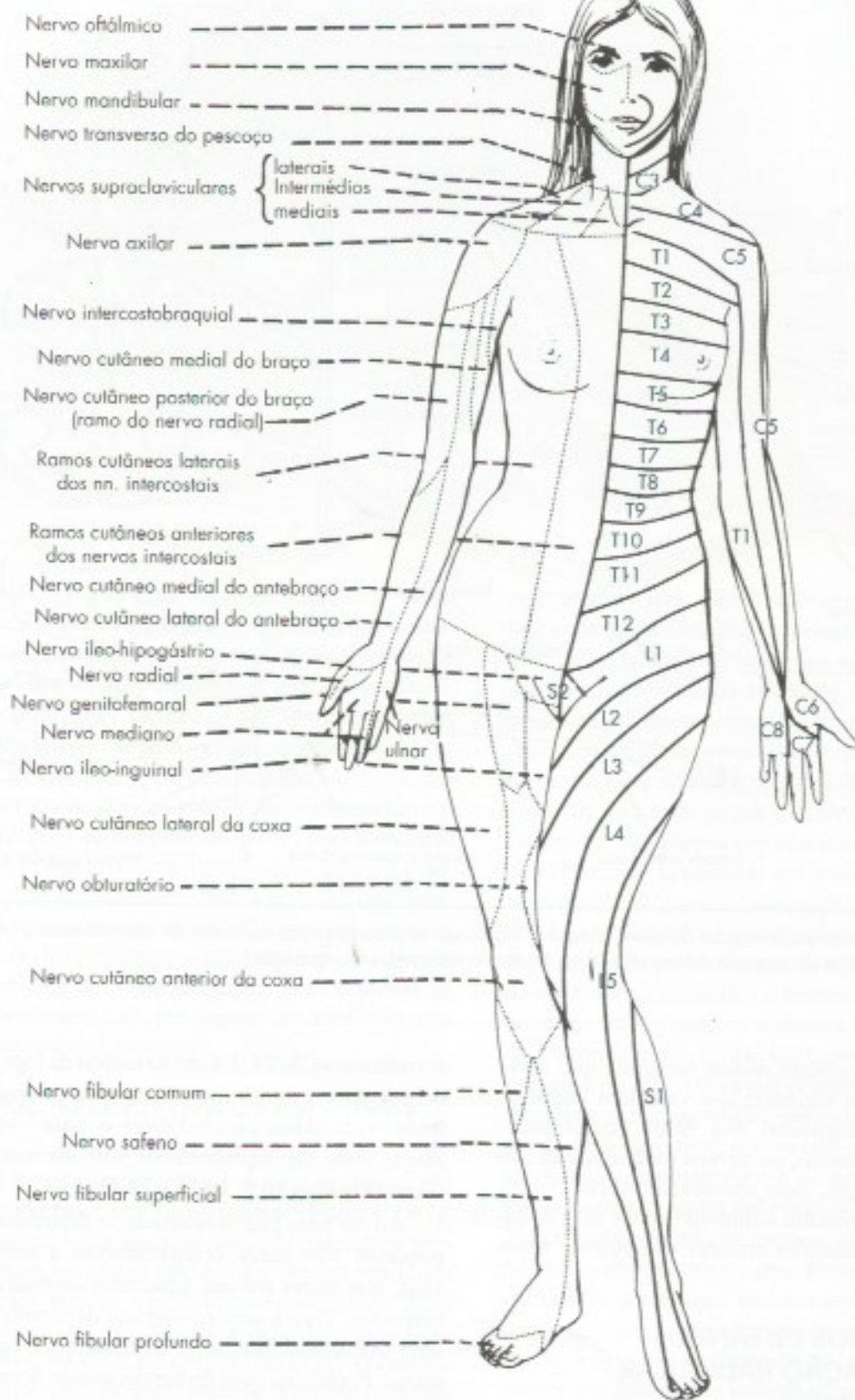
#### 4.0 TERRITÓRIOS CUTÂNEOS DE INERVAÇÃO RADICULAR. DERMÁTOMO

Denomina-se dermatomo o território cutâneo inervado por fibras de uma única raiz dorsal. O dermatomo recebe o nome da raiz que o inerva. Assim, temos os

dermatomos C3, T5, L4 etc. O estudo da topografia dos dermatomos é muito importante para a localização de lesões radiculares ou medulares e, para isso, existem mapas onde são representados nas diversas partes do corpo (**Figuras 10.9, 10.10 e 10.11**).

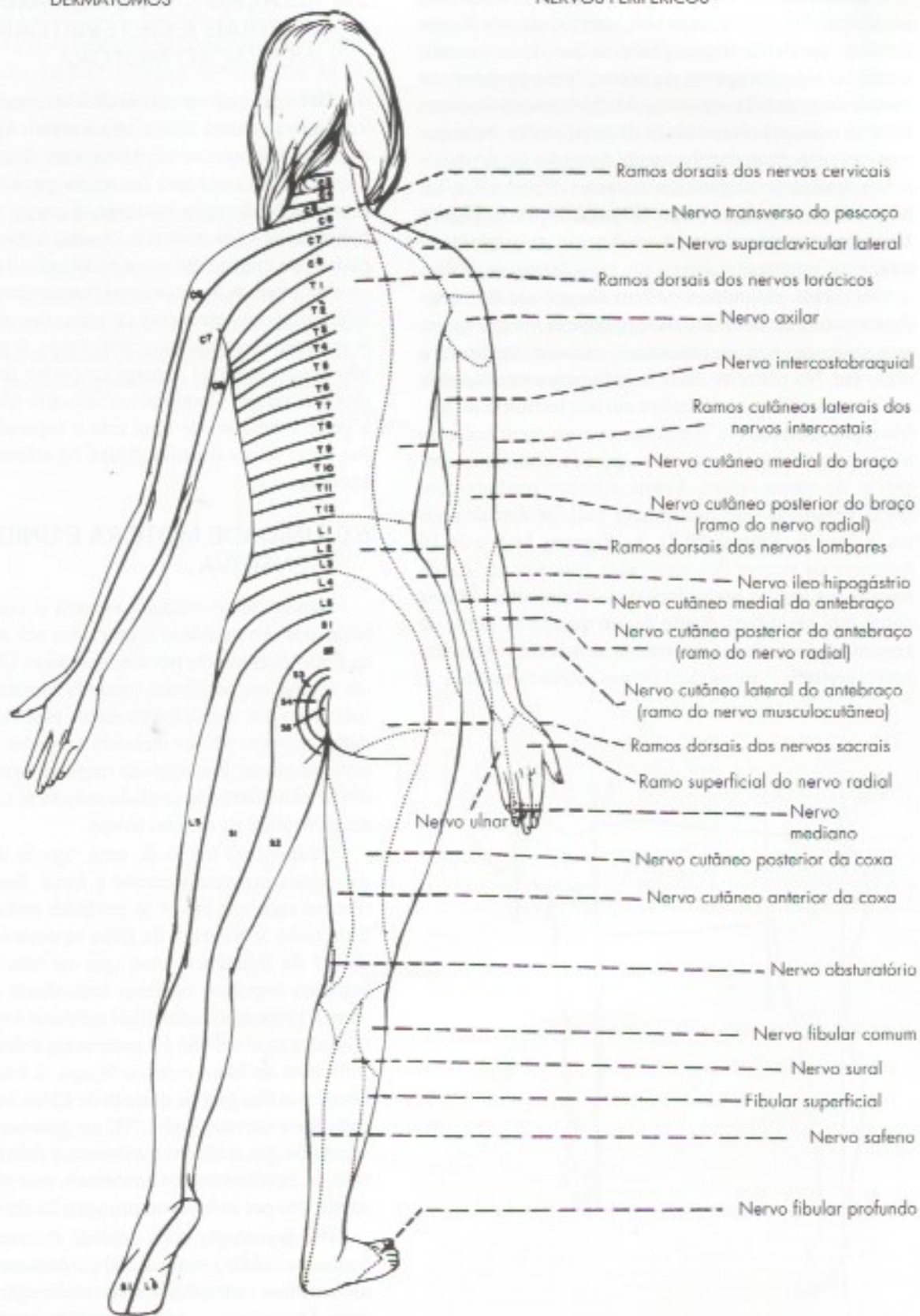
Ao ter uma raiz seccionada, o dermatomo correspondente não perde completamente a sensibilidade, visto que raízes dorsais adjacentes inervam áreas sobrepostas. Para a perda completa da sensibilidade em todo um dermatomo, seria necessária a secção de três raízes. Porém, no caso do herpes zoster, doença conhecida vulgarmente como cobreiro, o vírus acomete especificamente as raízes dorsais, causando o aparecimento de dores e pequenas vesículas em uma área cutânea que corresponde a todo o dermatomo da raiz envolvida.





**FIGURA 10.9** Comparação entre os dermatômos e os territórios de inervação dos nervos cutâneos na superfície ventral. (Reproduzido, com permissão, de Curtis, Jacobson and Marcus – 1972 – An introduction to Neurosciences, W. B. Saunders Co., Philadelphia.)



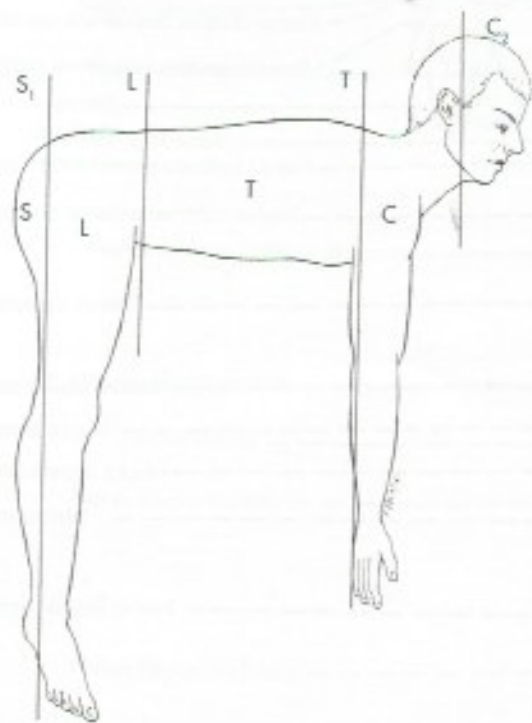


**FIGURA 10.10** Comparação entre os dermatômos e os territórios de inervação dos nervos cutâneos na superfície dorsal. Reproduzido, com permissão, de Curtis, Jacobson and Marcus - 1972 - An introduction to Neurosciences, W. B. Saunders Co., Philadelphia.)



No embrião, os dermatômos se sucedem na mesma sequência das raízes espinhais, em faixas aproximadamente paralelas, disposição essa que, após o nascimento, se mantém apenas no tronco. Nos membros, em virtude do grande crescimento dos brotos apendiculares durante o desenvolvimento, a disposição dos dermatômos se torna irregular, havendo aposição de dermatômos situados em segmentos distantes, como C5 e T1, na parte proximal do braço (Figura 10.8). A Figura 10.11 mostra o limite entre os dermatômos cervicais, torácicos, lombares e sacrais em posição quadrúpede.

As fibras radiculares podem chegar aos dermatômos através de nervos unissegmentares, como os intercostais, ou plurissegmentares, como o mediano, o ulnar etc. No primeiro caso, a cada nervo corresponde um dermatômo que se localiza em seu território de distribuição cutânea. No segundo, o nervo contribui com fibras para vários dermatômos, pois recebe fibras sensitivas de várias raízes. Assim, o nervo mediano tem fibras sensitivas que contribuem para os dermatômos C6, C7 e C8 (Figura 10.8). As Figuras 10.9 e 10.10 mostram os mapas dos territórios cutâneos de distribuição dos nervos periféricos dos dermatômos. Mapas como este permitem, diante de um quadro de perda de sensibilidade cutânea, determinar se a lesão foi em um nervo periférico, na medula ou nas raízes espinhais.



**FIGURA 10.11** Esquema mostrando os limites dos dermatômos cervicais (C), torácicos (T), lombares (L) e sacrais (S) em um indivíduo em posição quadrúpede.

## 5.0 RELAÇÃO ENTRE AS RAÍZES VENTRAIS E OS TERRITÓRIOS DE INERVAÇÃO MOTORA

Denomina-se *campo radicular motor* o território inervado por uma única raiz ventral. Há quadros sinópticos indicando o território, vale dizer, os músculos inervados por cada uma das raízes que contribuem para a inervação de cada músculo, ou seja, a composição radicular de cada músculo. Quanto a isso, os músculos podem ser unirradiculares e plurirradiculares, conforme recebam inervação de uma ou mais raízes. Os músculos intercostais são exemplos de músculos unirradiculares. A maioria dos músculos, entretanto, é plurirradicular, não sendo possível separar as partes inervadas pelas diversas raízes. Contudo, no músculo reto do abdome, a parte inervada por uma raiz é separada das inervadas pelas raízes situadas abaixo ou acima por pequenas aponeuroses.

## 6.0 UNIDADE MOTORA E UNIDADE SENSITIVA

Denomina-se *unidade motora* o conjunto constituído por um neurônio motor com seu axônio e todas as fibras musculares por ele inervadas. O termo aplica-se apenas aos neurônios motores somáticos, ou seja, à inervação dos músculos estriados esqueléticos. As unidades motoras são as menores unidades funcionais do sistema motor. Por ação do impulso nervoso, todas as fibras musculares da unidade motora se contraem aproximadamente ao mesmo tempo.

Quando, no início de uma “queda de braço”, aumentamos progressivamente a força, fazemos agir um número cada vez maior de unidades motoras do bíceps. Entretanto, o aumento da força se deve também ao aumento da frequência com que os neurônios motores mandam impulsos às fibras musculares que eles inervam. A proporção entre fibras nervosas e musculares nas unidades motoras não é a mesma em todos os músculos. Músculos de força como o bíceps, o tríceps ou o gastrocnêmio têm grande número de fibras musculares para cada fibra nervosa (até 1.700 no gastrocnêmio). Já nos músculos que realizam movimentos delicados, como na mão, os interósseos e os lumbricais, esse número é muito menor (96 por axônio, no primeiro lumbrical da mão).

Por homologia com unidade motora, conceitua-se também *unidade sensitiva*, que é o conjunto de um neurônio sensitivo com todas as suas ramificações e seus receptores. Os receptores de uma unidade sensitiva são todos de um só tipo mas, como há grande superposição de unidades sensitivas na pele, diversas formas de sensibilidade podem ser percebidas em uma mesma área cutânea.



## 7.0 ELETROMIOGRAFIA

O estudo da atividade elétrica dos músculos estriados esqueléticos durante a contração muscular se faz pela *eletromiografia*. Para isso, colocam-se eletrodos sobre a pele (no caso de músculos superficiais) ou, o que é mais usual, inserem-se eletrodos sob a forma de agulhas nos músculos a serem estudados. Desse modo, pode-se registrar, em diversas situações fisiológicas, as características dos potenciais elétricos que resultam da atividade das unidades motoras do músculo em estudo. O método permite avaliar o número de unidades motoras sob controle voluntário existentes no músculo, bem como o tamanho dessas unidades, visto que a amplitude do potencial gerado em cada unidade é pro-

porcional ao número de fibras musculares que ela contém. A eletromiografia é de grande valor no diagnóstico diferencial das afecções que acometem as unidades motoras, permitindo distinguir aquelas que afetam o músculo (miopatias) daquelas que afetam nervos (neuropatias), raízes ou o neurônio motor. Em caso de lesão de um nervo seguida de neurorrafia pode-se, por meio de sucessivos exames eletromiográficos, acompanhar a evolução do processo de reinervação de um músculo, verificando-se o aumento do número de unidades motoras que reaparecem. Os anatomistas mais orientados para estudos funcionais frequentemente usam a eletromiografia em pesquisas, visando esclarecer o modo de participação de músculos ou grupos musculares na execução de movimentos.



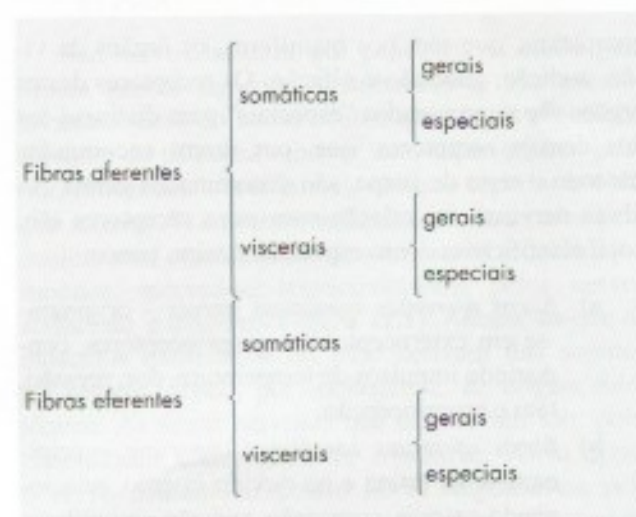
# Nervos Cranianos

## 1.0 GENERALIDADES

Nervos cranianos são os que fazem conexão com o encéfalo. A maioria deles liga-se ao tronco encefálico, excetuando-se apenas os nervos olfatório e óptico, que se ligam, respectivamente, ao telencéfalo e ao diencefalo. Os nomes dos nervos cranianos, numerados em sequência craniocaudal, aparecem na Tabela 11.1, que contém também as origens aparentes, no encéfalo e no crânio, dos 12 pares cranianos. Os nervos III, IV e VI inervam os músculos do olho. O V par, nervo trigêmeo, é assim denominado em virtude de seus três ramos: nervos *oftálmico*, *maxilar* e *mandibular*. O VII, nervo facial, compreende o nervo facial propriamente dito e o *nervo intermédio*, considerado por alguns como a raiz sensitiva e visceral do nervo facial. O VIII par, nervo vestibulococlear, apresenta dois componentes distintos, que são por alguns considerados como nervos separados. São eles as partes vestibular e coclear, relacionados, respectivamente, com o equilíbrio e a audição. O nervo vago é também chamado *pneumogástrico*. O nervo acessório difere dos demais pares cranianos por ser formado por uma raiz craniana (ou bulbar) e outra espinhal. A Tabela 11.1 mostra, também, que os nervos cranianos são muito mais complicados do que os espinhais no que se refere às origens aparentes. Enquanto nos nervos espinhais as origens são sempre as mesmas, variando apenas o nível em que a conexão é feita com a medula ou com o esqueleto, nos nervos cranianos as origens aparentes são diferentes para cada nervo (Figura 7.8). As origens reais são ainda mais complicadas e serão estudadas a propósito da estrutura do sistema nervoso central.

## 2.0 COMPONENTES FUNCIONAIS DOS NERVOS CRANIANOS

A chave seguinte mostra a classificação funcional das fibras dos nervos cranianos:



Quando se compara esta chave com a que foi vista a propósito dos nervos espinhais, chama atenção a maior complexidade funcional dos nervos cranianos, determinada principalmente pelo aparecimento dos *componentes especiais*. A seguir, serão estudados os componentes funcionais aferentes e eferentes.

## 2.1 COMPONENTES AFERENTES

Na extremidade cefálica dos animais, desenvolveram-se, durante a evolução, órgãos de sentido mais



**TABELA 11.1** Origem aparente dos nervos cranianos.

Par craniano	Origem aparente no encéfalo	Origem aparente no crânio
I	bulbo olfatório	lâmina crivosa do osso etmoide
II	quiasma óptico	canal óptico
III	sulco medial do pedúnculo cerebral <i>mesencefalo</i>	fissura orbital superior
IV	véu medular superior <i>mesencefalo</i>	fissura orbital superior
V	entre a ponte e o pedúnculo cerebelar médio <i>ponte</i>	fissura orbital superior (oftálmica); forame redondo (maxilar) e forame oval (mandibular)
VI	sulco bulbo-pontino <i>ponte</i>	fissura orbital superior
VII	sulco bulbo-pontino (lateralmente ao VI) <i>ponte</i>	forame estilomastoideo
VIII	sulco bulbo-pontino (lateralmente ao VII) <i>metacéfalo</i>	penetra no osso temporal pelo meato acústico interno, mas não sai do crânio
IX	sulco lateral posterior do bulbo	forame jugular
X	sulco lateral posterior caudalmente ao IX <i>bulbo</i>	forame jugular
XI	sulco lateral posterior do bulbo (raiz craniana) e medula (raiz espinhal)	forame jugular
XII	sulco lateral anterior do bulbo, adiante da oliva <i>bulbo</i>	canal do hipoglosso

complexos, que são, nos mamíferos, os órgãos da visão, audição, gustação e olfação. Os receptores destes órgãos são denominados “especiais” para distingui-los dos demais receptores, que, por serem encontrados em todo o resto do corpo, são denominados gerais. As fibras nervosas em relação com estes receptores são, pois, classificadas como especiais. Assim, temos:

- fibras aferentes somáticas gerais* – originam-se em exteroceptores e proprioceptores, conduzindo impulsos de temperatura, dor, pressão, tato e propriocepção;
- fibras aferentes somáticas especiais* – originam-se na retina e no ouvido interno, relacionando-se, pois, com visão, audição e equilíbrio;
- fibras aferentes viscerais gerais* – originam-se em viscerosceptores e conduzem, por exemplo, impulsos relacionados com a dor visceral;
- fibras aferentes viscerais especiais* – originam-se em receptores gustativos e olfatórios, considerados viscerais por estarem localizados em sistemas viscerais, como os sistemas digestivo e respiratório.

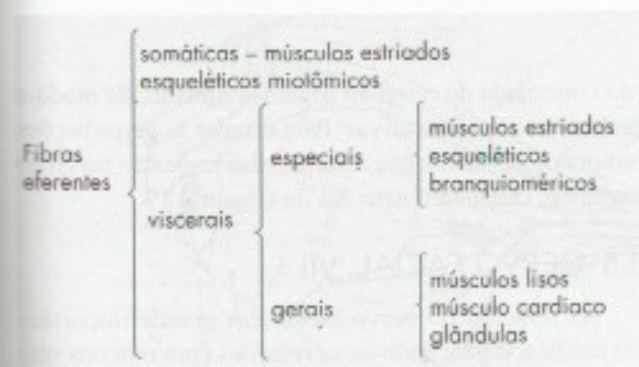
## 2.2 COMPONENTES EFERENTES

Para que possamos entender a classificação funcional das fibras eferentes dos nervos cranianos, cumpre

uma rápida recapitulação da origem embriológica dos músculos estriados esqueléticos. A maioria destes músculos deriva dos miótomos dos somitos e são, por esse motivo, chamados *músculos estriados miotômicos*. Com exceção de pequenos somitos existentes adiante dos olhos (somitos pré-ópticos), não se formam somitos na extremidade cefálica dos embriões. Nesta região, entretanto, o mesoderma é fragmentado pelas fendas branquiais, que delimitam os arcos branquiais. Os músculos estriados derivados destes arcos branquiais são chamados *músculos estriados branquioméricos*. Músculos miotômicos e branquioméricos, embora originados de modo diferente, são estruturalmente semelhantes. Entretanto, os arcos branquiais são considerados formações viscerais, e as fibras que inervam os músculos neles originados são consideradas *fibras eferentes viscerais especiais*, para distingui-las das *eferentes viscerais gerais*, relacionadas com a inervação dos músculos lisos, cardíaco e das glândulas. Como será visto no capítulo seguinte, as fibras eferentes viscerais gerais pertencem à divisão parassimpática do sistema nervoso autônomo e terminam em gânglios viscerais, de onde os impulsos são levados às diversas estruturas viscerais. Elas são, pois, fibras pré-ganglionares e promovem a inervação pré-ganglionar destas estruturas. As fibras que inervam músculos estriados miotômicos são denominadas *fibras eferentes somáticas*. Esta clas-



sificação encontra apoio na localização dos núcleos dos nervos cranianos motores, situados no tronco encefálico. Como veremos no Capítulo 18, os núcleos que originam as fibras eferentes viscerais especiais têm posição muito diferente daqueles que originam as fibras eferentes somáticas ou viscerais gerais. A chave abaixo resume o que foi exposto sobre as fibras eferentes dos nervos cranianos.



A propósito da inervação da musculatura branquiomérica, é interessante lembrar que, muito cedo no desenvolvimento, cada arco branquial recebe um nervo craniano que inerva a musculatura que aí se forma, como está indicado na Tabela 11.2.

Muito interessante é a inervação do músculo digástrico, cujo ventre anterior, derivado do primeiro arco, é innervado pelo trigêmeo, enquanto o ventre posterior, derivado do segundo arco, é innervado pelo facial.

Os músculos esternocleidomastoideo e trapézio são, ao menos em parte, de origem branquiomérica, sendo innervados pela raiz espinal do nervo acessório.

### 3.0 ESTUDO SUMÁRIO DOS NERVOS CRANIANOS

O estudo minucioso das ramificações e da distribuição de cada nervo craniano deve ser feito na anatomia geral através de dissecações. Vamos nos limitar agora a algumas considerações sumárias sobre os nervos cranianos, com ênfase nos componentes funcionais.<sup>1</sup>

<sup>1</sup> Para facilitar a memorização dos nervos cranianos, os autores recomendam o jogo de porrinha, no qual os números são substituídos pelos nervos cranianos. Assim, por exemplo, óptico + trigêmeo = facial. Para lona existe o nervo terminal, situado próximo ao olfatório, presente em muitos vertebrados, mas vestigial no homem. Pode ser considerado o par zero e serve apenas para jogar porrinha... É óbvio que, na porrinha de nervos cranianos, quem errar o nervo e for denunciado perde o jogo.

### 3.1 NERVO OLFATÓRIO, I PAR

É representado por numerosos pequenos feixes nervosos que, originando-se na região olfatória de cada fossa nasal, atravessam a lâmina crivosa do osso etmoide e terminam no bulbo olfatório (Figura 29.6). É um nervo exclusivamente sensitivo, cujas fibras conduzem impulsos olfatórios, sendo, pois, classificados como *aferentes viscerais especiais*.

### 3.2 NERVO ÓPTICO, II PAR

É constituído por um grosso feixe de fibras nervosas que se originam na retina, emergem próximo ao polo posterior de cada bulbo ocular, penetrando no crânio pelo canal óptico. Cada nervo óptico une-se com o do lado oposto, formando o quiasma óptico (Figura 7.8), onde há cruzamento parcial de suas fibras, as quais continuam no trato óptico até o corpo geniculado lateral. O nervo óptico é um nervo exclusivamente sensitivo, cujas fibras conduzem impulsos visuais, classificando-se, pois, como *aferentes somáticas especiais*.

### 3.3 NERVOS OCULOMOTOR, III PAR; TROCLEAR, IV PAR; E ABDUCENTE, VI PAR

São nervos motores que penetram na órbita pela fissura orbital superior, distribuindo-se aos músculos extrínsecos do bulbo ocular, que são os seguintes: elevador da pálpebra superior, reto superior, reto inferior, reto medial, reto lateral, oblíquo superior e oblíquo inferior. Todos esses músculos são innervados pelo oculomotor, com exceção do reto lateral e do oblíquo superior, innervados, respectivamente, pelos nervos abducente e troclear (Figura 11.1). Admite-se que os músculos extrínsecos do olho derivam dos somitos pré-ópticos, sendo, por conseguinte, de origem miotômica. As fibras nervosas que os innervam são, pois, classificadas como *eferentes somáticas*. Além disso, o nervo oculomotor possui fibras responsáveis pela inervação pré-ganglionar dos músculos intrínsecos do bulbo ocular: o músculo ciliar, que regula a convergência do cristalino, e o músculo esfíncter da pupila. Estes músculos são lisos, e as fibras que os innervam classificam-se como *eferentes viscerais gerais* (Figura 11.1).

O conhecimento dos sintomas que resultam de lesões dos nervos abducentes e oculomotor, além de ajudar a entender suas funções, reveste-se de grande importância clínica e serão estudados no Capítulo 21.

### 3.4 NERVO TRIGÊMEO, V PAR

O nervo trigêmeo é um nervo misto, sendo o componente sensitivo consideravelmente maior. Possui uma



**TABELA 11.2** Inervação da musculatura branquiomérica.

Nervo	Musculatura	Arco branquial
V par	musculatura mastigadora; ventre anterior do músculo digástrico	1 <sup>o</sup>
VII par	musculatura mímica; ventre posterior do músculo digástrico e músculo estilo-hióideo	2 <sup>o</sup>
IX par	músculo estilofaríngeo e constritor superior da faringe	3 <sup>o</sup>
X par	músculos constritores médio e inferior da faringe e músculos da laringe	4 <sup>o</sup> e 5 <sup>o</sup>

raiz sensitiva e uma raiz motora (Figura 7.8). A raiz sensitiva é formada pelos prolongamentos centrais dos neurônios sensitivos, situados no gânglio trigeminal, que se localiza na loja do gânglio trigeminal (Figura 8.2), sobre a parte petrosa do osso temporal. Os prolongamentos periféricos dos neurônios sensitivos do gânglio trigeminal formam, distalmente ao gânglio, os três ramos ou divisões do trigêmeo: *nervo oftálmico*, *nervo maxilar* e *nervo mandibular*, responsáveis pela sensibilidade somática geral de grande parte da cabeça (Figura 11.2), através de fibras que se classificam como *aférentes somáticas gerais*. Estas fibras conduzem impulsos exteroceptivos e proprioceptivos. Os impulsos exteroceptivos (temperatura, dor, pressão e tato) originam-se:

- da pele da face e da frente (Figura 11.2 A);
- da conjuntiva ocular;
- da parte ectodérmica da mucosa da cavidade bucal, nariz e seios paranasais (Figura 11.2 B);
- dos dentes (Figura 11.2 C);
- dos 2/3 anteriores da língua (Figura 11.2 B e 11.3);
- da maior parte da dura-máter craniana (Figura 11.2 B).

Os impulsos proprioceptivos originam-se em receptores localizados nos músculos mastigadores e na articulação temporomandibular.

A raiz motora do trigêmeo é constituída de fibras que acompanham o nervo mandibular, distribuindo-se aos músculos mastigadores (temporal, masseter, pterigoídeo lateral, pterigoídeo medial, milo-hióideo e o ventre anterior do músculo digástrico) (Figura 11.2 D). Todos estes músculos derivam do primeiro arco branquial, e as fibras que os inervam se classificam como *eferentes viscerais especiais*.

O problema médico mais frequentemente observado em relação ao trigêmeo é a *nevralgia*, que se manifesta por crises dolorosas muito intensas no território de um dos ramos do nervo. São quadros clínicos que causam grande sofrimento ao paciente e cujo tratamento é frequentemente cirúrgico. Faz-se, então, a termocoagula-

ção controlada do ramo do trigêmeo afetado, de modo a destruir as fibras sensitivas. Para estudar as perturbações motoras e sensitivas que resultam das lesões do nervo do trigêmeo, consulte o item 5.3 do Capítulo 19.

### 3.5 NERVO FACIAL, VII

As relações do nervo facial têm grande importância médica, destacando-se as relações com o nervo vestibulococlear e com as estruturas do ouvido médio e interno, no trajeto intrapetroso, e com a parótida<sup>2</sup>, no trajeto extrapetroso.

O nervo emerge do sulco bulbo-pontino através de uma raiz motora, o *nervo facial propriamente dito*, e uma raiz sensitiva e visceral, o *nervo intermédio* (de Wrisberg) (Figura 7.8). Juntamente com o nervo vestibulo-coclear, os dois componentes do nervo facial penetram no meato acústico interno (Figura 8.2), no interior do qual o nervo intermédio perde a sua individualidade, formando-se, assim, um tronco nervoso único que penetra no *canal facial*. Depois de curto trajeto, o nervo facial encurva-se fortemente para trás, formando o *joelho externo*<sup>3</sup>, ou *geniculo do nervo facial*, onde existe um gânglio sensitivo, o *gânglio geniculado* (Figura 13.5). A seguir, o nervo descreve nova curva para baixo, emerge do crânio pelo forame estilomastoídeo, atravessa a glândula parótida e distribui uma série de ramos para os músculos mímicos, músculo estilo-hióideo e ventre posterior do músculo digástrico.<sup>4</sup> Estes músculos derivam do segundo arco branquial, e as fibras a eles destinadas são, pois, *eferentes viscerais especiais*, constituindo o componente funcional mais importante do VII par. Os quatro outros componentes funcionais do VII par pertencem ao nervo intermédio, que possui

- Fato curioso é que o nervo facial, apesar de atravessar a parótida, onde se ramifica, inerva todas as glândulas maiores da cabeça, exceto a parótida, que é inervada pelo glossofaríngeo.
- O joelho interno do nervo facial localiza-se no interior da ponte, no nível da eminência denominada colículo facial, no assoalho do ventrículo.
- Em seu trajeto intrapetroso, o nervo facial emite o nervo estapédio para o músculo de mesmo nome.



fibras aferentes viscerais especiais, aferentes viscerais gerais, aferentes somáticas gerais e aferentes viscerais gerais. As fibras aferentes são prolongamentos perifé-

ricos de neurônios sensitivos situados no gânglio geniculado; os componentes eferentes originam-se em núcleos do tronco encefálico.

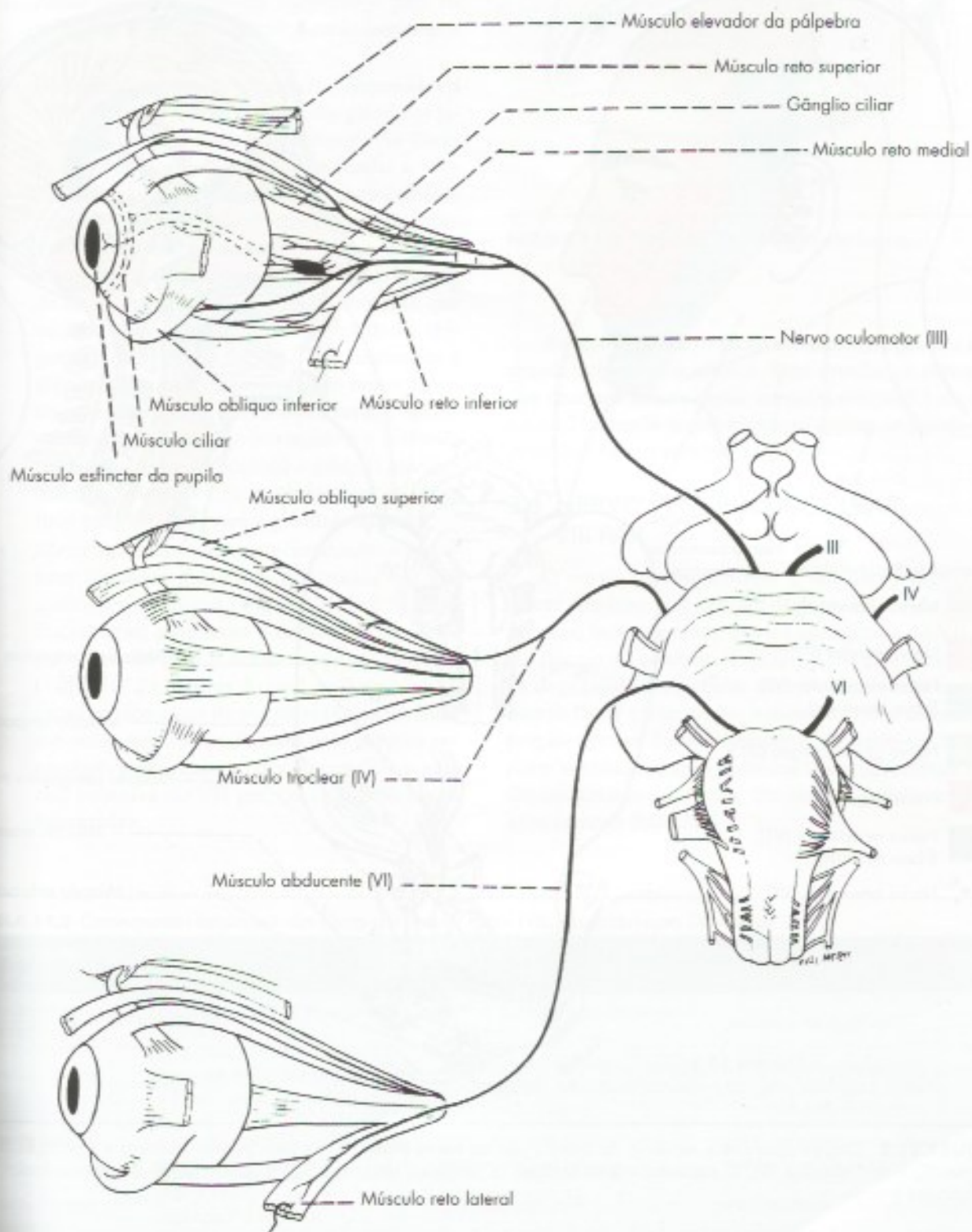
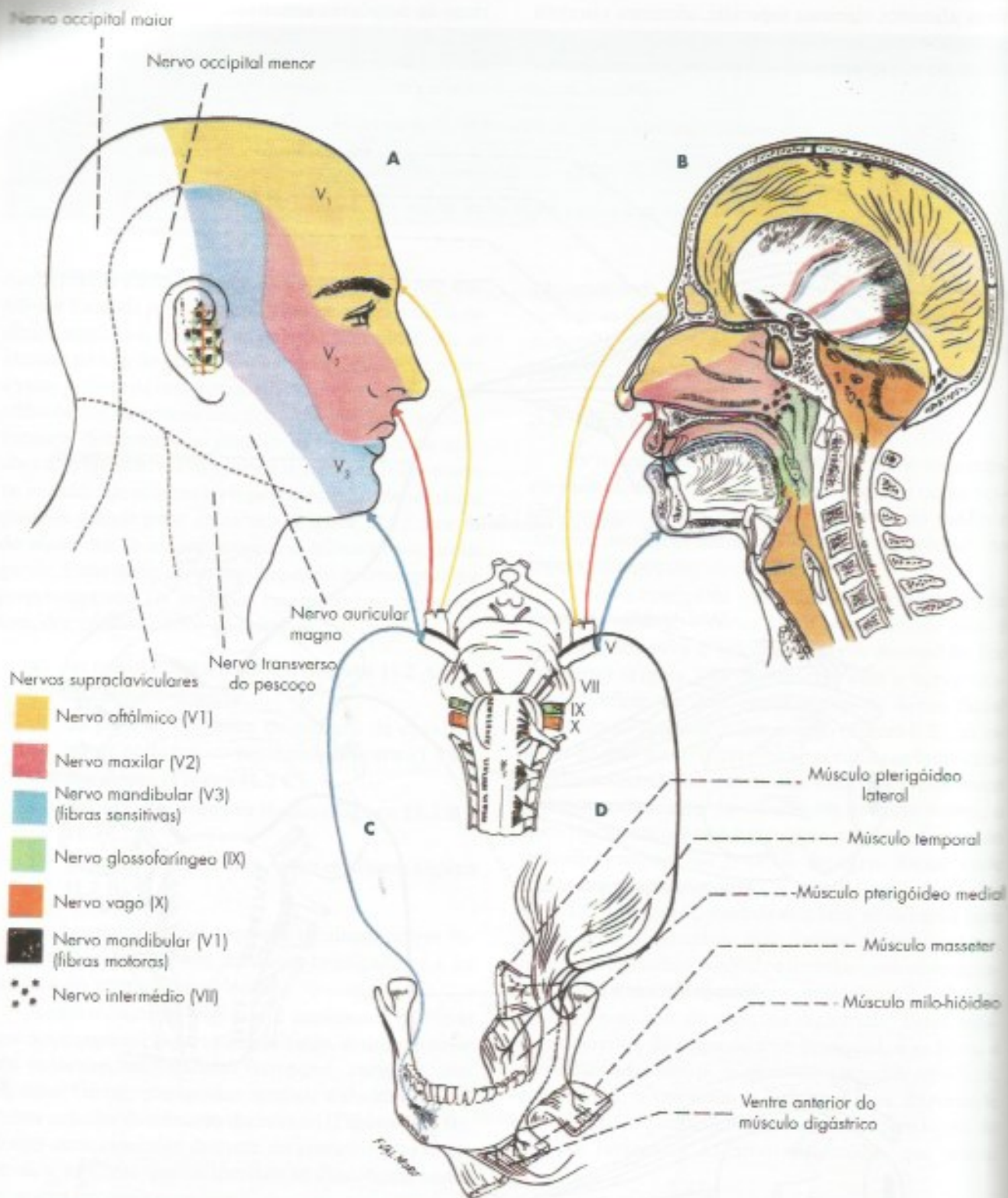


FIGURA 11.1 Origem aparente e territórios de distribuição dos nervos oculomotor, troclear e abducente.





**FIGURA 11.2** Origem aparente e território de distribuição do nervo trigênico, na pele (A) nas mucosas e meninges (B) nos dentes (C) e nos músculos (D). O esquema mostra também os territórios sensitivos (sensibilidade geral) dos nervos facial, glossofaríngeo e vago.



Todos esses componentes são sintetizados na Tabela 11.3. Descrevemos com maior minúcia os três seguintes, que são mais importantes do ponto de vista clínico:

- fibras eferentes viscerais especiais* – para os músculos mímicos, músculos estilo-hioídeos e ventre posterior do digástrico;
- fibras eferentes viscerais gerais* – responsáveis pela inervação pré-ganglionar das glândulas lacrimal, submandibular e sublingual. As fibras destinadas às glândulas submandibular e sublingual acompanham o trajeto anteriormente descrito para as fibras aferentes viscerais especiais, mas terminam no *gânglio submandibular*; gânglio parassimpático anexo ao nervo lingual, de onde saem as fibras (pós-ganglionares), que se distribuem às glândulas submandibular (Figura 13.5) e sublingual. As fibras destinadas à glândula lacrimal destacam-se do nervo facial ao nível do joelho interno, percorrem, sucessivamente, o *nervo petroso maior* e o *nervo do canal pterigoideo*, atingindo o *gânglio pterigopalatino* (Figura 13.5), de onde saem as fibras (pós-ganglionares) para a glândula lacrimal;
- fibras aferentes viscerais especiais* – recebem impulsos gustativos originados nos 2/3 anteriores da língua (Figura 11.3) e seguem inicialmente junto com o nervo lingual. A seguir, passam para o *nervo corda do tímpano* (Figura 13.5), através do qual ganham o nervo facial, pouco antes de sua emergência no forame estilo-mastoídeo. Passam pelo gânglio geniculado e penetram no tronco encefálico pela raiz sensitiva do VII par, ou seja, pelo nervo intermédio.

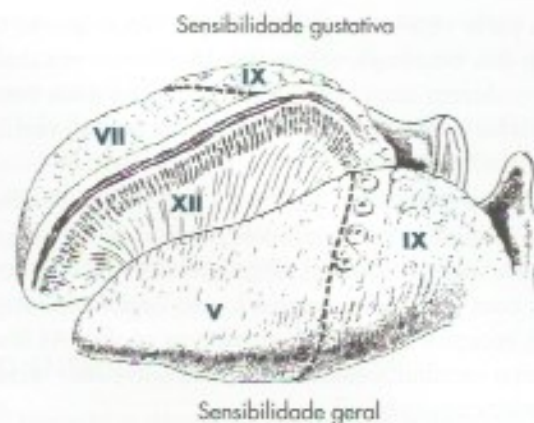

FIGURA 11.3 Esquema de inervação da língua.

As lesões do nervo facial são muito frequentes e de grande importância clínica. Para estudar os sintomas que ocorrem nesses casos, consulte o item 5.1 do Capítulo 21, atendo-se por enquanto apenas ao estudo das paralisias faciais periféricas.

### 3.6 NERVO VESTIBULOCOCLEAR, VIII PAR

O nervo vestibulococlear é um nervo exclusivamente sensitivo, que penetra na ponte na porção lateral do sulco bulbo-pontino, entre a emergência do VII par e o flóculo do cerebelo (Figura 7.8), região denominada *ângulo ponto-cerebelar*. Ocupa, juntamente com os nervos facial e intermédio, o meato acústico interno, na porção petrosa do osso temporal. Compõe-se de uma *parte vestibular* e uma *parte coclear*, que, embora unidas em um tronco comum, têm origem, funções e conexões centrais diferentes.

TABELA 11.3 Componentes funcionais das fibras dos nervos facial (VII), glossofaríngeo (IX) e vago (X).

Componente funcional	VII	IX	X
Aferente visceral especial	gustação nos 2/3 anteriores da língua	gustação no 1/3 posterior da língua	gustação na epiglote
Aferente visceral geral	parte posterior das fossas nasais e face superior do palato mole	1/3 posterior da língua, faringe, úvula tonsilares, tuba auditiva, seio e corpo carotídeos	parte da faringe, laringe, traqueia, esôfago e vísceras torácicas e abdominais
Aferente somático geral	parte do pavilhão auditivo e do meato acústico externo	parte do pavilhão auditivo e do meato acústico externo	parte do pavilhão auditivo e do meato acústico externo
Eferente visceral geral	glândula submandibular, sublingual e lacrimal	glândula parótida	vísceras torácicas e abdominais
Eferente visceral especial	musculatura mímica	músculo constritor superior da faringe e músculo estilofaríngeo	músculos da faringe e da laringe



A parte vestibular é formada por fibras que se originam dos neurônios sensitivos do *gânglio vestibular*, que conduzem impulsos nervosos relacionados com o equilíbrio, originados em receptores da porção vestibular do ouvido interno.

A parte coclear do VIII par é constituída de fibras que se originam nos neurônios sensitivos do *gânglio espiral* e que conduzem impulsos nervosos relacionados com a audição, originados no órgão espiral (de Corti), receptor da audição, situado na cóclea. As fibras do nervo vestibulococlear classificam-se como *aférentes somáticas especiais*.

Lesões do nervo vestibulococlear causam diminuição da audição, por comprometimento da parte coclear do nervo, juntamente com vertigem, alterações do equilíbrio e enjoo, por envolvimento da parte vestibular. Pode ocorrer também um movimento oscilatório dos olhos, denominado *nistagno*. Uma das patologias mais comuns do nervo vestibulococlear são os tumores formados por células de Schwann (neurinomas), que crescem comprimindo o próprio nervo e também os nervos facial e intermédio. Nesse caso, aos sintomas acima descritos associam-se aqueles que resultam das lesões desses dois nervos. Frequentemente, o neurinoma cresce no ângulo ponto-cerebelar, podendo comprimir também o trigêmeo e o pedúnculo cerebelar médio (síndrome do ângulo ponto-cerebelar).

### 3.7 NERVO GLOSSOFARÍNGEO, IX PAR

O nervo glossofaríngeo é um nervo misto que emerge do sulco lateral posterior do bulbo, sob a forma de filamentos radiculares, que se dispõem em linha vertical (Figura 7.8). Estes filamentos reúnem-se para formar o tronco do nervo glossofaríngeo, que sai do crânio pelo forame jugular. Em seu trajeto através do forame jugular, o nervo apresenta dois gânglios, *superior* (ou jugular) e *inferior* (ou petroso), formados por neurônios sensitivos (Figura 13.5). Ao sair do crânio, o nervo glossofaríngeo tem trajeto descendente, ramificando-se na raiz da língua e na faringe. Os componentes funcionais das fibras do nervo glossofaríngeo assemelham-se aos do vago e do facial e estão sintetizados na Tabela 11.3.

Desses, o mais importante é o representado pelas fibras *aférentes viscerais gerais*, responsáveis pela sensibilidade geral do terço posterior da língua, faringe, úvula, tonsila, tuba auditiva, além do seio e corpo carotídeos. Merecem destaque, também, as fibras eferentes viscerais gerais, pertencentes à divisão parassimpática do sistema nervoso autônomo e que terminam no gânglio óptico (Figura 13.5). Desse gânglio saem fibras nervosas do nervo auriculotemporal que vão inervar a glândula parótida.

Das afecções do nervo glossofaríngeo, merece destaque apenas a *nevralgia*. Esta caracteriza-se por crises dolorosas, semelhantes às já descritas para o nervo trigêmeo, e se manifesta na faringe e no terço posterior da língua, podendo irradiar para o ouvido.

### 3.8 NERVO VAGO, X PAR

O nervo vago, o maior dos nervos cranianos, é misto e essencialmente visceral. Emerge do sulco lateral posterior do bulbo (Figura 7.8) sob a forma de filamentos radiculares que se reúnem para formar o nervo vago. Este emerge do crânio pelo forame jugular, percorre o pescoço e o tórax, terminando no abdome. Neste longo trajeto, o nervo vago dá origem a numerosos ramos que inervam a laringe e a faringe, entrando na formação dos plexos viscerais que promovem a inervação autônoma das vísceras torácicas e abdominais (Figura 13.2). O vago possui dois gânglios sensitivos, o *gânglio superior* (ou jugular), situado ao nível do forame jugular, e o *gânglio inferior* (ou nodoso), situado logo abaixo desse forame (Figura 13.5). Entre os dois gânglios, reúne-se ao vago o ramo interno do nervo acessório. Os componentes funcionais das fibras do nervo vago estão sintetizados na Tabela 11.3.

Destes, os mais importantes são os seguintes:

- fibras aférentes viscerais gerais* – muito numerosas, conduzem impulsos aferentes originados na faringe, laringe, traqueia, esôfago, vísceras do tórax e abdome;
- fibras eferentes viscerais gerais* – são responsáveis pela inervação parassimpática das vísceras torácicas e abdominais (Figura 13.2);
- fibras eferentes viscerais especiais* – inervam os músculos da faringe e da laringe. O nervo motor mais importante da laringe é o nervo laríngeo, recorrente do vago, cujas fibras, entretanto, são, em grande parte, originadas no ramo interno do nervo acessório.

As fibras eferentes do vago originam-se em núcleos situados no bulbo, e as fibras sensitivas (Figura 13.4), nos *gânglios superior* (fibras somáticas) e *inferior* (fibras viscerais).

### 3.9 NERVO ACESSÓRIO, XI PAR

O nervo acessório é formado por uma *raiz craniana* (ou bulbar) e uma *raiz espinhal* (Figura 7.8). A raiz espinhal é formada por filamentos radiculares que emergem da face lateral dos cinco ou seis primeiros segmentos cervicais da medula e constituem um tronco comum que penetra no crânio pelo forame magno



(Figura 8.2). A este tronco reúnem-se os filamentos da raiz craniana que emergem do sulco lateral posterior do bulbo (Figura 7.8). O tronco comum atravessa o brame jugular em companhia dos nervos glossofaríngeo e vago, dividindo-se em um *ramo interno* e outro *externo*. O ramo interno, que contém as fibras da raiz craniana, reúne-se ao vago e distribui-se com ele. O ramo externo contém as fibras da raiz espinal, tem trajeto próprio e, dirigindo-se obliquamente para baixo, inerva os músculos trapézio e esternocleidomastoídeo. Funcionalmente, as fibras oriundas da raiz craniana que se unem ao vago são de dois tipos:

- a) *fibras eferentes viscerais especiais* – inervam os músculos da laringe através do nervo laríngeo recorrente;
- b) *fibras eferentes viscerais gerais* – inervam vísceras torácicas juntamente com fibras vagais.

Embora haja controvérsia sobre a origem embriológica dos músculos trapézio e esternocleidomastoídeo, há argumentos que indicam uma origem branquiomérica. Segundo este ponto de vista, as fibras da raiz espinal do nervo acessório são *eferentes viscerais especiais*.

### 3.10 NERVO HIPOGLOSSO, XII PAR

O nervo hipoglosso, essencialmente motor, emerge do sulco lateral anterior do bulbo (Figura 7.8) sob a forma de filamentos radiculares que se unem para formar o tronco do nervo. Este emerge do crânio pelo canal do hipoglosso (Figura 8.2), tem trajeto inicialmente descendente, dirigindo-se, a seguir, para diante, distribuindo-se aos músculos intrínsecos e extrínsecos da língua. Embora haja discussão sobre o assunto, admite-se que a musculatura da língua seja derivada dos miótomos da região occipital. Assim, as fibras do hipoglosso são

consideradas *eferentes somáticas*, o que, como veremos, está de acordo com a posição de seu núcleo no tronco encefálico.

Nas lesões do nervo hipoglosso, há paralisia da musculatura de uma das metades da língua. Nesse caso, quando o paciente faz a protrusão da língua, ela se desvia para o lado lesado, por ação da musculatura do lado normal não contrabalançada pela musculatura da metade paralisada.

## 4.0 INERVAÇÃO DA LÍNGUA

Durante a descrição dos nervos cranianos, vimos que quatro deles contêm fibras destinadas à inervação da língua: o trigêmeo, o facial, o glossofaríngeo e o hipoglosso. Os territórios de inervação de cada um desses nervos são mostrados na **Figura 11.3**. Segue-se, à guisa de recordação, rápido relato sobre a função de cada um deles na inervação da língua:

- a) *trigêmeo* – sensibilidade geral (temperatura, dor, pressão e tato) nos 2/3 anteriores;
- b) *facial* – sensibilidade gustativa nos 2/3 anteriores;
- c) *glossofaríngeo* – sensibilidade geral e gustativa no terço posterior;
- d) *hipoglosso* – motricidade.

Cabe ressaltar que, embora sejam quatro os nervos cranianos cujas fibras inervam a língua, apenas três nervos chegam a esse órgão, ou seja, o hipoglosso, o glossofaríngeo e o lingual, sendo, este último, um ramo da divisão mandibular do nervo trigêmeo. Essa “redução” no número de nervos deve-se ao fato de que as fibras do nervo facial chegam à língua através do nervo lingual, incorporando-se a ele por meio de uma anastomose, denominada nervo corda do tímpano (Figura 13.5).



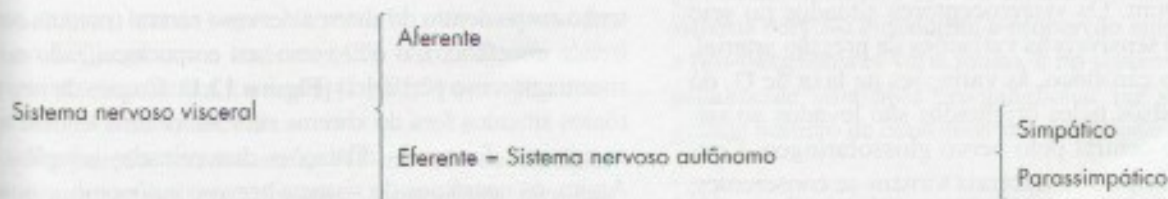
## Sistema Nervoso Autônomo: Aspectos Gerais

### 1.0 CONCEITO

Conforme já foi exposto anteriormente (veja Capítulo 2, item 2.3), pode-se dividir o sistema nervoso em somático e visceral. O *sistema nervoso somático* é também denominado sistema nervoso da vida de relação, ou seja, aquele que relaciona o organismo com o meio ambiente. Para isso, a parte aferente do sistema nervoso somático conduz aos centros nervosos impulsos originados em receptores periféricos, informando estes centros sobre o que se passa no meio ambiente. Por outro lado, a parte eferente do sistema nervoso somático leva aos músculos esqueléticos o comando dos centros nervosos, resultando movimentos que levam ao maior relacionamento ou integração com o meio externo. O *sistema nervoso visceral* é responsável pela inervação das estruturas viscerais e é muito importante para a integração da atividade das viscerais, no sentido da manutenção da constância do meio interno (homeostase). Assim como no sistema nervoso somático, distingue-se no sistema nervoso visceral

uma parte aferente e outra eferente. O componente aferente conduz os impulsos nervosos originados em receptores das viscerais (viscerorreceptores) a áreas específicas do sistema nervoso central. O componente eferente traz impulsos de alguns centros nervosos até as estruturas viscerais, terminando, pois, em glândulas, músculos lisos ou músculo cardíaco, e é chamado de sistema nervoso autônomo. Alguns autores adotam um conceito mais amplo, incluindo no sistema nervoso autônomo também a parte aferente visceral. Segundo o conceito de Langley, utilizaremos a denominação *Sistema Nervoso Autônomo (SNA)* apenas para o componente eferente do sistema nervoso visceral. Há muitas diferenças entre as vias eferentes somáticas e viscerais, que serão estudadas no item 5.3. Já as vias aferentes do sistema nervoso visceral, ao menos no componente medular, são semelhantes às do somático e compartilham do mesmo gânglio sensitivo.

Com base em critérios que serão estudados a seguir, o SNA divide-se em *simpático* e *parassimpático*, como mostra a chave abaixo.





Convém acentuar que as fibras eferentes viscerais especiais, estudadas a propósito dos nervos cranianos (Capítulo 11, item 2.2), não fazem parte do sistema nervoso autônomo, pois inervam músculos estriados esqueléticos. Assim, apenas as fibras eferentes viscerais gerais integram este sistema. Embora o sistema nervoso autônomo tenha parte tanto no sistema nervoso central como no periférico, neste capítulo daremos ênfase apenas à porção periférica desse sistema. Antes de estudarmos o sistema nervoso autônomo, faremos algumas considerações sobre o sistema nervoso visceral aferente.

## 2.0 SISTEMA NERVOSO VISCERAL AFERENTE

As fibras viscerais aferentes conduzem impulsos nervosos originados em receptores situados nas vísceras (visceroceptores). Em geral, essas fibras integram nervos predominantemente viscerais, juntamente com as fibras do sistema nervoso autônomo. Assim, sabe-se hoje que a grande maioria das fibras aferentes que veiculam a dor visceral acompanha as fibras do sistema nervoso simpático, fazendo exceção as fibras que inervam alguns órgãos pélvicos que acompanham nervos parassimpáticos. Os impulsos nervosos aferentes viscerais, antes de penetrar no sistema nervoso central, passam por gânglios sensitivos. No caso dos impulsos que penetram pelos nervos espinhais, estes gânglios são os gânglios espinhais, não havendo, pois, gânglios diferentes para as fibras viscerais e somáticas.

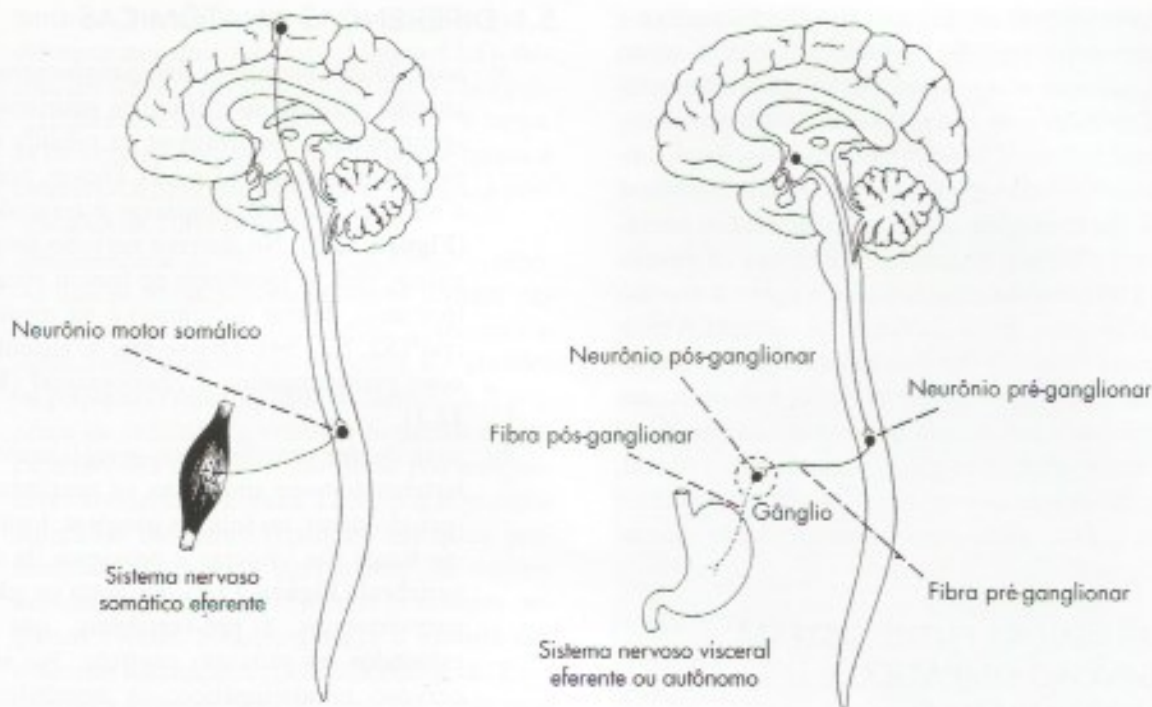
Ao contrário das fibras que se originam em receptores somáticos, grande parte das fibras viscerais conduz impulsos que não se tornam conscientes. Por exemplo, continuamente estão chegando ao nosso sistema nervoso central impulsos que informam sobre a pressão arterial e o teor de  $O_2$  do sangue, sem que possamos percebê-los. São, pois, impulsos aferentes inconscientes, importantes para a realização de vários reflexos viscerais ou viscerossomáticos, relacionados, no exemplo citado, com o controle da pressão arterial ou da taxa de  $O_2$  do sangue. Existem alguns visceroceptores especializados em detectar este tipo de estímulo, sendo os mais conhecidos os do *seio carotídeo* e do *corpo carotídeo*, situados próximos à bifurcação da artéria carótida comum. Os visceroceptores situados no seio carotídeo são sensíveis às variações da pressão arterial, e os do corpo carotídeo, às variações na taxa de  $O_2$  do sangue. Impulsos neles originados são levados ao sistema nervoso central pelo nervo glossofaríngeo. Contudo, muitos impulsos viscerais tornam-se conscientes, manifestando-se sob a forma de sensações como sede, fome, plenitude gástrica e dor.

A sensibilidade visceral difere da somática principalmente por ser mais difusa, não permitindo localização precisa. Assim, pode-se dizer que dói a ponta do dedo mínimo, mas não se pode dizer que dói a primeira ou a segunda alça intestinal. Por outro lado, os estímulos que determinam dor somática são diferentes dos que determinam a dor visceral. A secção da pele é dolorosa, mas a secção de uma víscera não o é. A distensão de uma víscera, como uma alça intestinal, é muito dolorosa, o que não acontece com a pele. Considerando-se que a dor é um sinal de alarme, o estímulo adequado para provocar dor em uma região é aquele que mais usualmente é capaz de lesar esta região. Fato interessante, frequentemente observado na prática médica, é que certos processos inflamatórios ou irritativos de vísceras e órgãos internos dão manifestações dolorosas em determinados territórios cutâneos. Assim, processos irritativos do diafragma manifestam-se por dores e hipersensibilidade na pele da região do ombro; a apendicite pode causar hipersensibilidade cutânea na parede abdominal da fossa ilíaca direita; o infarto do miocárdio, no braço esquerdo. Este fenômeno denomina-se *dor referida*.

## 3.0 DIFERENÇAS ENTRE O SISTEMA NERVOSO SOMÁTICO EFERENTE E VISCERAL EFERENTE OU AUTÔNOMO

Os impulsos nervosos que seguem pelo sistema nervoso somático eferente terminam em músculo estriado esquelético, enquanto os que seguem pelo sistema nervoso autônomo terminam em músculo estriado cardíaco, músculo liso ou glândula. Assim, o sistema nervoso eferente somático é voluntário, enquanto o sistema nervoso autônomo é involuntário. Do ponto de vista anatômico, uma diferença muito importante diz respeito ao número de neurônios que ligam o sistema nervoso central (medula ou tronco encefálico) ao órgão efetivador (músculo ou glândula). Esse número, no sistema nervoso somático, é de apenas um neurônio, o neurônio motor somático (**Figura 12.1**), cujo corpo, na medula, localiza-se na coluna anterior, saindo o axônio pela raiz anterior e terminando em placas motoras nos músculos estriados esqueléticos. Já no sistema nervoso autônomo, há dois neurônios unindo o sistema nervoso central ao órgão efetivador. Um deles tem o corpo dentro do sistema nervoso central (medula ou tronco encefálico), o outro tem seu corpo localizado no sistema nervoso periférico (**Figura 12.1**). Corpos de neurônios situados fora do sistema nervoso central tendem a se agrupar, formando dilatações denominadas *gânglios*. Assim, os neurônios do sistema nervoso autônomo, cujos corpos estão situados fora do sistema nervoso central, se localizam em gânglios e são denominados *neurônios pós-*





**FIGURA 12.1** Diferenças anatômicas entre o sistema nervoso somático eferente (lado esquerdo) e o sistema nervoso visceral eferente ou autônomo (lado direito).

-ganglionares (melhor seria, talvez, a denominação neurônios ganglionares); aqueles que têm seus corpos dentro do sistema nervoso central são denominados *neurônios pré-ganglionares* (Figura 12.1). Convém lembrar ainda que, no sistema nervoso somático eferente, as fibras terminam em placas motoras situadas nos músculos estriados esqueléticos. No sistema nervoso autônomo, elas terminam em músculos lisos, estriado cardíaco e glândulas, e são terminações nervosas livres.

#### 4.0 ORGANIZAÇÃO GERAL DO SISTEMA NERVOSO AUTÔNOMO

Neurônios pré e pós-ganglionares são os elementos fundamentais da organização da parte periférica do sistema nervoso autônomo. Os corpos dos neurônios pré-ganglionares localizam-se na medula e no tronco encefálico. No tronco encefálico, eles se agrupam formando os núcleos de origem de alguns nervos cranianos, como o nervo vago. Na medula, eles ocorrem do 1º ao 12º segmentos torácicos (T1 até T12), nos dois primeiros segmentos lombares (L1 e L2) e nos segmentos S2, S3 e S4 da medula sacral.

Na porção toracolombar (T1 até L2) da medula, os neurônios pré-ganglionares se agrupam, formando uma coluna muito evidente denominada *coluna lateral*, situada entre as colunas anterior e posterior

da substância cinzenta. O axônio do neurônio pré-ganglionar, envolvido pela bainha de mielina e pela bainha de neurilema, constitui a chamada *fibra pré-ganglionar*, assim denominada por estar situada antes de um gânglio, onde termina fazendo sinapse com o neurônio pós-ganglionar.

Os corpos dos neurônios pós-ganglionares estão situados nos gânglios do sistema nervoso autônomo, onde são envolvidos por um tipo especial de células neurogliais denominadas *anfícitos*. São neurônios multipolares, no que se diferenciam dos neurônios sensitivos, também localizados em gânglios, e que são pseudounipolares. O axônio do neurônio pós-ganglionar envolvido apenas pela bainha de neurilema constitui a *fibra pós-ganglionar*. Portanto, a fibra pós-ganglionar se diferencia histologicamente da pré-ganglionar por ser amielínica com neurilema (fibra de Remak). As fibras pós-ganglionares terminam nas vísceras em contato com glândulas, músculos liso ou cardíaco. Nos gânglios do sistema nervoso autônomo, a proporção entre fibras pré e pós-ganglionares varia muito, e no sistema simpático, usualmente uma fibra pré-ganglionar faz sinapse com grande número de neurônios pós-ganglionares.<sup>1</sup>

<sup>1</sup> No gânglio simpático cervical superior do homem a relação entre fibras pré-ganglionares e pós-ganglionares variou entre 1 para 63 e 1 para 196.



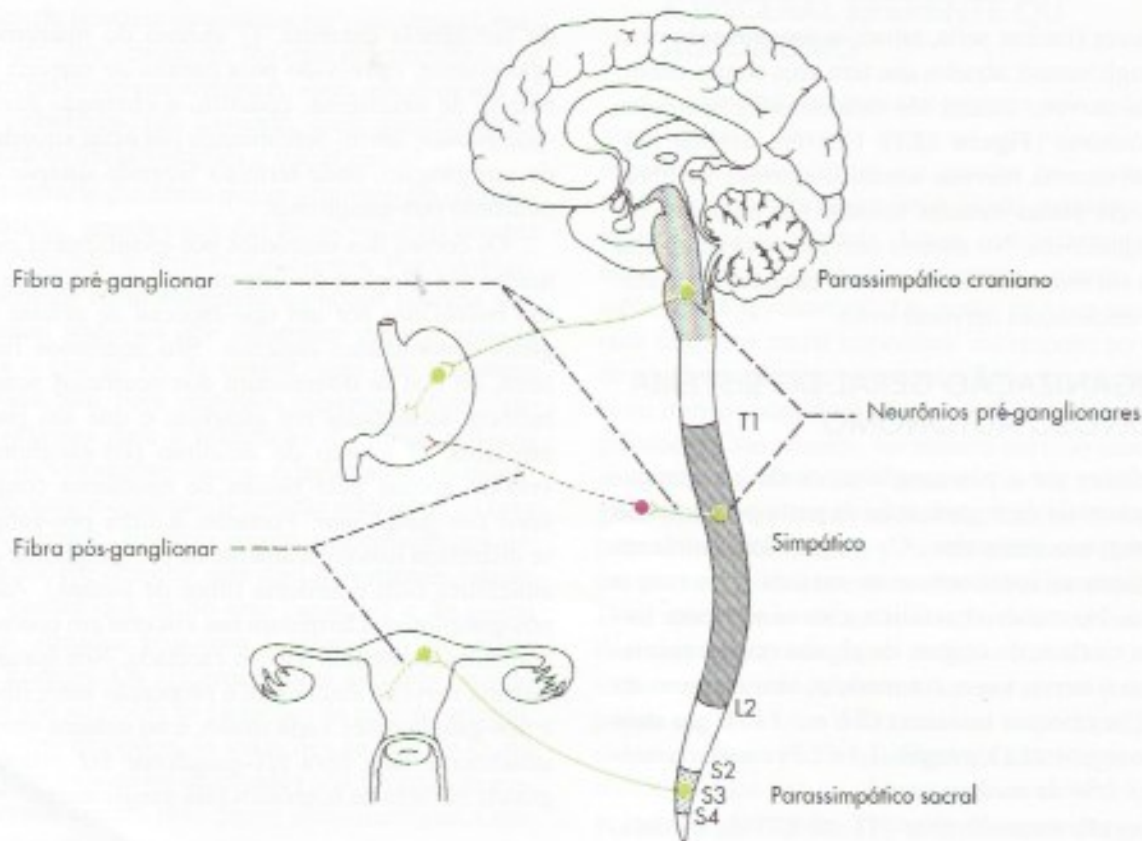
Convém lembrar que existem áreas no telencéfalo e no diencéfalo que regulam as funções viscerais, sendo a mais importante o hipotálamo. Estas áreas estão relacionadas também com certos tipos de comportamento, especialmente com o comportamento emocional. Impulsos nervosos nelas originados são levados por fibras especiais que terminam fazendo sinapse com os neurônios pré-ganglionares do tronco encefálico e da medula (Figura 12.1). Por esse mecanismo, o sistema nervoso central influencia o funcionamento das vísceras. A existência destas conexões entre as áreas cerebrais relacionadas com o comportamento emocional e os neurônios pré-ganglionares do sistema nervoso autônomo ajuda a entender as alterações do funcionamento visceral, que frequentemente acompanham os graves distúrbios emocionais. Estas áreas e suas conexões serão estudadas no Capítulo 29.

## 5.0 DIFERENÇAS ENTRE SISTEMA NERVOSO SIMPÁTICO E PARASSIMPÁTICO

Tradicionalmente, divide-se o sistema nervoso autônomo em simpático e parassimpático, de acordo com critérios anatômicos, farmacológicos e fisiológicos.

## 5.1 DIFERENÇAS ANATÔMICAS

- posição dos neurônios pré-ganglionares* – no sistema nervoso simpático, os neurônios pré-ganglionares localizam-se na medula torácica e lombar (entre T1 e L2). Diz-se, pois, que o sistema nervoso simpático é toracolombar (Figura 12.2). No sistema nervoso parassimpático, eles se localizam no tronco encefálico (portanto, dentro do crânio) e na medula sacral (S2, S3, S4). Diz-se que o sistema nervoso parassimpático é craniosacral (Figura 12.2).
- posição dos neurônios pós-ganglionares* – no sistema nervoso simpático, os neurônios pós-ganglionares, ou seja, os gânglios, localizam-se longe das vísceras e próximos da coluna vertebral (Figura 12.2). Formam os gânglios paravertebrais e pré-vertebrais, que serão estudados no próximo capítulo. No sistema nervoso parassimpático, os neurônios pós-ganglionares localizam-se próximos ou dentro das vísceras;
- tamanho das fibras pré e pós-ganglionares* – em consequência da posição dos gânglios, o



**FIGURA 12.2** Diferenças entre os sistemas simpático e parassimpático. Fibras adrenérgicas em vermelho e colinérgicas em verde.

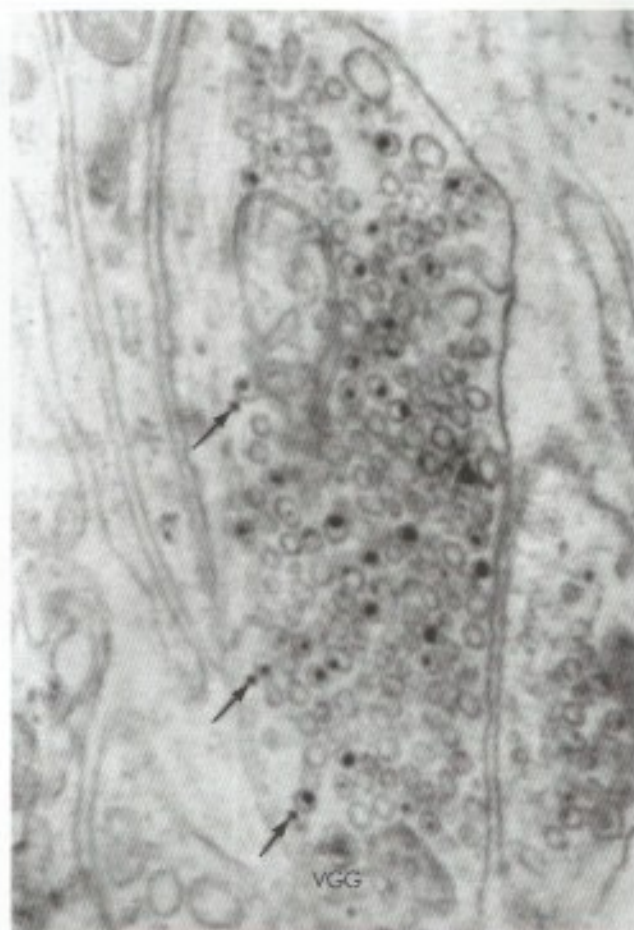

tamanho das fibras pré e pós-ganglionares é diferente nos dois sistemas (**Figura 12.2**). Assim, no sistema nervoso simpático, a fibra pré-ganglionar é curta e a pós-ganglionar é longa. Já no sistema nervoso parassimpático, temos o contrário: a fibra pré-ganglionar é longa, a pós-ganglionar, curta (**Figura 12.2**);

- d) *ultraestrutura da fibra pós-ganglionar* – sabe-se que as fibras pós-ganglionares contêm vesículas sinápticas de dois tipos: granulares e agranulares, podendo as primeiras ser grandes ou pequenas (veja Capítulo 10, item 3.2). A presença de vesículas granulares pequenas é uma característica exclusiva das fibras pós-ganglionares simpáticas (**Figura 12.3**), o que permite separá-las das parassimpáticas, nas quais predominam as vesículas agranulares. No sistema nervoso periférico, as vesículas granulares pequenas contêm noradrenalina, e a maioria das vesículas agranulares contêm acetilcolina. Essa diferença torna-se especialmente relevante para interpretação das diferenças farmacológicas entre fibras pós-ganglionares simpáticas e parassimpáticas, o que será feito a seguir.

## 5.2 DIFERENÇAS FARMACOLÓGICAS ENTRE O SISTEMA NERVOSO SIMPÁTICO E O PARASSIMPÁTICO. NEUROTRANSMISSORES

As diferenças farmacológicas dizem respeito à ação de drogas. Quando injetamos em um animal certas drogas, como adrenalina e noradrenalina, obtemos efeitos (aumento da pressão arterial, do ritmo cardíaco etc.) que se assemelham aos obtidos por ação do sistema nervoso simpático. Estas drogas que imitam a ação do sistema nervoso simpático são denominadas *simpaticomiméticas*. Existem também drogas, como acetilcolina, que imitam as ações do parassimpático e são chamadas *parassimpaticomiméticas*. A descoberta dos neurotransmissores veio explicar o modo de ação e as diferenças existentes entre estes dois tipos de drogas. Sabemos hoje que a ação da fibra nervosa sobre o efetador (músculo ou glândula) se faz por liberação de um neurotransmissor, dos quais os mais importantes são a *acetilcolina* e a *noradrenalina*. As fibras nervosas que liberam a acetilcolina são chamadas *colinérgicas* e as que liberam noradrenalina, *adrenérgicas*. A rigor, estas últimas deveriam ser chamadas *noradrenérgicas*, mas inicialmente pensou-se que o principal neurotransmissor seria a adrenalina (o que de fato ocorre em anfíbios) e o termo “adrenérgico” tornou-se clássico. Hoje sabemos que, nos mamí-



**FIGURA 12.3** Eletromicrografia de uma fibra pós-ganglionar simpática (adrenérgica) contendo vesículas agranulares, vesículas granulares pequenas (setas) e uma vesicular granular grande (VGG). Aumento de 57.000 vezes. (Reproduzido de Machado – 1967 – Stain Technology, 42:293-300)

feros, é a noradrenalina e não a adrenalina o principal neurotransmissor nas fibras adrenérgicas. De modo geral, as ações destas duas substâncias são bastante semelhantes, mas existem diferenças que serão vistas nas disciplinas de Farmacologia e Fisiologia.

Os sistemas simpático e parassimpático diferem no que se refere à disposição das fibras adrenérgicas e colinérgicas. As fibras pré-ganglionares, tanto simpáticas como parassimpáticas, e as fibras pós-ganglionares parassimpáticas são colinérgicas. Contudo, a grande maioria das fibras pós-ganglionares do sistema simpático é adrenérgica (**Figura 12.2**). Fazem exceção as fibras que inervam as glândulas sudoríparas e os vasos dos músculos estriados esqueléticos que, apesar de simpáticas, são colinérgicas.

As diferenças anatômicas e farmacológicas entre os sistemas simpático e parassimpático estão sintetizadas na Tabela 12.1 e na **Figura 12.2**.



**TABELA 12.1** Diferenças anatômicas e farmacológicas entre os sistemas simpático e parassimpático.

Critério	Simpático	Parassimpático
Posição do neurônio pré-ganglionar	T1 a L2	tronco encefálico e S2 S3 S4
Posição do neurônio pós-ganglionar	longe da víscera	próximo ou dentro da víscera
Tamanho das fibras pré-ganglionares	curtas	longas
Tamanho das fibras pós-ganglionares	longas	curtas
Ultraestrutura das fibras pós-ganglionares	com vesículas granulares pequenas	sem vesículas granulares pequenas
Classificação farmacológica das fibras pós-ganglionares	adrenérgicas (a maioria)	colinérgicas

### 5.3 DIFERENÇAS FISIOLÓGICAS ENTRE O SISTEMA NERVOSO SIMPÁTICO E O PARASSIMPÁTICO

De modo geral, o sistema simpático tem ação antagonista à do parassimpático em um determinado órgão. Esta afirmação, entretanto, não é válida em todos os casos. Assim, por exemplo, nas glândulas salivares os dois sistemas aumentam a secreção, embora a secreção produzida por ação parassimpática seja mais fluida e muito mais abundante. Além do mais, é importante acentuar que os dois sistemas, apesar de, na maioria dos casos, terem ações antagonistas, colaboram e trabalham harmonicamente na coordenação da atividade visceral, adequando o funcionamento de cada órgão às diversas situações a que é submetido o organismo. A ação do simpático e do parassimpático em um determinado órgão depende do modo de terminação das fibras pós-ganglionares de cada uma destas divisões do sistema nervoso autônomo, dentro do órgão. Técnicas de microscopia eletrônica e histoquímica mostraram que, na maioria dos órgãos, a inervação autônoma é mista, simpática e parassimpática. Entretanto, alguns órgãos têm inervação puramente simpática, como as glândulas sudoríparas, os músculos eretores do pelo e o corpo pineal de vários animais. Na maioria das glândulas endócrinas, as células secretoras não são inervadas, uma vez que seu controle é hormonal e, neste caso, existe apenas a inervação simpática da parede dos vasos. Em algumas glândulas exócrinas, como nas glândulas lacrimais, a inervação parenquimatosa é parassimpática, limitando-se o simpático a inervar os vasos. Na maioria das glândulas salivares dos mamíferos, o simpático, além de inervar os vasos, inerva as unidades secretoras juntamente com o parassimpático (**Figuras 12.4 e 12.5**). Faz exceção a glândula sublingual do homem, na qual a inervação

das unidades secretoras é feita exclusivamente por fibras parassimpáticas.<sup>2</sup>

Uma das diferenças fisiológicas entre o simpático e o parassimpático é que este tem ações sempre localizadas a um órgão ou setor do organismo, enquanto as ações do simpático, embora possam ser também localizadas, tendem a ser difusas, atingindo vários órgãos. A base anatômica desta diferença reside no fato de que os gânglios do parassimpático, estando próximos das vísceras, fazem com que o território de distribuição das fibras pós-ganglionares seja necessariamente restrito. Além do mais, no sistema parassimpático, uma fibra pré-ganglionar faz sinapse com um número relativamente pequeno de fibras pós-ganglionares. Já no sistema simpático, os gânglios estão longe das vísceras e uma fibra pré-ganglionar faz sinapse com grande número de fibras pós-ganglionares que se distribuem a territórios consideravelmente maiores. Em determinadas circunstâncias, todo o sistema simpático é ativado, produzindo uma *descarga em massa* na qual a medula da suprarrenal é também ativada, lançando no sangue a adrenalina que age em todo o organismo. Como recebe inervação simpática, pré-ganglionar, a medula da suprarrenal funciona como um gânglio. Neste caso, a adrenalina age como um hormônio, pois tem ação à distância através da circulação sanguínea, amplificando os efeitos da ativação simpática. Temos, assim, uma *reação de alarme*, que ocorre em certas manifestações emocionais e situações de emergência (*síndrome de emergência de Cannon*), em que o indivíduo deve estar preparado para lutar ou fugir (*to fight or to flight*, segundo Cannon). Como exemplo, poderíamos imaginar um indivíduo que é surpreendido no meio do campo por um boi bravo que avança contra ele. Os impulsos nervosos resultantes da visão

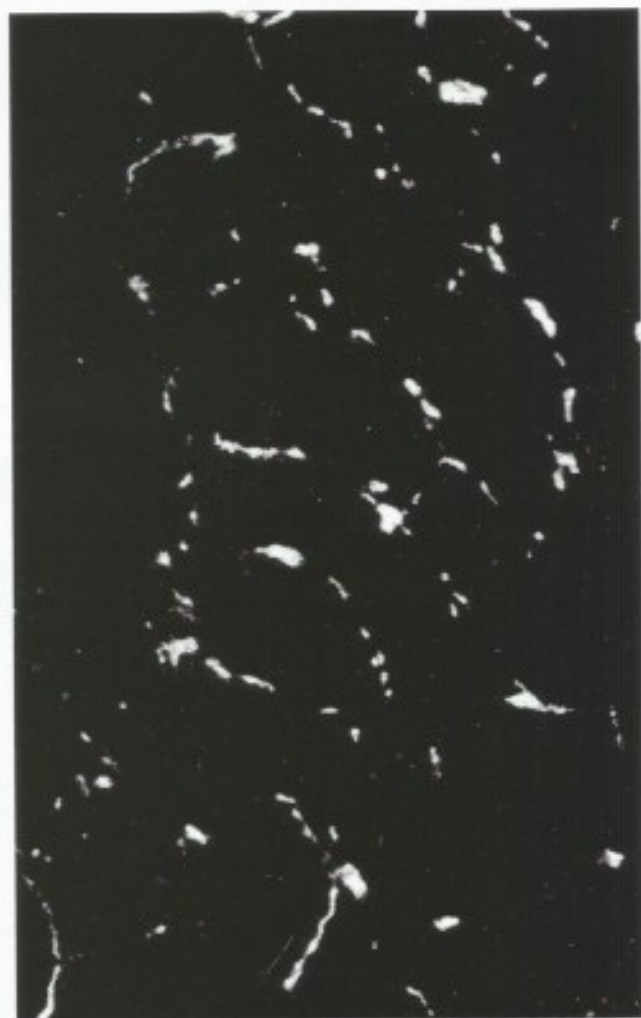2 Rossoni, R.B.; Machado, A.B.M. & Machado, C.R.S. – 1979 – *Histochemical Journal*, 11: 661-668.





**FIGURA 12.4** Inervação parassimpática da glândula parótida do sagui [*Callithrix*]. Notam-se abundantes terminações nervosas colinérgicas em torno das unidades secretoras [método de Karnovsky e Roots para acetilcolinesterase].

do boi são levados ao cérebro, resultando uma forma de emoção, o medo. Do cérebro, mais especialmente do hipotálamo, partem impulsos nervosos que descem pelo tronco encefálico e medula, ativando os neurônios pré-ganglionares simpáticos da coluna lateral, de onde os impulsos nervosos ganham os diversos órgãos, iniciando a reação de alarme. Esta visa preparar o organismo para o esforço físico que será necessário para resolver a situação, o que, no exemplo, significa fugir ou brigar com o boi. Há maior transformação de glicogênio em glicose, que é lançada no sangue, aumentando as possibilidades de consumo de energia pelo organismo. Há, também, aumento no suprimento sanguíneo nos músculos estriados esqueléticos, necessário para levar a estes músculos mais glicose e oxigênio, bem como para mais fácil remoção do  $\text{CO}_2$ .



**FIGURA 12.5** Inervação simpática da glândula sublingual do macaco [*Cebus*]. Notam-se abundantes terminações adrenérgicas em torno das unidades secretoras [microscopia de fluorescência, método de Falck].

Este aumento das condições hemodinâmicas nos músculos se faz por:

- a) aumento do ritmo cardíaco, acompanhado de aumento na circulação coronária;
- b) vasoconstrição nos vasos mesentéricos e cutâneos (o indivíduo fica pálido), de modo a "mobilizar" maior quantidade de sangue para os músculos estriados.

Ocorre, ainda, aumento da pressão arterial, o que pode causar a morte, por exemplo, por ruptura de vasos cerebrais (diz-se que morreu de susto). Os brônquios dilatam-se, melhorando as condições respiratórias necessárias a melhor oxigenação do sangue e remoção do  $\text{CO}_2$ .



No globo ocular, observa-se dilatação das pupilas. No tubo digestivo, há diminuição do peristaltismo e fechamento dos esfíncteres.<sup>3</sup> Na pele, há ainda aumento da sudorese e ereção dos pelos.

O estudo da situação descrita acima ajuda a memorizar as ações do sistema simpático e, por oposição, as do parassimpático em quase todos os órgãos. Pode-se lembrar ainda que, nos órgãos genitais, o simpático é responsável pelo fenômeno da ejaculação, e o parassimpático, pela ereção. Verifica-se, assim, que as ações dos

dois sistemas são complexas, podendo o mesmo sistema ter ações diferentes nos vários órgãos. Por exemplo, o sistema simpático, que ativa o movimento cardíaco, inibe o movimento do tubo digestivo. Na Tabela 12.2 estão sintetizadas as ações dos sistemas simpático e parassimpático sobre os principais órgãos. Sabendo-se que as fibras pós-ganglionares do parassimpático são colinérgicas e as do simpático, com raras exceções, são adrenérgicas, o estudo da Tabela 12.2 dá uma ideia das ações da acetilcolina e da noradrenalina nos vários órgãos.

**TABELA 12.2** Funções do simpático e do parassimpático em alguns órgãos.

Órgão	Simpático	Parassimpático
Iris	dilatação da pupila (midríase)	constricção da pupila (miose)
Glândula lacrimal	vasoconstricção; pouco efeito sobre a secreção	secreção abundante
Glândulas salivares	vasoconstricção; secreção viscosa e pouco abundante	vasodilatação; secreção fluida e abundante
Glândulas sudoríparas	secreção copiosa (fibras colinérgicas)	inervação ausente
Músculos eretores dos pelos	ereção dos pelos	inervação ausente
Coração	aceleração do ritmo cardíaco (taquicardia); dilatação das coronárias	diminuição do ritmo cardíaco (bradicardia) e constricção das coronárias
Brônquios	dilatação	constricção
Tubo digestivo	diminuição do peristaltismo e fechamento dos esfíncteres	aumento do peristaltismo e abertura dos esfíncteres
Fígado	aumento da liberação glicose	armazenamento de glicogênio aumento de secreção
Glândulas digestivas e pâncreas	diminui a secreção	
Bexiga	facilita o enchimento pela relaxamento da parede e contração do esfíncter interno	contração da parede, promovendo o esvaziamento
Genitais masculinos	vasoconstricção; ejaculação	vasodilatação; ereção
Glândula suprarrenal	secreção de adrenalina (através de fibras pré-ganglionares)	nenhuma ação
Vasos sanguíneos do tronco e das extremidades	vasoconstricção	nenhuma ação; inervação ausente
Cristalino	acomodação para longe	acomodação para perto
Órgãos linfóides	imunossupressão	imunoativação
Tecido adiposo	lipólise	—

<sup>3</sup> Nem sempre. Quando a situação foge do controle, pode acontecer o contrário.



# Sistema Nervoso Autônomo: Anatomia do Simpático, Parassimpático e dos Plexos Viscerais

No capítulo anterior, tratamos de alguns aspectos gerais da organização do sistema nervoso autônomo. Temos, assim, os elementos necessários para um estudo da topografia e organização anatômica do componente simpático e parassimpático deste sistema, assim como de seus plexos viscerais. Este estudo será feito de maneira sucinta, sem dar ênfase às inúmeras variações existentes.

## 1.0 SISTEMA NERVOSO SIMPÁTICO

### 1.1 ASPECTOS ANATÔMICOS

Antes de analisar o trajeto das fibras pré e pós-ganglionares no sistema simpático, faremos um estudo de suas principais formações anatômicas.

#### 1.1.1 Tronco simpático

A principal formação anatômica do sistema simpático é o *tronco simpático* (Figura 13.1), formado por uma cadeia de gânglios unidos através de *ramos interganglionares*.

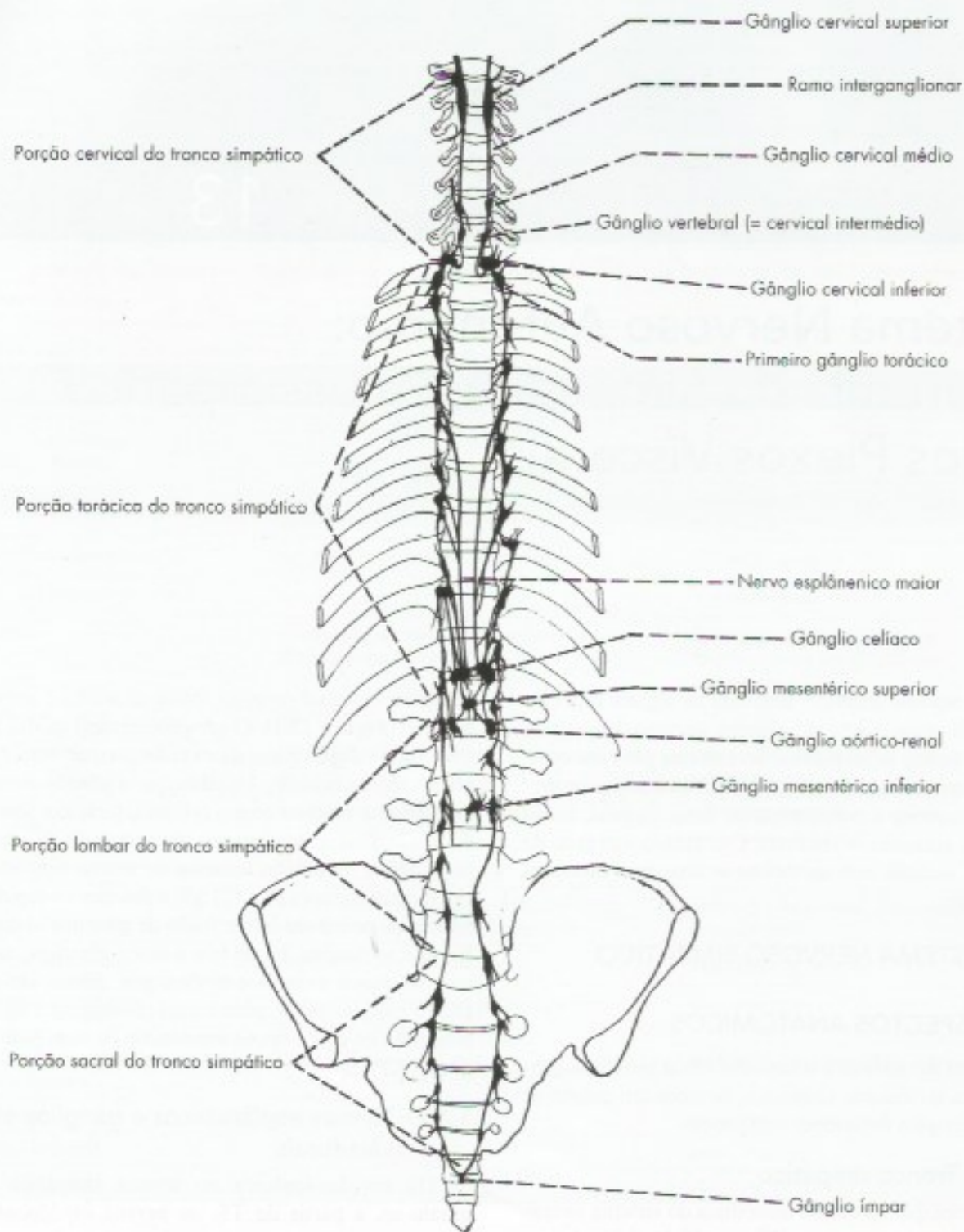
Cada tronco simpático estende-se, de cada lado, da base do crânio até o cóccix, onde termina unindo-se com o do lado oposto. Os gânglios do tronco simpático se dispõem de cada lado da coluna vertebral em toda sua extensão, e são *gânglios paravertebrais*. Na porção cervical do tronco simpático, temos classicamente três

gânglios: *cervical superior, cervical médio e cervical inferior* (Figura 13.1). O gânglio cervical médio falta em vários animais domésticos e, frequentemente, não é observado no homem. Usualmente, o gânglio cervical inferior está fundido com o primeiro torácico, formando o *gânglio cervicotorácico*, ou *estrelado*. O número de gânglios da porção torácica do tronco simpático é usualmente menor (10 a 12) que o dos nervos espinhais torácicos, pois pode haver fusão de gânglios vizinhos. Na porção lombar, há de três a cinco gânglios, na sacral, de quatro a cinco, e na cóccigea, apenas um gânglio, o *gânglio impar*, para o qual convergem e no qual terminam os dois troncos simpáticos de cada lado (Figura 13.1).

#### 1.1.2 Nervos esplâncnicos e gânglios pré-vertebrais

Da porção torácica do tronco simpático originam-se, a partir de T5, os *nervos esplâncnicos: maior; menor e ímo*, os quais têm trajeto descendente, atravessam o diafragma e penetram na cavidade abdominal, onde terminam nos *gânglios pré-vertebrais* (Figura 13.2). Estes se localizam anteriormente à coluna vertebral e à aorta abdominal, em geral próximo à origem dos ramos abdominais desta artéria, dos quais recebem o nome. Assim, existem: dois *gânglios celiacos*, direito e esquerdo, situados na origem do tronco celiaco; dois gânglios *aórtico-*





**FIGURA 13.1** Principais formações anatômicas do sistema simpático em vista anterior. (Reproduzido de Dangelo e Fattini, Anatomia Humana Básica. Atheneu, Rio de Janeiro.)

-renais, na origem das artérias renais; um *gânglio mesentérico superior* e outro *mesentérico inferior*, próximo à origem das artérias de mesmo nome. Os nervos esplâncnicos maior e menor terminam, respectivamente, nos gânglios celíaco e aórtico-renal

(Figura 13.2). Como será visto, apesar de os nervos esplâncnicos se originarem aparentemente de gânglios paravertebrais, eles são constituídos por fibras pré-ganglionares, além de um número considerável de fibras viscerais aferentes.







### 1.1.3 Ramos comunicantes

Unindo o tronco simpático aos nervos espinhais, existem filetes nervosos denominados ramos comunicantes, que são de dois tipos: *ramos comunicantes brancos e ramos comunicantes cinzentos* (Figura 13.4). Como será visto mais adiante, os ramos comunicantes brancos, na realidade, ligam a medula ao tronco simpático, sendo, pois, constituídos de fibras pré-ganglionares, além de fibras viscerais aferentes. Já os ramos comunicantes cinzentos são constituídos de fibras pós-ganglionares, que, sendo amielínicas, dão a este ramo uma coloração ligeiramente mais escura. Como os neurônios pré-ganglionares só existem nos segmentos medulares de T1 a L2, as fibras pré-ganglionares emergem somente destes níveis, o que explica a existência de ramos comunicantes brancos apenas nas regiões torácica e lombar alta. Já os ramos comunicantes cinzentos ligam o tronco simpático a todos os nervos espinhais. Como o número de gânglios do tronco simpático é frequentemente menor que o número de nervos espinhais, de um gânglio pode emergir mais de um ramo comunicante cinzento, como ocorre, por exemplo, na região cervical, onde existem três gânglios para oito nervos cervicais.

### 1.1.4 Filetes vasculares e nervos cardíacos

Do tronco simpático, e especialmente dos gânglios pré-vertebrais, saem pequenos filetes nervosos que se acolam à adventícia das artérias e seguem com elas até as vísceras. Assim, do polo cranial do gânglio cervical superior sai o *nervo carotídeo interno* (Figuras 13.3 e 13.5), que pode ramificar-se, formando o *plexo carotídeo interno*, que penetra no crânio, nas paredes da artéria carótida interna. Dos gânglios pré-vertebrais, filetes nervosos acolam-se à artéria aorta abdominal e a seus ramos (Figura 13.2). Do tronco simpático, emergem ainda filetes nervosos que chegam às vísceras por um trajeto independente das artérias. Entre estes, temos, por exemplo, os *nervos cardíacos cervicais superior, médio e inferior*, que se destacam dos gânglios cervicais correspondentes, dirigindo-se ao coração (Figura 13.2).

A seguir, estudaremos como se localizam nestes elementos anatômicos os dois neurônios característicos do sistema nervoso autônomo, ou seja, neurônio pré e pós-ganglionar, com as respectivas fibras pré e pós-ganglionares.

## 1.2 LOCALIZAÇÃO DOS NEURÔNIOS PRÉ-GANGLIONARES SIMPÁTICOS, DESTINO E TRAJETO DAS FIBRAS PRÉ-GANGLIONARES (FIGURA 13.2)

Vimos no capítulo anterior que, no sistema simpático, o corpo do neurônio pré-ganglionar está localizado

na coluna lateral da medula de T1 a L2. Dai saem as fibras pré-ganglionares pelas raízes ventrais, ganham o tronco do nervo espinhal e seu ramo ventral, de onde passam ao tronco simpático pelos ramos comunicantes brancos. Estas fibras terminam fazendo sinapse com os neurônios pós-ganglionares, que podem estar em três posições (Figura 13.4):

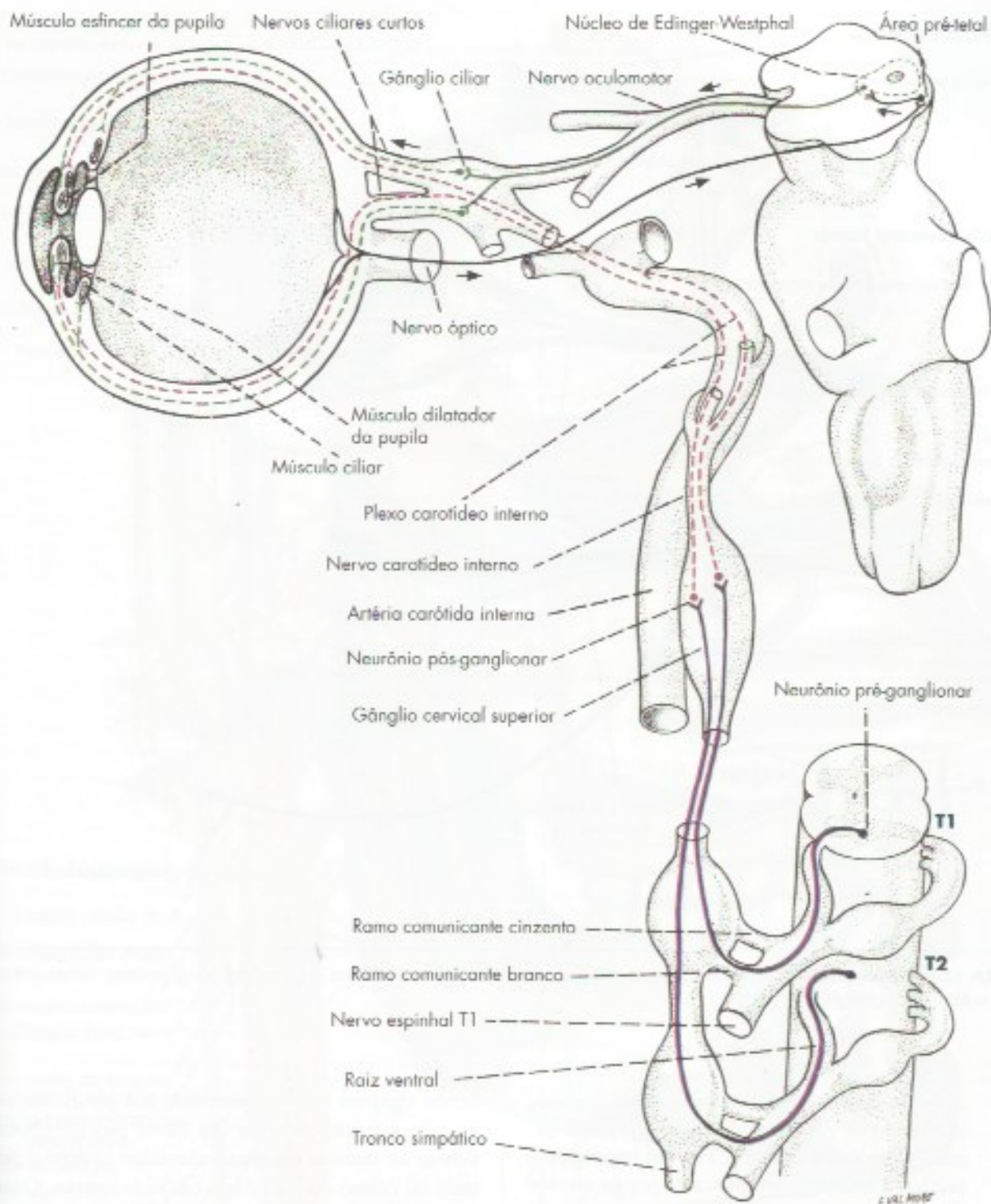
- em um gânglio paravertebral situado no mesmo nível, de onde a fibra saiu pelo ramo comunicante branco;*
- em um gânglio paravertebral situado acima ou abaixo deste nível e, neste caso, as fibras pré-ganglionares chegam ao gânglio pelos ramos interganglionares, que são formados por grande número de tais fibras. Por este trajeto, no interior do próprio tronco simpático, as fibras pré-ganglionares chegam a gânglios situados acima de T1, ou abaixo de L2, ou seja, em níveis onde já não emergem fibras pré-ganglionares simpáticas da medula, não existindo, pois, ramos comunicantes brancos;*
- em um gânglio pré-vertebral, onde as fibras pré-ganglionares chegam pelos nervos esplâncnicos que, assim, poderiam ser considerados como verdadeiros “ramos comunicantes brancos” muito longos. As fibras pré-ganglionares que seguem este trajeto passam pelos gânglios paravertebrais sem, entretanto, aí fazerem sinapse (Figura 13.4).*

## 1.3 LOCALIZAÇÃO DOS NEURÔNIOS PÓS-GANGLIONARES SIMPÁTICOS, DESTINO E TRAJETO DAS FIBRAS PÓS-GANGLIONARES (FIGURA 13.4)

Os neurônios pós-ganglionares estão nos gânglios para e pré-vertebrais, de onde saem as fibras pós-ganglionares, cujo destino é sempre uma glândula, músculo liso ou cardíaco. As fibras pós-ganglionares, para chegar a este destino, podem seguir por três trajetos:

- por intermédio de um nervo espinhal (Figura 13.4) – neste caso, as fibras voltam ao nervo espinhal pelo ramo comunicante cinzento e se distribuem no território de inervação deste nervo. Assim, todos os nervos espinhais possuem fibras simpáticas pós-ganglionares que, desta forma, chegam aos músculos eretores dos pelos, às glândulas sudoríparas e aos vasos cutâneos;*
- por intermédio de um nervo independente (Figura 13.2) – neste caso, o nervo liga diretamente o gânglio à víscera. Aqui se situam, por exemplo, os nervos cardíacos cervicais do simpático;*



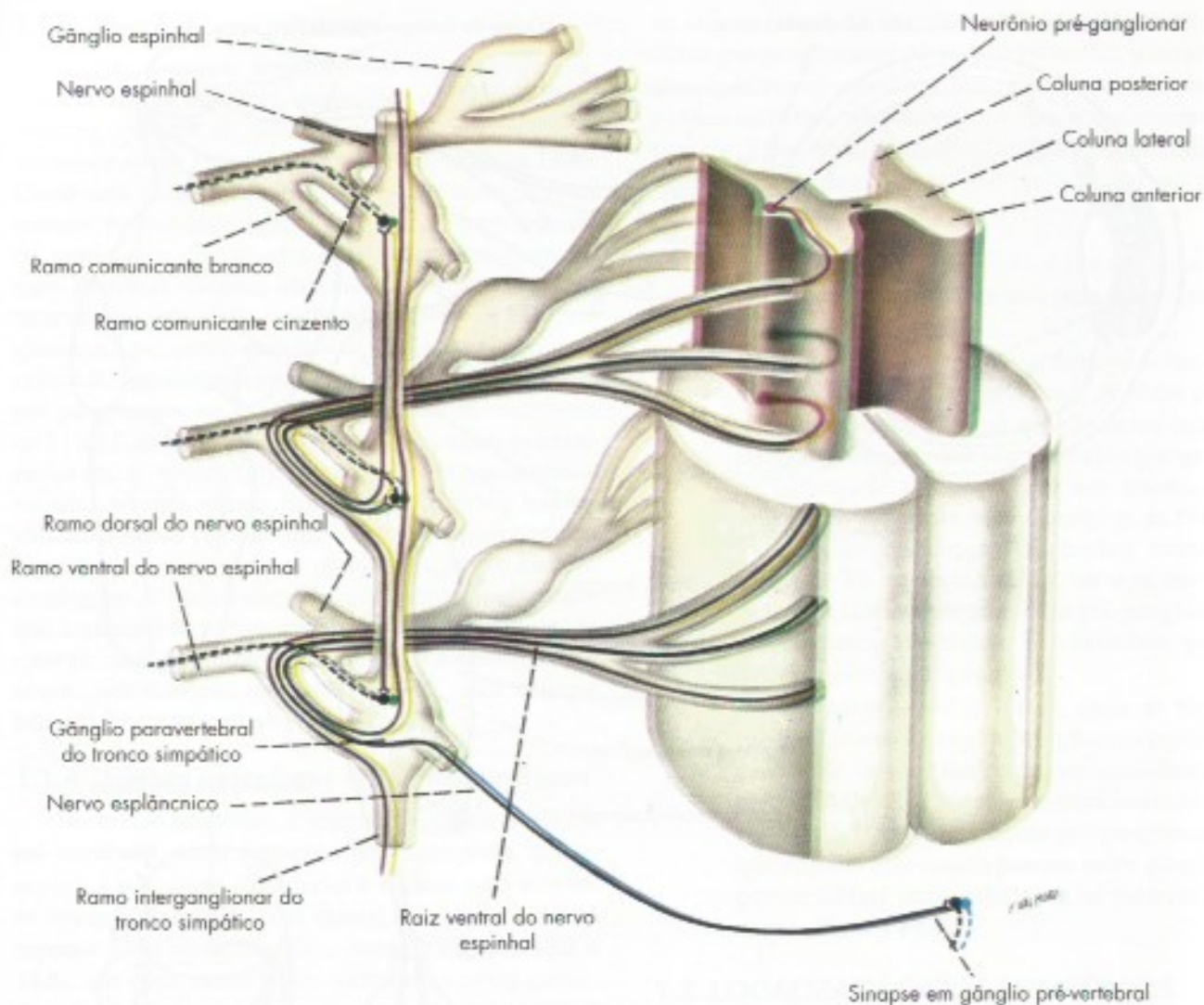


**FIGURA 13.3** Esquema de inervação simpática [vermelho] e parassimpática [verde] da pupila. As setas indicam o trajeto do impulso nervoso no reflexo fotomotor.

c) *por intermédio de uma artéria (Figura 13.3)* – as fibras pós-ganglionares acolam-se à artéria e a acompanham em seu território de vascularização. Assim, as fibras pós-ganglionares que se originam nos gânglios pré-vertebrais inervam

as vísceras do abdome, seguindo na parede dos vasos que irrigam estas vísceras. Do mesmo modo, fibras pós-ganglionares originadas no gânglio cervical superior formam o nervo e o plexo carotídeo interno e acompanham a artéria





**FIGURA 13.4** Esquema do trajeto das fibras no sistema simpático. (Linha contínua = fibras pré-ganglionares; linhas interrompidas = fibras pós-ganglionares.)

carótida interna em seu trajeto intracraniano, inervando os vasos intracranianos, o corpo pineal, a hipófise e a pupila. Por sua importância prática, a inervação simpática da pupila merece destaque.

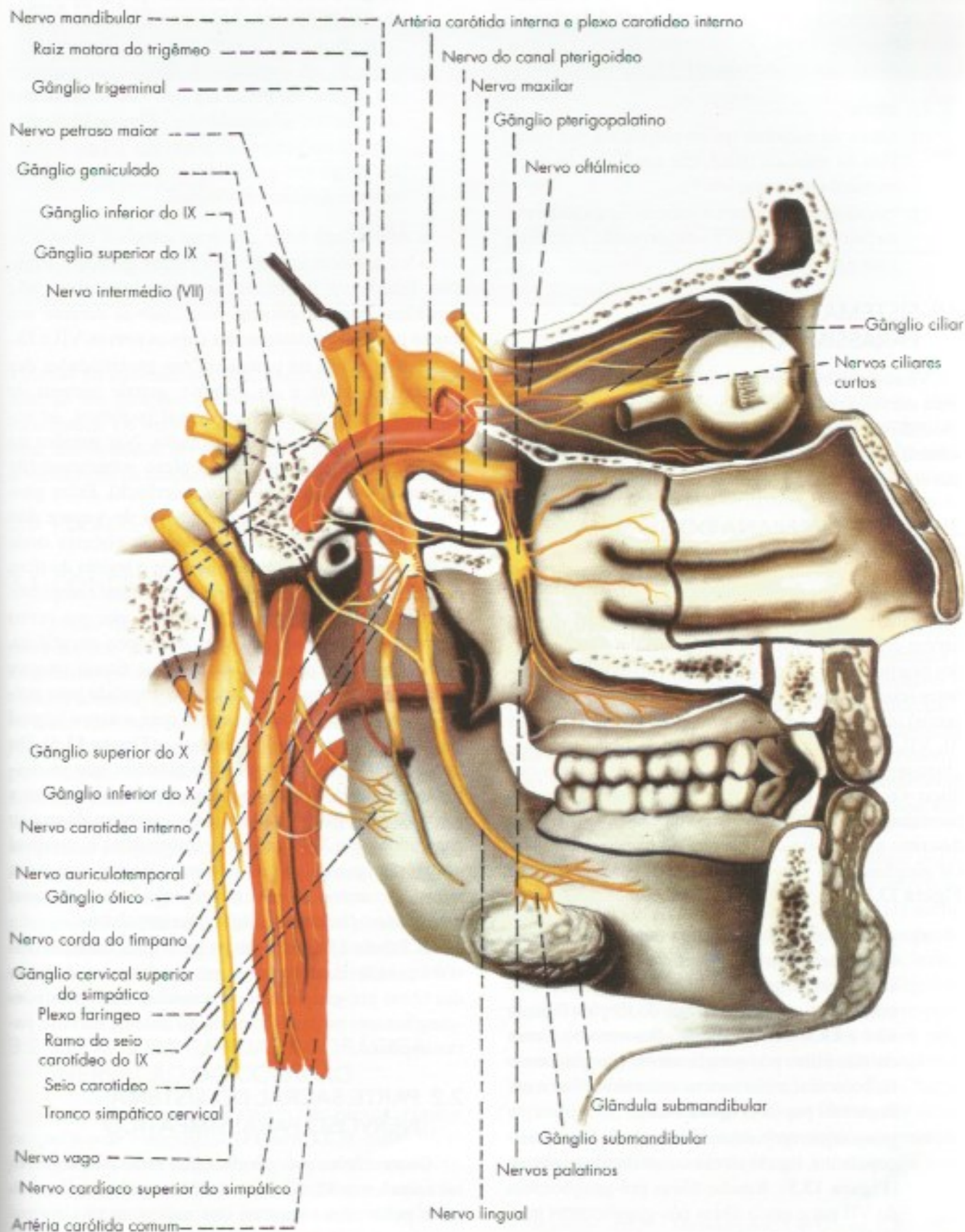
#### 1.4 INERVAÇÃO SIMPÁTICA DA PUPILA

As fibras pré-ganglionares relacionadas com a inervação da pupila originam-se de neurônios situados na coluna lateral da medula torácica alta (T1 e T2). Essas fibras saem pelas raízes ventrais, ganham os nervos espinhais correspondentes e passam ao tronco simpático pelos respectivos ramos comunicantes brancos (**Figura 13.3**). Sobem no tronco simpático e terminam estabele-

cendo sinapses com os neurônios pós-ganglionares do gânglio cervical superior. As fibras pós-ganglionares sobem no nervo e no plexo carotídeo interno e penetram no crânio com a artéria carótida interna. Quando esta artéria atravessa o seio cavernoso, estas fibras se destacam, passando, sem fazer sinapse, pelo gânglio ciliar, que, como será visto, pertence ao parassimpático, e, através dos *nervos ciliares curtos*, ganham o bulbo ocular, onde terminam formando um rico plexo no músculo dilatador da pupila.

Nesse longo trajeto, as fibras simpáticas para a pupila podem ser lesadas por processos compressivos (tumores, aneurismas etc.) da região torácica ou cervical. Neste caso, a pupila do lado da lesão ficará contraída





**FIGURA 13.5** Parte craniana do sistema parassimpático.



(miose) por ação do parassimpático, não contrabalançada pelo simpático. Este é o principal sinal da chamada *síndrome de Horner*, caracterizada pelos seguintes sinais, observados do lado da lesão:

- a) miose;
- b) queda da pálpebra (ptose palpebral), por paralisia do músculo tarsal, que auxilia no levantamento da pálpebra;
- c) vasodilatação cutânea e deficiência de sudorese na face, por interrupção da inervação simpática para a pele.

## 2.0 SISTEMA NERVOSO PARASSIMPÁTICO

Vimos que os neurônios pré-ganglionares do sistema nervoso parassimpático estão situados no tronco encefálico e na medula sacral. Isto permite dividir este sistema em duas partes: uma craniana e outra sacral, que serão estudadas a seguir.

### 2.1 PARTE CRANIANA DO SISTEMA NERVOSO PARASSIMPÁTICO

É constituída por alguns núcleos do tronco encefálico, gânglios e fibras nervosas em relação com alguns nervos cranianos. Nos núcleos localizam-se os corpos dos neurônios pré-ganglionares, cujas fibras pré-ganglionares (classificadas no Cap. 11 como eferentes viscerais gerais) atingem os gânglios através dos pares cranianos III, VII, IX e X. Dos gânglios saem as fibras pós-ganglionares para as glândulas, músculo liso e músculo cardíaco. Os núcleos da parte craniana do sistema nervoso parassimpático estão relacionados na Tabela 13.1 e serão descritos a propósito da estrutura do tronco encefálico. Os gânglios, com suas conexões, são representados na **Figura 13.5** e descritos sucintamente a seguir:

- a) *gânglio ciliar* – situado na cavidade orbitária, lateralmente ao nervo óptico, relacionando-se ainda com o ramo oftálmico do trigêmeo. Recebe fibras pré-ganglionares do III par (**Figuras 12.1 e 13.5**) e envia, através dos *nervos ciliares curtos*, fibras pós-ganglionares, que ganham o bulbo ocular e inervam os músculos ciliar e esfínter da pupila (**Figura 13.3**);
- b) *gânglio pterigopalatino* – situado na fossa pterigopalatina, ligado ao ramo maxilar do trigêmeo (**Figura 13.5**). Recebe fibras pré-ganglionares do VII par e envia fibras pós-ganglionares para a glândula lacrimal;
- c) *gânglio óptico* – situado junto ao ramo mandibular do trigêmeo, logo abaixo do forame oval

(**Figura 13.5**). Recebe fibras pré-ganglionares do IX par e manda fibras pós-ganglionares para a parótida, através do nervo *auriculotemporal*;

- d) *gânglio submandibular* – situado junto ao nervo lingual, no ponto em que este se aproxima da glândula submandibular (**Figura 13.5**). Recebe fibras pré-ganglionares do VII par e manda fibras pós-ganglionares para as glândulas submandibular e sublingual.

É interessante notar que estes gânglios estão relacionados anatomicamente com ramos do nervo trigêmeo. Este nervo, entretanto, ao emergir do crânio, não tem fibras parassimpáticas, recebendo-as durante seu trajeto através de anastomoses com os nervos VII e IX.

Existe, ainda, na parede ou nas proximidades das vísceras, do tórax e do abdome, grande número de gânglios parassimpáticos, em geral pequenos, às vezes constituídos por células isoladas. Nas paredes do tubo digestivo, eles integram o plexo submucoso (de Meissner) e o mioentérico (de Auerhach). Estes gânglios recebem fibras pré-ganglionares do vago e dão fibras pós-ganglionares curtas para as vísceras onde estão situadas. Convém acentuar que o trajeto da fibra pré-ganglionar até o gânglio pode ser muito complexo. Frequentemente, ela chega ao gânglio por um nervo diferente daquele no qual saiu do tronco encefálico. Assim, as fibras pré-ganglionares que fazem sinapse no gânglio submandibular saem do encéfalo pelo nervo intermédio e passam, a seguir, para o nervo lingual por meio do nervo *corda do tímpano* (**Figura 13.5**). Do mesmo modo, as fibras pré-ganglionares que se destinam ao gânglio pterigopalatino, relacionadas com a inervação das glândulas lacrimais, emergem do tronco encefálico pelo VII par (nervo intermédio) e, no nível do gânglio geniculado, destacam-se deste nervo para, através do *nervo petroso maior* e do *nervo do canal pterigoideo*, chegar ao gânglio pterigopalatino.

A Tabela 13.1 sintetiza os principais dados relativos à posição dos neurônios pré-ganglionares, o trajeto das fibras pré-ganglionares e o destino das fibras pós-ganglionares na parte craniana do sistema nervoso parassimpático.

### 2.2 PARTE SACRAL DO SISTEMA NERVOSO PARASSIMPÁTICO

Os neurônios pré-ganglionares estão nos segmentos sacrais em S2, S3 e S4. As fibras pré-ganglionares saem pelas raízes ventrais dos nervos sacrais correspondentes, ganham o tronco destes nervos, dos quais se destacam para formar os *nervos esplâncnicos pélvicos* (**Figura 13.2**). Por meio destes nervos, atingem as



**TABELA 13.1** Parte craniana do parassimpático.

Posição do neurônio pré-ganglionar	Nervo (fibra pré-ganglionar)	Posição do neurônio pós-ganglionar	Órgão inervado
Núcleo de Edinger-Westphal	III par	gânglio ciliar	m. esfíncter da pupila e músculo ciliar
Núcleo salivatório superior	VII par (n. intermédio)	gânglio submandibular	glândulas submandibular e sublingual
Núcleo salivatório inferior	IX par	gânglio ótico	glândula parótida
Núcleo lacrimal	VII par (n. intermédio)	gânglio pterigopalatino	glândula lacrimal
Núcleo dorsal do vago	X par	gânglios nas vísceras torácicas e abdominais	vísceras torácicas e abdominais

vísceras da cavidade pélvica, onde terminam fazendo sinapse nos gânglios (neurônios pós-ganglionares) aí localizados. Os nervos esplâncnicos pélvicos são também denominados *nervos eretores*, pois estão ligados ao fenômeno da ereção. Sua lesão causa a impotência.

### 3.0 PLEXOS VISCERAIS

#### 3.1 CONCEITO

Quanto mais próximo das vísceras, mais difícil se torna separar, por dissecação, as fibras do simpático e do parassimpático. Isto ocorre porque se forma, nas cavidades torácica, abdominal e pélvica, um emaranhado de filetes nervosos e gânglios, constituindo os chamados *plexos viscerais*, que não são puramente simpáticos ou parassimpáticos, mas que contêm elementos dos dois sistemas, além de fibras viscerais aferentes. Na composição destes plexos, temos os seguintes elementos: fibras simpáticas pré-ganglionares (raras) e pós-ganglionares; fibras parassimpáticas pré e pós-ganglionares; fibras viscerais aferentes e gânglios do parassimpático, além dos gânglios pré-vertebrais do simpático. Nos plexos entéricos, existem também neurônios não ganglionares. Serão estudados separadamente os plexos da cavidade torácica, abdominal e pélvica.

#### 3.2 PLEXOS DA CAVIDADE TORÁCICA. INERVAÇÃO DO CORAÇÃO

Na cavidade torácica existem três plexos: *cardíaco*, *pulmonar* e *esofágico* (Figura 13.2), cujas fibras parassimpáticas se originam do vago, e as simpáticas, dos três gânglios cervicais e seis primeiros torácicos. Em vista da importância da inervação autônoma do coração, merece destaque o plexo cardíaco, intimamente relacionado ao pulmonar, em cuja composição entram principalmente os três nervos cardíacos cervicais do

simpático (superior, médio e inferior) e os dois nervos cardíacos cervicais do vago (superior e inferior), além de nervos cardíacos, torácicos do vago e do simpático. Fato interessante é que o coração, embora tenha posição torácica, recebe sua inervação predominantemente da região cervical, o que se explica por sua origem na região cervical do embrião.

Os nervos cardíacos convergem para a base do coração, ramificam-se e trocam amplas anastomoses, formando o *plexo cardíaco*, no qual se observam numerosos gânglios do parassimpático. A este plexo, externo, correspondem plexos internos, subepicárdicos e subendocárdicos, formados de células ganglionares e ramos terminais das fibras simpáticas e parassimpáticas. A inervação autônoma do coração é especialmente abundante na região do nó sinoatrial, fato significativo, uma vez que sua função se exerce fundamentalmente sobre o ritmo cardíaco, sendo o simpático cardioacelerador e o parassimpático, cardioinibidor.

Por sua grande importância clínica, cabem algumas considerações sobre o envolvimento da inervação autônoma do coração na doença de Chagas. Há muito tempo sabe-se que nessa doença há intensa destruição dos gânglios parassimpáticos do plexo cardíaco, levando à desnervação parassimpática do coração. Segundo alguns autores, essa desnervação, sem a correspondente desnervação simpática, seria responsável pelo desenvolvimento da chamada cardiopatia chagásica. Entretanto, com base em estudos da doença de Chagas experimental, sabe-se hoje que, na fase aguda dessa doença, ocorre também total destruição da inervação simpática do coração.<sup>1</sup> Contudo, um fato novo, até pou-

1 Machado, A.B.M.; Machado, E.R.S. & Gomes, E.B. – 1975 – Depletion of heart norepinephrine in the experimental acute myocarditis caused by *Trypanosoma cruzi*. *Experientia* 31: 1201-1203.



co tempo desconhecido, é que, em fases posteriores da doença, ocorre reinervação simpática e parassimpática do órgão.<sup>2</sup>

### 3.3 PLEXOS DA CAVIDADE ABDOMINAL

#### 3.3.1 Plexo celíaco

Na cavidade abdominal situa-se o *plexo celíaco* (ou solar), um plexo visceral muito grande, localizado na parte profunda da região epigástrica, adiante da aorta abdominal e dos pilares do diafragma, na altura do tronco celíaco. Aí se localizam os gânglios simpáticos, celíaco, mesentérico superior e aórtico-renais, a partir dos quais o plexo celíaco se irradia a toda a cavidade abdominal, formando plexos secundários ou subsidiários (**Figura 13.2**). Fato interessante é que a maioria dos nervos que contribuem com fibras pré-ganglionares para o plexo celíaco tem origem na cavidade torácica, sendo mais importantes:

- a) os *nervos esplâncnicos maior e menor* – destacam-se de cada lado do tronco simpático de T5 a T12 e terminam fazendo sinapse nos gânglios pré-vertebrais;
- b) o *tronco vagal anterior* e o *tronco vagal posterior* – oriundos do plexo esofágico, contendo, cada um, fibras oriundas dos nervos vago direito e esquerdo, que trocam amplas anastomoses em seu trajeto torácico.

As fibras parassimpáticas do vago passam pelos gânglios pré-vertebrais do simpático sem fazer sinapse e terminam estabelecendo sinapses com gânglios e células ganglionares das vísceras abdominais.

Do plexo celíaco, irradiam-se plexos secundários que se distribuem às vísceras da cavidade abdominal, acompanhando, via de regra, os vasos.

Os plexos secundários pares são: renal, suprarenal e testicular (ou uterovário); e os plexos secundários ímpares são: hepático, lienal, gástrico, pancreático, mesentérico superior, mesentérico inferior e aórtico-abdominal.

#### 3.3.2 Plexos entéricos

Os plexos entéricos localizam-se no interior das paredes do trato gastrointestinal e são dois: o mioentérico (de Auerbach) e o submucoso (de Meissner).

Esses plexos não são constituídos apenas de neurônios pós-ganglionares parassimpáticos colinérgicos, como se pensou durante muito tempo. Além de neurônios ganglionares, possuem também neurônios sensoriais e interneurônios. Eles contêm aproximadamente de 80 a 100 milhões de neurônios em suas paredes, muitos dos quais sem conexão direta com o sistema nervoso central. Esse número é muito grande e assemelha-se ao encontrado na medula espinhal. Apresentam também grande diversidade de neurotransmissores e peptídeos.<sup>3</sup>

Comandam as células musculares lisas, glândulas produtoras de muco e vasos sanguíneos locais. Os neurônios sensoriais entéricos detectam o estado químico dos conteúdos e o grau de estiramento da parede do trato gastrointestinal, promovendo a inibição da musculatura lisa distal (anel de relaxamento) e contração da proximal (anel de constrição), para que os movimentos peristálticos sejam adequadamente coordenados para movimentar o bolo alimentar. Diante desta complexidade, concluiu-se que os plexos entéricos apresentam uma independência funcional do SNA, o que levou à proposta de considerá-los uma terceira divisão do SNA, denominada sistema nervoso entérico. Entretanto, a visão mais aceita é que, apesar de certa independência para gerar algumas respostas, é o SNA que lhe confere ritmo e coordenação em relação às informações provenientes de todo o organismo, inclusive com comportamentos emocionais. É por isto que cólicas e distúrbios intestinais são comuns em diversas situações emocionais. Do ponto de vista clínico, há evidência de que, na doença de Chagas, há intensa destruição de neurônios nos plexos entéricos, o que ocasiona grandes dilatações do esôfago e do intestino, conhecidas respectivamente como megacôfago e megacolo.

#### 3.2.3 Plexos da cavidade pélvica

As vísceras pélvicas são innervadas pelo *plexo hipogástrico* (**Figura 13.2**), no qual se distinguem uma porção superior, *plexo hipogástrico superior*, e uma porção inferior, *plexo hipogástrico inferior*, também chamado plexo pélvico (**Figura 13.2**). O plexo hipogástrico superior situa-se adiante do promontório, entre as artérias ilíacas direita e esquerda. Continua cranialmente o plexo aórtico-abdominal e corresponde ao chamado *nervo pré-sacral* dos cirurgiões e ginecologistas, o qual, na realidade, é formado por vários filetes nervosos. Para formação dos plexos hipogástricos, contribuem principalmente:

2 Machado, E.R.S.; Machado, A.B.M. & Chiari, E.A. -1978 – Recovery from heart norepinephrine depletion in experimental Chagas disease. The American Journal of Tropical Medicine and Hygiene 27 (1): 20-24.

3 Neuropeptídeos Y, galanina, dinorfina, adenosina, destacando-se a acetilcolina, serotonina, GABA, substância P, VIP e óxido nítrico.



- a) filetes nervosos provenientes do plexo aórtico-abdominal, os quais contêm, além de fibras viscerais aferentes, fibras simpáticas pós-ganglionares, provenientes, principalmente, do gânglio mesentérico inferior;
- b) os nervos esplâncnicos pélvicos, trazendo fibras pré-ganglionares da parte sacral do parassimpático, as quais terminam fazendo sinapse em numerosos gânglios situados nas paredes das vísceras pélvicas;
- c) filetes nervosos que se destacam de gânglios lombares e sacrais do tronco simpático.

Entre as vísceras inervadas pelo plexo pélvico, merece destaque a bexiga, cuja inervação é de grande importância clínica.

#### 4.0 INERVAÇÃO DA BEXIGA

As fibras viscerais aferentes da bexiga ganham a medula através do sistema simpático ou do parassimpático. No primeiro caso, sobem pelos nervos hipogástricos e plexo hipogástrico superior, conduzindo impulsos nervosos que atingem os segmentos torácicos e lombares baixos da medula (T10 L2). Já as fibras que acompanham o parassimpático seguem pelos nervos esplâncnicos pélvicos, terminando na medula sacral através das raízes dorsais dos nervos S2, S3 e S4. Ao chegar à medula, as fibras aferentes viscerais provenientes da bexiga ligam-se às vias ascendentes

que terminam no cérebro, conduzindo impulsos que se manifestam sob a forma de plenitude vesical. As fibras aferentes que chegam à região sacral fazem parte do *arco reflexo da micção*, cuja parte eferente está a cargo da inervação parassimpática da bexiga. Esta inicia-se nos neurônios pré-ganglionares situados na medula sacral (S2, S3, S4), os quais dão origem a fibras pré-ganglionares que saem da medula pelas raízes ventrais e ganham os nervos sacrais S2, S3 e S4, de onde se destacam os nervos esplâncnicos pélvicos. Através destes nervos, as fibras pré-ganglionares dirigem-se aos gânglios parassimpáticos situados no plexo pélvico, na parede da bexiga. Daí saem as fibras pós-ganglionares, muito curtas, que inervam a musculatura lisa da parede da bexiga (*músculo detrusor*) e o *músculo esfíncter da bexiga*. Os impulsos parassimpáticos que seguem por esta via causam relaxamento do esfíncter e contração do músculo detrusor, fenômenos que permitem o esvaziamento vesical. Segundo a maioria dos autores, o sistema simpático tem pouca ou nenhuma importância na micção. O estímulo para o reflexo da micção é representado pela distensão da parede vesical. Convém acentuar, entretanto, que a micção, como ato puramente reflexo, existe normalmente apenas na criança até o fim do primeiro ano de vida. Daí em diante, aparece a capacidade de impedir a contração do detrusor, apesar de a bexiga estar cheia, e a micção torna-se, até certo ponto, um ato controlado pela vontade.



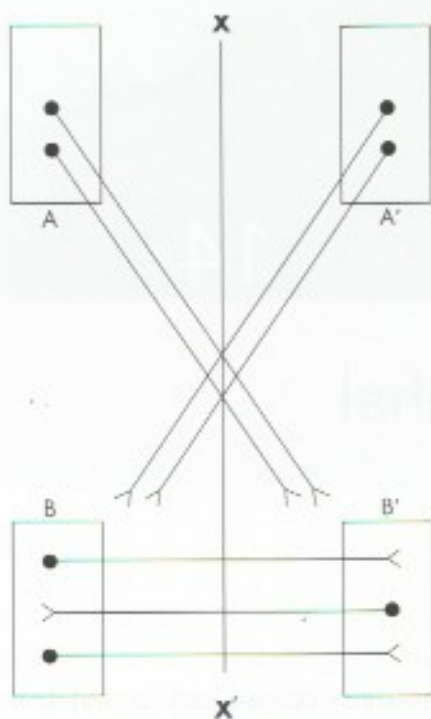
## Estrutura da Medula Espinhal

### 1.0 INTRODUÇÃO AO ESTUDO DA ESTRUTURA DO SISTEMA NERVOSO CENTRAL: GLOSSÁRIO

O estudo da estrutura interna do sistema nervoso central, que será iniciado neste capítulo, é uma das partes mais importantes e interessantes da neuroanatomia, uma vez que, no sistema nervoso, estrutura e função estão intimamente ligadas. Por outro lado, o conhecimento da estrutura do sistema nervoso central é fundamental para a compreensão dos diversos quadros clínicos que resultam das lesões e processos patológicos que podem acometê-lo. Embora o estudo destes aspectos seja objeto da patologia e da neurologia, o simples conhecimento da estrutura funcional do sistema nervoso central permite ao aluno localizar lesões no sistema nervoso central com base nos sinais e sintomas que delas decorrem. Antes de iniciarmos o estudo da estrutura da medula, vamos conceituar alguns termos que serão largamente usados nos capítulos seguintes.

- a) *substância cinzenta* – tecido nervoso constituído de neuróglia, corpos de neurônios e fibras predominantemente amielínicas;
- b) *substância branca* – tecido nervoso formado de neuróglia e fibras predominantemente mielínicas;
- c) *núcleo* – massa de substância cinzenta dentro de substância branca, ou grupo delimitado de neurônios com aproximadamente a mesma estrutura e mesma função;
- d) *formação reticular* – agregado de neurônios separados por fibras nervosas que não correspondem exatamente às substâncias branca ou cinzenta e ocupa a parte central do tronco encefálico;
- e) *córtex* – substância cinzenta que se dispõe em uma camada fina na superfície do cérebro e do cerebelo;
- f) *trato* – feixe de fibras nervosas com aproximadamente a mesma origem, mesma função e mesmo destino. As fibras podem ser mielínicas ou amielínicas. Na denominação de um trato, usam-se dois nomes: o primeiro indicando a origem e o segundo a terminação das fibras. Pode, ainda, haver um terceiro nome indicando a posição do trato. Assim, trato corticoespinal lateral indica um trato cujas fibras se originam no córtex cerebral, terminam na medula espinhal e se localiza no funículo lateral da medula.
- g) *fascículo* – usualmente o termo se refere a um trato mais compacto. Entretanto, o emprego do termo fascículo, em vez de trato, para algumas estruturas deve-se mais à tradição do que a uma diferença fundamental existente entre eles;
- h) *lemnisco* – o termo significa fita. É empregado para alguns feixes de fibras sensitivas que levam impulsos nervosos ao tálamo;
- i) *funículo* – o termo significa cordão e é usado para a substância branca da medula. Um funículo contém vários tratos ou fascículos;
- j) *decussação* – formação anatômica constituída por fibras nervosas que cruzam obliquamente o plano mediano e que têm aproximadamente a mesma direção (**Figura 14.1**). O exemplo mais conhecido é a decussação das pirâmides;





**FIGURA 14.1** Diferença entre decussação e comissura. As fibras originadas em A e A' cruzam o plano mediano (XX'), formando uma decussação; as originadas em B e B' cruzam este plano formando uma comissura.

- k) *comissura* – formação anatômica constituída por fibras nervosas que cruzam perpendicularmente o plano mediano e que têm, por conseguinte, direções diametralmente opostas (**Figura 14.1**). O exemplo mais conhecido é o corpo caloso;
- l) *fibras de projeção* – fibras de projeção de uma determinada área ou órgão do sistema nervoso central são fibras que saem fora dos limites desta área ou deste órgão;
- m) *fibras de associação* – fibras de associação de uma determinada área ou órgão do sistema nervoso central são fibras que associam pontos mais ou menos distantes desta área ou deste órgão sem, entretanto, abandoná-lo.
- n) *modulação* – mudança da excitabilidade de um neurônio causada por axônios de outros neurônios não relacionados com a função do primeiro. Por exemplo, um axônio pode mudar a excitabilidade de um neurônio motor sem se relacionar diretamente com a motricidade;
- o) *neuroimagem funcional* – técnica que permite estudar o estado funcional de áreas do SNC em indivíduos sem anestesia. Baseia-se no fato de que quando os neurônios são ativados há au-

mento do metabolismo e do fluxo sanguíneo, o que é detectado pelo equipamento. Para mais informações veja Capítulo 31.

## 2.0 ESTRUTURA DA MEDULA: ASPECTOS GERAIS

Como já foi visto no Capítulo 4 (**Figura 4.2**), na superfície da medula existem os sulcos lateral anterior, lateral posterior, intermédio posterior, mediano posterior e a fissura mediana anterior. A substância cinzenta é circundada pela branca, constituindo, de cada lado, os funículos anterior, lateral e posterior, este último compreendendo os fascículos grácil e cuneiforme. Entre a fissura mediana anterior e a substância cinzenta, localiza-se a *comissura branca*, local de cruzamento de fibras. Na substância cinzenta, notam-se as colunas anterior, lateral e posterior.

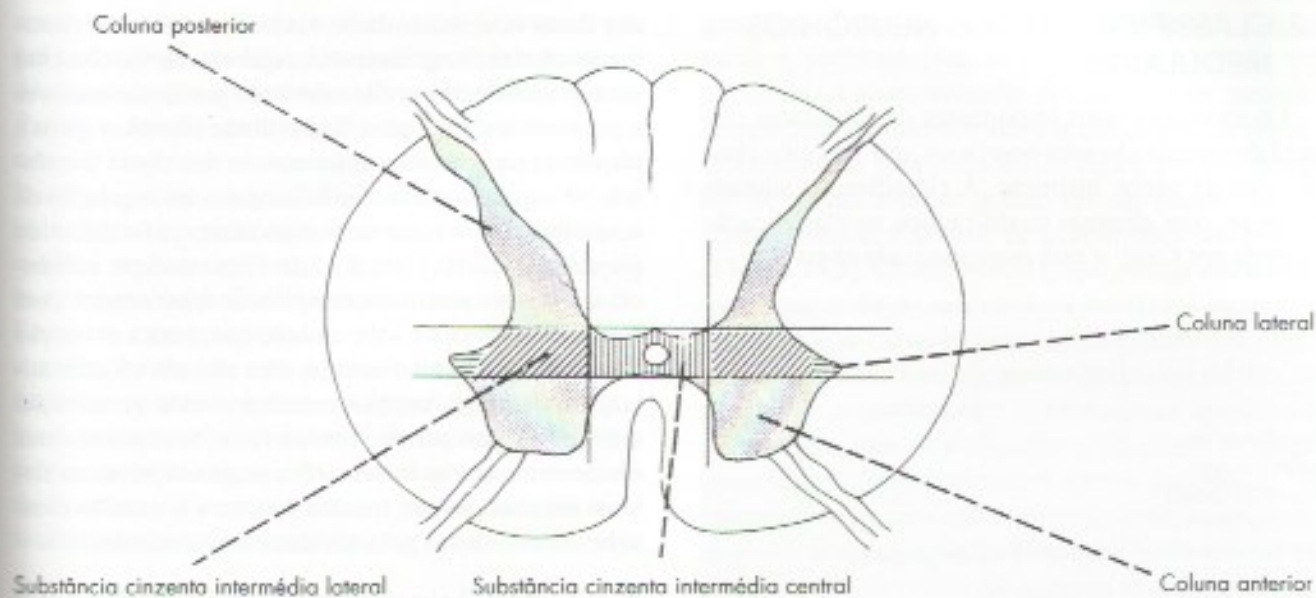
Existem diferenças entre os vários níveis da medula no que diz respeito à forma, localização e tamanho destes elementos. Assim, a quantidade de substância branca em relação à cinzenta é tanto maior quanto mais alto o nível considerado. No nível das intumescências lombares e cervicais, a coluna anterior é mais dilatada; a coluna lateral só existe de T1 até L2. Estes e outros critérios permitem identificar aproximadamente o nível de uma secção de medula.

## 3.0 SUBSTÂNCIA CINZENTA DA MEDULA

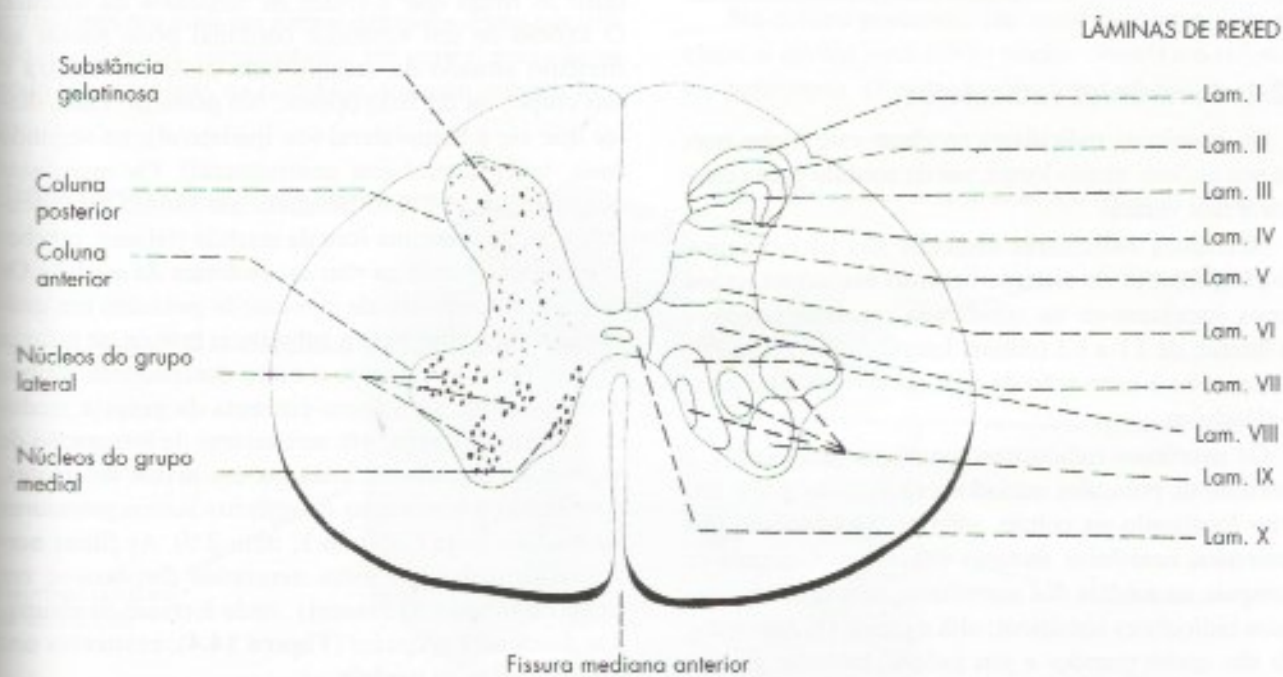
### 3.1 DIVISÃO DA SUBSTÂNCIA CINZENTA DA MEDULA

A substância cinzenta da medula tem a forma de borboleta ou de um H. Existem vários critérios para a divisão desta substância cinzenta. Um deles (**Figura 14.2**) considera duas linhas que tangenciam os contornos anterior e posterior do ramo horizontal do H, dividindo a substância cinzenta em *coluna anterior*, *coluna posterior* e *substância cinzenta intermédia*. Por sua vez, a substância cinzenta intermédia pode ser dividida em *substância cinzenta intermédia central* e *substância cinzenta intermédia lateral* por duas linhas anteroposteriores, como mostra a **Figura 14.2**. De acordo com este critério, a coluna lateral faz parte da substância cinzenta intermédia lateral. Na coluna anterior, distinguem-se uma cabeça e uma base, esta em conexão com a substância cinzenta intermédia lateral. Na coluna posterior observa-se, de diante para trás, uma base, um pescoço e um ápice. Neste último existe uma área constituída por tecido nervoso translúcido, rico em células neurogliais e pequenos neurônios, a *substância gelatinosa* (**Figura 14.3**).





**FIGURA 14.2** Divisão da substância cinzenta da medula.

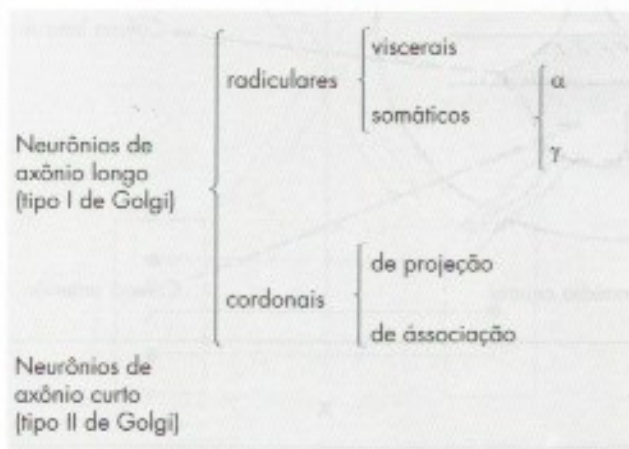


**FIGURA 14.3** Secção da medula espinhal ao nível de L5 mostrando, do lado direito, as lâminas de Rexed e do lado esquerdo, alguns núcleos medulares.



## 3.2 CLASSIFICAÇÃO DOS NEURÔNIOS MEDULARES

Os elementos mais importantes da substância cinzenta da medula são seus neurônios, que têm sido classificados de várias maneiras. A classificação adotada baseia-se, com algumas modificações, na classificação proposta por Cajal<sup>1</sup> e está esquematizada abaixo:



### 3.2.1 Neurônios radiculares

Os neurônios radiculares recebem este nome porque seu axônio, muito longo, sai da medula para constituir a raiz ventral.

Neurônios radiculares viscerais são os neurônios pré-ganglionares do sistema nervoso autônomo, cujos corpos localizam-se na substância cinzenta intermédia lateral, de T1 a L2 (coluna lateral), ou de S2 a S4. Destinam-se à inervação de músculos lisos, cardíacos ou glândulas.

Os neurônios radiculares somáticos destinam-se à inervação de músculos estriados esqueléticos e têm seu corpo localizado na coluna anterior. São também denominados *neurônios motores inferiores*. Costuma-se distinguir, na medula dos mamíferos, dois tipos de neurônios radiculares somáticos: alfa e gama. Os *neurônios alfa* são muito grandes e seu axônio, bastante grosso, destina-se à inervação de fibras musculares que contribuem efetivamente para a contração dos músculos. Estas fibras são extrafusais, ou seja, localizam-se fora

dos fusos neuromusculares. Cada neurônio alfa, juntamente com as fibras musculares que ele inerva, constitui uma *unidade motora*. Os *neurônios gama* são menores e possuem axônios mais finos (fibras eferentes gama), responsáveis pela inervação motora das fibras intrafusais. O papel dos motoneurônios gama na regulação da sensibilidade dos fusos neuromusculares já foi discutido (veja Capítulo 10, item 2.3.2d). Eles recebem influência de vários centros supraespinhais relacionados com a atividade motora e sabe-se hoje que, para a execução de um movimento voluntário, eles são ativados simultaneamente com os motoneurônios alfa (coativação alfa-gama). Isso permite que os fusos neuromusculares continuem a enviar informações proprioceptivas ao sistema nervoso central, mesmo durante a contração muscular desencadeada pela atividade dos neurônios alfa.

### 3.2.2 Neurônios cordonais

Neurônios cordonais são aqueles cujos axônios ganham a substância branca da medula, onde tomam direção ascendente ou descendente, passando a constituir as fibras que formam os funículos da medula. O axônio de um neurônio cordonal pode passar ao funículo situado do mesmo lado onde se localiza o seu corpo, ou do lado oposto. No primeiro caso, diz-se que ele é homolateral (ou ipsilateral); no segundo caso, heterolateral (ou contralateral). Os *neurônios cordonais de projeção* possuem um axônio ascendente longo, que termina fora da medula (tálamo, cerebelo etc.), integrando as *vias ascendentes da medula*. Os *neurônios cordonais de associação* possuem um axônio que, ao passar para a substância branca, se bifurca em um ramo ascendente e outro descendente, ambos terminando na substância cinzenta da própria medula. Constituem, pois, um mecanismo de integração de segmentos medulares, situados em níveis diferentes, permitindo a realização de *reflexos intersegmentares na medula* (veja Capítulo 1, item 2.0). As fibras nervosas formadas por estes neurônios dispõem-se em torno da substância cinzenta, onde formam os chamados *fascículos próprios* (Figura 14.4), existentes nos três funículos da medula.

### 3.2.3 Neurônios de axônio curto (ou internunciais)

Em razão de seu pequeno tamanho, o axônio destes neurônios permanece sempre na substância cinzenta. Seus prolongamentos ramificam-se próximo ao corpo celular e estabelecem conexão entre as fibras aferentes, que penetram pelas raízes dorsais e os neurônios motores, interpondo-se, assim, em vários arcos reflexos medulares. Além disso, muitas fibras que chegam à medula trazendo impulsos do encéfalo terminam em

1 Santiago Ramon y Cajal, neuroanatomista espanhol que em 1906 ganhou o prêmio Nobel por suas descobertas fundamentais sobre a estrutura do sistema nervoso, em especial a demonstração de que os neurônios são células independentes que se comunicam por contatos especiais, mais tarde denominadas sinapses. Este conceito venceu a controvérsia com o italiano Camilo Golgi, segundo o qual haveria continuidade entre um neurônio e outro.



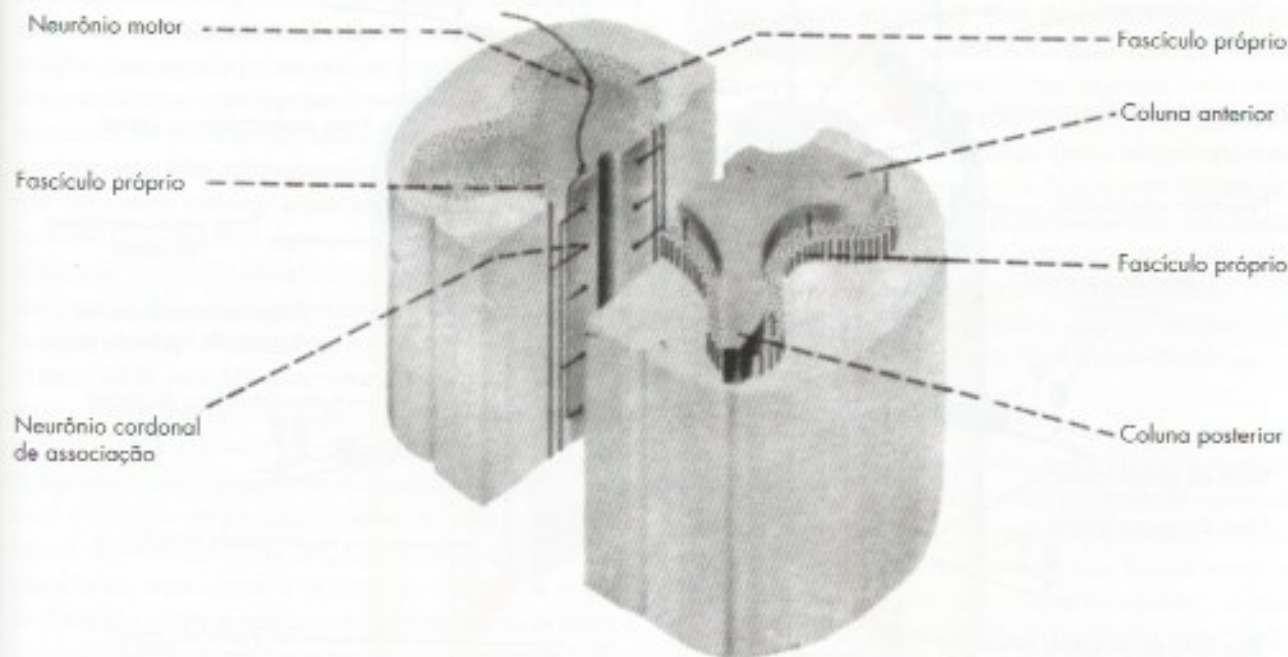
neurônios internunciais, que têm, assim, importante papel na fisiologia medular. Um tipo especial de neurônio de axônio curto encontrado na medula é a *célula de Renshaw*, localizada na porção medial da coluna anterior. Os impulsos nervosos provenientes da célula de Renshaw inibem os neurônios motores. Admite-se que os axônios dos neurônios motores, antes de deixar a medula, emitem um ramo colateral recorrente que volta e termina estabelecendo sinapse com uma célula de Renshaw, cujo neurotransmissor é inibitório. Esta, por sua vez, faz sinapse com o próprio neurônio motor que emitiu o colateral. Assim, os impulsos nervosos que saem pelos neurônios motores são capazes de inibir o próprio neurônio através do ramo recorrente e da célula de Renshaw.<sup>2</sup> Este mecanismo é importante para a fisiologia dos neurônios motores.

### 3.3 NÚCLEOS E LÂMINAS DA SUBSTÂNCIA CINZENTA DA MEDULA

Os neurônios medulares não se distribuem de maneira uniforme na substância cinzenta, mas agrupam-se em núcleos ora mais ora menos definidos. Estes núcleos são, usualmente, representados em cortes, mas não se pode esquecer que, na realidade, formam colunas lon-

gitudinais dentro das três colunas da medula. Alguns núcleos, entretanto, não se estendem ao longo de toda a medula. A sistematização dos núcleos da medula é complicada e controversa, e o estudo que se segue é extremamente simplificado. Os vários núcleos descritos na coluna anterior podem ser agrupados em dois grupos: medial e lateral, de acordo com sua posição (**Figura 14.3**). Os *núcleos do grupo medial* existem em toda a extensão da medula e os neurônios motores aí localizados inervam a musculatura relacionada com o esqueleto axial. Já os núcleos do grupo lateral dão origem a fibras que inervam a musculatura apendicular, ou seja, dos membros superior e inferior. Em função disso, estes núcleos aparecem apenas nas regiões das intumescências cervical e lombar, onde se originam, respectivamente, os plexos braquial e lombossacral. No grupo lateral, os neurônios motores situados mais medialmente inervam a musculatura proximal dos membros, enquanto os situados mais lateralmente inervam a musculatura distal dos membros, ou seja, os músculos intrínsecos e extrínsecos da mão e do pé.

Na coluna posterior, são mais evidentes dois núcleos: o *núcleo torácico* (= núcleo dorsal) e a *substância gelatinosa*. O primeiro, evidente apenas na região



**FIGURA 14.4** Esquema de formação dos fascículos próprios da medula.

2 Descobriu-se que o neurotransmissor da maioria das células de Renshaw é a glicina, substância cuja ação é inibida pela estricnina. Isso explica as fortes convulsões que se observam em casos de envenenamento por estricnina quando cessa completamente a ação inibidora das células de Renshaw sobre os neurônios motores.



torácica e lombar alta (L1 – L2), relaciona-se com a propriocepção inconsciente e contém neurônios cordonais de projeção, cujos axônios vão ao cerebelo.

A substância gelatinosa tem organização bastante complexa. Ela recebe fibras sensitivas que entram pela raiz dorsal e nela funciona o chamado *portão da dor*, mecanismo que regula a entrada de impulsos dolorosos no sistema nervoso. Para o funcionamento do portão da dor são importantes as fibras que chegam à substância gelatinosa vindas do tronco encefálico. O portão da dor será estudado no Capítulo 29, item 4.1.

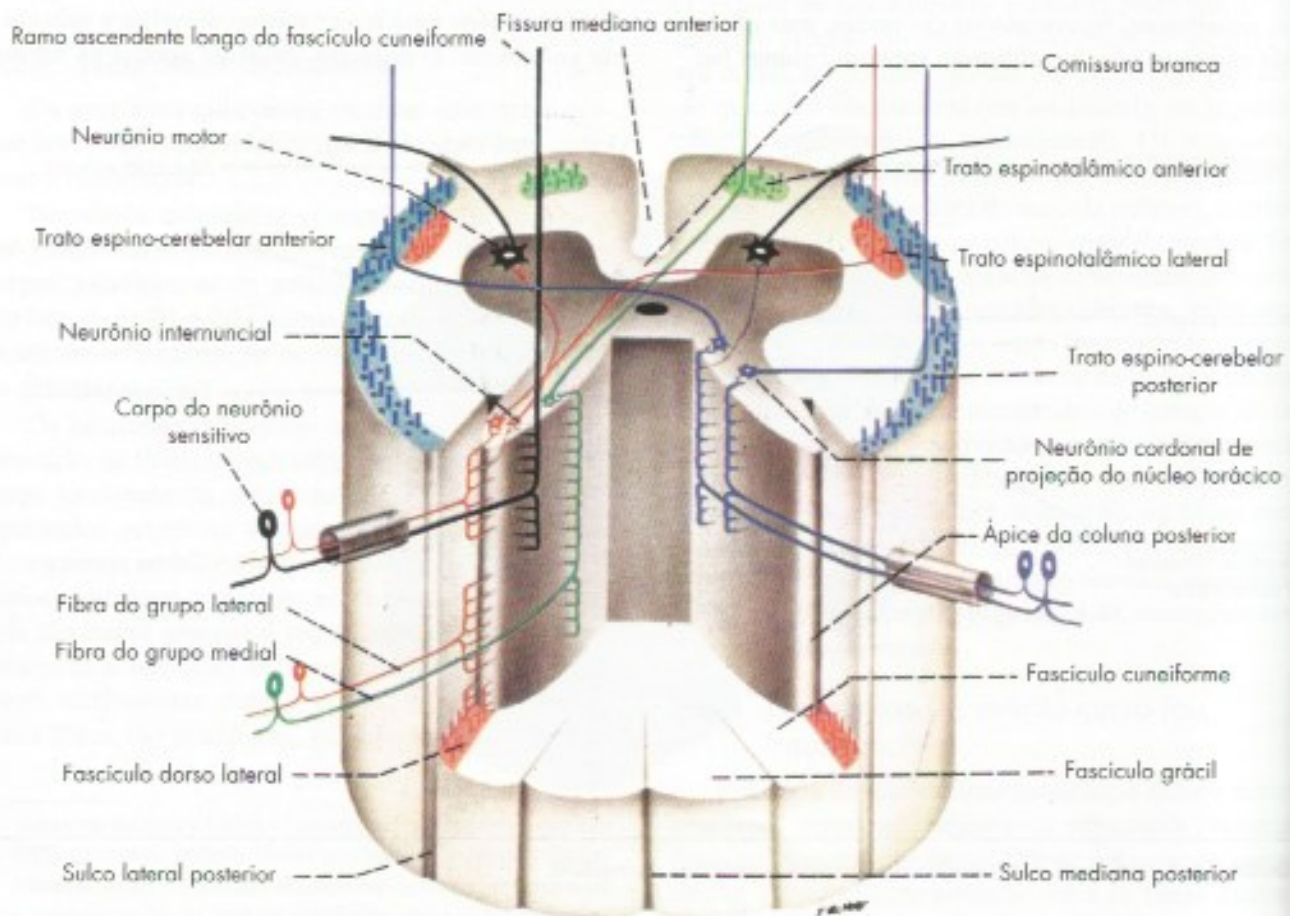
A substância cinzenta da medula foi objeto de exaustivos estudos de citoarquitetura realizada por Rexed, cujos trabalhos mudaram as concepções existentes sobre a distribuição dos neurônios medulares. Este autor verificou que os neurônios medulares se distribuem em extratos ou lâminas bastante regulares, as *lâminas de Rexed*, numeradas de I a X, no sentido dorsoventral (Figura 14.3). As lâminas I a IV constituem uma área receptora, onde terminam os neurônios das fibras

exteroceptivas que penetram pelas raízes dorsais. As lâminas V e VI recebem informações proprioceptivas. A lâmina IX contém os neurônios motores que correspondem aos núcleos da coluna anterior.

## 4.0 SUBSTÂNCIA BRANCA DA MEDULA

### 4.1 IDENTIFICAÇÃO DE TRATOS E FASCÍCULOS

As fibras da substância branca da medula agrupam-se em tratos e fascículos que formam verdadeiros caminhos, ou vias, por onde passam os impulsos nervosos que sobem e descem. A formação, função e posição destes feixes de fibras nervosas serão estudadas a seguir. Convém notar, entretanto, que não existem na substância branca septos delimitando os diversos tratos e fascículos, e as fibras da periferia de um trato se dispõem lado a lado com as do trato vizinho. Contudo, há métodos que permitiram aos neuroanatomistas localizar a posição dos principais tratos e fascículos.



**FIGURA 14.5** Penetração das fibras da raiz dorsal e formação das principais vias ascendentes da medula. O esquema não leva em conta o fato de que as ramas de bifurcação das fibras da raiz dorsal podem percorrer vários segmentos antes de terminarem na substância cinzenta.



O mais importante deles baseia-se no fato de que, quando seccionamos uma fibra mielínica, o segmento distal sofre degeneração walleriana. Seccionando-se experimentalmente a medula de animais ou, no homem, aproveitando-se casos de secção resultantes de acidentes, observam-se áreas de degeneração acima ou abaixo das lesões. Elas correspondem aos diversos tratos e fascículos cujas fibras foram lesadas. Se a área de degeneração se localiza acima do ponto de secção, concluímos que o trato degenerado é ascendente, ou seja, o corpo do neurônio localiza-se em algum ponto abaixo da lesão. Se a área de degeneração localiza-se abaixo, concluímos, por raciocínio semelhante, que o trato é descendente. Temos, assim, tratos e fascículos descendentes e ascendentes, que constituem as *vias ascendentes e vias descendentes da medula*. Modernamente foi desenvolvida uma técnica de neuroimagem (tratografia por ressonância magnética) que permite identificar os principais tratos no indivíduo vivo.

## 4.2 VIAS DESCENDENTES

As vias descendentes são formadas por fibras que se originam no córtex cerebral ou em várias áreas do tronco encefálico e terminam fazendo sinapse com os neurônios medulares. Algumas terminam nos neurônios pré-ganglionares do sistema nervoso autônomo, constituindo as vias descendentes viscerais. Outras terminam fazendo sinapse com neurônios da coluna posterior e participam dos mecanismos que regulam a penetração dos impulsos sensoriais no sistema nervoso central. Contudo, o contingente mais importante termina direta ou indiretamente nos neurônios motores somáticos, constituindo as vias motoras descendentes somáticas. Durante muito tempo essas vias foram divididas em piramidais e extrapiramidais, que pertenceriam, respectivamente, aos sistemas piramidal e extrapiramidal. Nesta acepção, esta divisão não é mais válida, pois não se aceita mais a divisão do sistema motor em piramidal e extrapiramidal. Modernamente, é mais utilizada a divisão morfofuncional de Kuyper. Este pesquisador seccionou especificamente os funículos lateral e anterior da medula do gato. A lesão do funículo lateral resultou na perda dos movimentos finos das extremidades, sem alterar a postura do animal. Já a lesão do funículo anterior resultou em alterações na postura e impossibilidade de ajustes posturais. Por exemplo, quando se joga um gato para o alto, ele se movimenta para cair em pé. No gato com o funículo anterior lesado, isto não ocorre, embora o animal não perca a capacidade de realizar movimentos apendiculares finos. Com base nesta experiência, foi proposta, e é hoje mais utilizada, inclusive para o homem, a classificação das vias descendentes motoras em dois sistemas, lateral e medial (= anteromedial).

### 4.2.1 Sistema lateral

O sistema lateral da medula compreende dois tratos: o *corticoespinal*, que se origina no córtex e o *rubroespinal*, que se origina no núcleo rubro do mesencéfalo. Ambos conduzem impulsos nervosos aos neurônios da coluna anterior da medula, relacionando-se com estes neurônios diretamente ou através de neurônios internunciais. No nível da *decussação das pirâmides no bulbo*, os tratos corticoespinhais se cruzam, o que significa que o córtex de um hemisfério cerebral comanda os neurônios motores situados na medula do lado oposto, visando a realização de movimentos voluntários. Assim, a motricidade voluntária é cruzada, sendo este um dos fatos mais importantes da neuroanatomia. É fácil entender, assim, que uma lesão do trato corticoespinal acima da decussação das pirâmides causa paralisia da metade oposta do corpo. Um pequeno número de fibras, no entanto, não se cruza na decussação das pirâmides e continua em posição anterior, constituindo o *trato corticoespinal anterior*, localizado no funículo anterior da medula (**Figura 14.6**) e faz parte do sistema medial. O *trato corticoespinal lateral* localiza-se no funículo lateral da medula (**Figura 14.6**), atinge até a medula sacral e, como suas fibras vão pouco a pouco terminando na substância cinzenta, quanto mais baixo, menor o número delas. O *trato rubroespinal*, bem desenvolvido na maioria dos animais, liga-se aos neurônios motores situados lateralmente na coluna anterior, os quais, como vimos, controlam os músculos responsáveis pela motricidade da parte distal dos membros (músculos intrínsecos e extrínsecos da mão e do pé). Neste sentido, ele se assemelha ao trato corticoespinal lateral, que também controla esses músculos. Entretanto, durante a evolução, houve aumento do trato corticoespinal e diminuição do trato rubroespinal, que, no homem, ficou reduzido a um número muito pequeno de fibras.

### 4.2.2 Sistema medial

São os seguintes os tratos do sistema medial da medula: *trato corticoespinal anterior*, *tetoespinal*, *vestibuloespinal*<sup>3</sup> e *os reticuloespinhais pontino e bulbar*. Os nomes referem-se aos locais onde eles se originam, e que são respectivamente: o córtex cerebral, teto mesencefálico (colículo superior); os núcleos vestibulares, situados na área vestibular do IV ventrículo; e a formação reticular, estrutura que ocupa a parte central do tronco encefálico, sendo que as fibras que vão à medula se originam da formação reticular da ponte e do bulbo. Todos esses tra-

3 Na realidade são dois os tratos vestibuloespinhais, medial e lateral.



tos terminam na medula em neurônios internunciais, através dos quais eles se ligam aos neurônios motores situados na parte medial da coluna anterior e, deste modo, controlam a musculatura axial, ou seja, do tronco e pescoço, assim como a musculatura proximal dos membros. Os tratos vestibuloespinais e reticuloespinais são importantes para manutenção do equilíbrio e da postura básica, sendo que estes últimos controlam, também, a motricidade voluntária da musculatura axial e proximal. O trato reticuloespinal pontino promove a contração da musculatura extensora (antigravitária) do membro inferior necessária para a manutenção da postura ereta, resistindo a ação da gravidade. Isso dá estabilidade ao corpo para fazer movimentos com os membros superiores. Já o trato reticuloespinal bulbar tem efeito oposto, ou seja, promove o relaxamento da musculatura extensora do membro inferior. O trato teto-espinal tem funções mais limitadas relacionadas a reflexos em que a movimentação decorre de estímulos visuais. O trato corticoespinal anterior, pouco antes de terminar, cruzam o plano mediano e termina em neurônios motores situados do lado oposto àquele no qual entrou na medula. O trato corticoespinal anterior é muito menor que o lateral, sendo menos importante do ponto de vista clínico. Suas fibras vão penetrando na coluna anterior e ele termina, mais ou menos, ao nível da metade da medula torácica. A Tabela 14.1 sintetiza o que foi visto sobre as vias motoras descendentes somáticas dos sistemas lateral e medial.

## 4.3 VIAS ASCENDENTES

As fibras que formam as vias ascendentes da medula relacionam-se direta ou indiretamente com as fibras que penetram pela raiz dorsal do nervo espinal, trazendo impulsos aferentes de várias partes do corpo. Os componentes funcionais destas fibras já foram estudados no Capítulo 10 C, item 2.0, a propósito dos nervos espinais. Cabe agora o estudo morfológico de como estas fibras penetram na medula.

### 4.3.1 Destino das fibras da raiz dorsal

Cada filamento radicular da raiz dorsal, ao ganhar o sulco lateral posterior, divide-se em dois grupos de fibras: um grupo lateral e outro medial (**Figura 14.5**). As fibras do *grupo lateral* são mais finas e dirigem-se ao ápice da coluna posterior, enquanto as fibras do *grupo medial* dirigem-se à face medial da coluna posterior. Antes de penetrar na coluna posterior, cada uma dessas fibras se bifurca, dando um ramo ascendente e outro descendente sempre mais curto, além de grande número de ramos colaterais mais finos. Todos esses ramos terminam na coluna posterior da medula, exceto um grande contingente de fibras do grupo medial, cujos ramos ascendentes, muito longos, terminam no bulbo. Estes ramos constituem as fibras dos *fascículos grácil e cuneiforme*, que ocupam os funículos posteriores da medula e terminam fazendo sinapse nos *núcleos grácil e cuneiforme*, situados, respectivamente, nos tubérculos do núcleo grácil e do núcleo cuneiforme do bulbo.

**TABELA 14.1** Características das vias motoras descendentes somáticas da medula.

Trato	Origem	Função
<b>Sistema lateral</b>		
Corticoespinal lateral	Córtex motor	Motricidade voluntária da musculatura distal
Rubroespinal	Núcleo rubro do mesencéfalo	Motricidade voluntária da musculatura distal
<b>Sistema medial</b>		
Corticoespinal anterior	Córtex motor	Motricidade voluntária axial e proximal dos membros superiores
Teto espinal	Calículo superior	Orientação sensorial motora da cabeça
Reticuloespinal pontino	Formação reticular pontina	Ajustes posturais ativando a musculatura extensora do membro inferior Motricidade voluntária da musculatura axial e proximal
Reticuloespinal bulbar	Formação reticular bulbar	Ajustes posturais relaxando a musculatura extensora do membro inferior Motricidade voluntária da musculatura axial e proximal
Vestibuloespinal lateral	Núcleo vestibular lateral	Ajustes posturais para manutenção do equilíbrio
Vestibuloespinal medial	Núcleo vestibular medial	Ajustes posturais da cabeça e tronco



A seguir são relacionadas as diversas possibilidades de sinapse que podem fazer as fibras e os colaterais da raiz dorsal ao penetrar na substância cinzenta da medula (**Figura 14.5**). Convém acentuar que os impulsos nervosos que chegam por uma única fibra podem seguir mais de um dos caminhos abaixo relacionados:

- sinapse com neurônios motores, na coluna anterior* – para a realização de arcos reflexos monossinápticos (arco reflexo simples), sendo mais conhecidos os reflexos de estiramento ou miotáticos, dos quais o reflexo patelar é um exemplo (**Figura 1.5**);
- sinapse com os neurônios internunciais* – para a realização de arcos reflexos polissinápticos, que envolvem pelo menos um neurônio internuncial, cujo axônio se liga ao neurônio motor. Um exemplo é o reflexo de flexão ou de retirada, no qual um estímulo doloroso causa a retirada reflexa da parte afetada. Os reflexos polissinápticos podem ser muito complexos, envolvendo grande número de neurônios internunciais;
- sinapse com os neurônios cordonais de associação* – para a realização de arcos reflexos intersegmentares, dos quais um exemplo é o reflexo de coçar (veja Capítulo 1, item 2);
- sinapse com os neurônios pré-ganglionares* – para a realização de arcos reflexos viscerais;

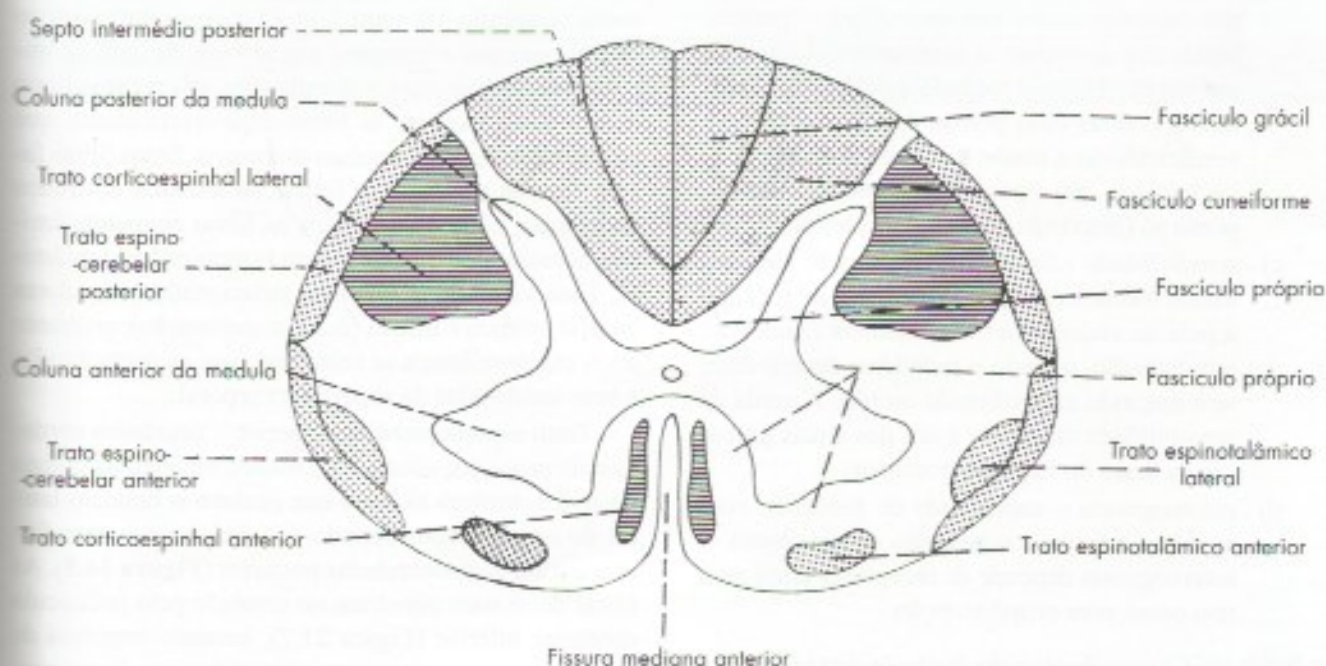
e) *sinapse com neurônios cordonais de projeção* – cujos axônios vão constituir as vias ascendentes da medula, através das quais os impulsos que entram pela raiz dorsal são levados ao tálamo e ao cerebelo.

Do que já foi exposto no item anterior, conclui-se que as fibras que formam as vias ascendentes da medula são ramos ascendentes de fibras da raiz dorsal (fascículos grácil e cuneiforme) ou axônios de neurônios cordonais de projeção situados na coluna posterior. Em qualquer destes casos, as fibras ascendentes reúnem-se em tratos e fascículos com características e funções próprias, que serão estudadas a seguir, analisando-se separadamente os funículos posterior, anterior e lateral.

### 4.3.2 Sistematização das vias ascendentes da medula

#### 4.3.2.1 Vias ascendentes do funículo posterior

No funículo posterior existem dois fascículos, *grácil*, situado medialmente, e *cuneiforme*, situado lateralmente, separados pelo *septo intermédio posterior* (**Figura 14.6**). Como já foi visto, estes fascículos são formados pelos ramos ascendentes longos das fibras do grupo medial da raiz dorsal, que sobem no funículo para terminar no bulbo (**Figura 14.5**). Na realidade, estas fibras nada mais são que os prolongamentos centrais dos neurônios sensitivos situados nos gânglios espinhais.



**FIGURA 14.6** Posição aproximada dos principais tratos e fascículos da medula. Tratos ascendentes em pontilhado; tratos descendentes em linhas horizontais.



O *fascículo grácil* inicia-se no limite caudal da medula e é formado por fibras que penetram na medula pelas raízes coccígea, sacrais, lombares e torácicas baixas, terminando no núcleo grácil, situado no tubérculo do núcleo grácil do bulbo (Figura 5.2). Conduz, portanto, impulsos provenientes dos membros inferiores e da metade inferior do tronco e pode ser identificado em toda a extensão da medula.

O *fascículo cuneiforme*, evidente apenas a partir da medula torácica alta, é formado por fibras que penetram pelas raízes cervicais e torácicas superiores, terminando no núcleo cuneiforme, situado no tubérculo do núcleo cuneiforme do bulbo (Figura 5.2). Conduz, portanto, impulsos originados nos membros superiores e na metade superior do tronco. Do ponto de vista funcional, não há diferença entre os fascículos grácil e cuneiforme; sendo assim, o funículo posterior da medula é funcionalmente homogêneo, conduzindo impulsos nervosos relacionados com:

- propriocepção consciente ou sentido de posição e de movimento (cinestesia)* – permite, sem o auxílio da visão, situar uma parte do corpo ou perceber o seu movimento. A perda da propriocepção consciente, que ocorre, por exemplo, após lesão do funículo posterior, faz com que o indivíduo seja incapaz de localizar, sem ver, a posição de seu braço ou de sua perna. Ele será também incapaz de dizer se o neurologista fleitiu ou estendeu o seu hálux ou o seu pé;
- tato discriminativo (ou epicrítico)* – permite localizar e descrever as características táteis de um objeto. Testa-se tocando a pele simultaneamente com as duas pontas de um compasso e verificando-se a maior distância dos dois pontos tocados, que é percebida como se fosse um ponto só (discriminação de dois pontos);
- sensibilidade vibratória* – percepção de estímulos mecânicos repetitivos. Testa-se tocando a pele de encontro a uma saliência óssea com um diapasão, quando o indivíduo deverá dizer se o diapasão está vibrando ou não. A perda da sensibilidade vibratória é um dos sinais precoces da lesão do funículo posterior;
- estereognosia* – capacidade de perceber, com as mãos, a forma e o tamanho de um objeto. A estereognosia depende de receptores tanto para tato como para propriocepção.

#### 4.3.2.2 Vias ascendentes do funículo anterior

No funículo anterior localiza-se o *trato espinotalâmico anterior*, formado por axônios de neurônios cordonais de projeção situados na coluna posterior.

Estes axônios cruzam o plano mediano e fletem-se cranialmente para formar o *trato espinotalâmico anterior* (Figura 14.5), cujas fibras nervosas terminam no tálamo e levam impulsos de pressão e tato leve (*tato protopático*). Esse tipo de tato, ao contrário daquele que segue pelo funículo posterior, é pouco discriminativo e permite, apenas de maneira grosseira, a localização da fonte do estímulo tátil. A sensibilidade tátil tem, pois, duas vias na medula, uma direta, no funículo posterior, e outra cruzada, no funículo anterior. Por isso, dificilmente se perde toda a sensibilidade tátil nas lesões medulares, exceto, é óbvio, naquelas em que há transecção do órgão.

#### 4.3.2.3 Vias ascendentes do funículo lateral

Trato espinotalâmico lateral – neurônios cordonais de projeção, situados na coluna posterior, emitem axônios que cruzam o plano mediano na comissura branca, ganham o funículo lateral, onde se fletem cranialmente para constituir o *trato espinotalâmico lateral* (Figura 14.5), cujas fibras terminam no tálamo. O tamanho deste trato aumenta à medida que ele sobe na medula pela constante adição de novas fibras. O trato espinotalâmico lateral conduz impulsos de temperatura e dor. Tendo em vista a grande significação que a dor tem em medicina, pode-se entender que o trato espinotalâmico lateral é de grande importância para o médico. Em certos casos de dor, decorrente principalmente de câncer, aconselha-se o tratamento cirúrgico por secção do trato espinotalâmico lateral, técnica denominada de *cordotomia* (Capítulo 19, item 3.7). O trato espinotalâmico lateral constitui a principal via através da qual os impulsos de temperatura e dor chegam ao cérebro. Junto dele seguem também as fibras espinoreticulares, que também conduzem impulsos dolorosos. Essas fibras fazem sinapse na chamada formação reticular do tronco encefálico, onde se originam as fibras reticulotalâmicas, constituindo-se assim a via espino-retículo-talâmica. Essa via conduz impulsos relacionados com dores do tipo crônico e difuso (dor em queimação), enquanto a via espinotalâmica se relaciona com as dores agudas e bem localizadas da superfície corporal.

Trato espinocerebelar posterior – neurônios cordonais de projeção, situados no núcleo torácico da coluna posterior, emitem axônios que ganham o funículo lateral do mesmo lado, fletendo-se cranialmente para formar o *trato espinocerebelar posterior* (Figura 14.5). As fibras deste trato penetram no cerebelo pelo pedúnculo cerebelar inferior (Figura 21.7), levando impulsos de propriocepção inconsciente originados em fusos neuromusculares e órgãos neurotendinosos;

Trato espinocerebelar anterior – neurônios cordonais de projeção, situados na coluna posterior e na



substância cinzenta intermédia, emitem axónios que ganham o funículo lateral do mesmo lado ou do lado oposto, fletindo-se cranialmente para formar o trato espinocerebelar anterior (Figura 14.5). As fibras deste trato penetram no cerebelo, principalmente pelo pedúnculo cerebelar superior (Figura 21.7). Admite-se que as fibras cruzadas na medula tornam a se cruzar ao entrar no cerebelo, de tal modo que o impulso nervoso termina no hemisfério cerebelar situado do mesmo lado em que se originou. Ao contrário do trato espinocerebelar posterior, que veicula somente impulsos nervosos originados em receptores periféricos, as fibras do trato espinocerebelar anterior informam também eventos que ocorrem dentro da própria medula, relacionados com a atividade elétrica do trato corticoespinal. Assim, através do trato espinocerebelar anterior, o cerebelo é informado de quando os impulsos motores chegam à

medula e qual sua intensidade. Essa informação é usada pelo cerebelo para controle da motricidade somática.

Na Tabela 14.2 estão sintetizados os dados mais importantes sobre os principais tratos e fascículos ascendentes da medula, cuja posição é mostrada na Figura 14.6, juntamente com os tratos corticoespinais e o fascículo próprio da medula.

## 5.0 CORRELAÇÕES ANATOMOCLÍNICAS

O conhecimento dos principais tratos e fascículos da medula é importante para a compreensão dos sinais e sintomas decorrentes das lesões e processos patológicos que podem acometer este órgão. Este assunto será discutido no Capítulo 19, juntamente com as correlações anatomoclínicas referentes ao tronco encefálico.

**TABELA 14.2** Características dos principais tratos e fascículos ascendentes da medula.

Nome	Origem	Trajetória na medula	Localização	Terminação	Função
F. grácil e cuneiforme	gânglio espinal	direto	funículo posterior	nervo grácil e cuneiforme (bulbo)	tato epicrítico
T. espinotalâmico anterior	coluna posterior	cruzado	funículo anterior	tálamo	tato protopático e pressão
T. espinotalâmico lateral	coluna posterior	cruzado	funículo lateral	tálamo	temperatura e dor
T. espinocerebelar anterior	coluna posterior e substância cinzenta intermédia	cruzado	funículo lateral	cerebelo	propriocepção inconsciente Detecção dos níveis de atividade do t. corticoespinal
T. espinocerebelar posterior	coluna posterior (núcleo tarácico)	direto	funículo lateral	cerebelo	propriocepção inconsciente



## Estrutura do Bulbo

Iniciaremos neste capítulo o estudo da estrutura do tronco encefálico, começando por seu componente mais caudal, o *bulbo*. Antes disso, faremos algumas considerações sobre a estrutura de todo o tronco encefálico e suas diferenças da medula.

### 1.0 CONSIDERAÇÕES SOBRE A ESTRUTURA DO TRONCO ENCEFÁLICO

Há várias diferenças entre a estrutura da medula e a do tronco encefálico, embora ambos pertençam ao sistema nervoso segmentar. Uma delas é a fragmentação longitudinal e transversal da substância cinzenta no tronco encefálico, formando-se, assim, os núcleos dos nervos cranianos. Estes núcleos correspondem, pois, a determinadas áreas de substância cinzenta da medula e constituem a chamada *substância cinzenta homóloga à da medula*. Por outro lado, existem muitos núcleos no tronco encefálico que não têm correspondência com nenhuma área da substância cinzenta da medula. Constituem a *substância cinzenta própria do tronco encefálico*. A fragmentação das colunas cinzentas ao nível do tronco encefálico se deve, em parte, ao aparecimento de grande número de fibras de direção transversal, pouco frequentes na medula.

Outra diferença entre a estrutura da medula e a do tronco encefálico é a presença, ao nível deste, de uma rede de fibras e corpos de neurônios, a *formação reticular*, que preenche o espaço situado entre os núcleos e tratos mais compactos. A formação reticular tem uma estrutura intermediária entre a substância branca e cinzenta. Mas é ainda assim, composta de corpos neuronais axônios e neuroglia.

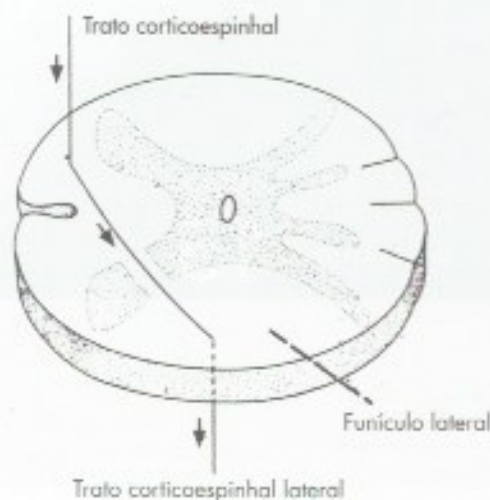
Embora estejamos acostumados a pensar que o comportamento humano depende do comportamento do prosencéfalo, muitos comportamentos humanos complexos, como alimentação em um recém-nascido, são respostas motoras estereotipadas programadas no tronco encefálico. Pode ser extremamente difícil distinguir clinicamente um recém-nascido normal de um com lesões prosencefálicas extensas, como no caso de hidrocefalias. Um bebê hidrocefálico chora, sorri, suga, move seus olhos, face e membros ativamente, demonstrando que o tronco encefálico organiza toda a gama de comportamentos de um recém-nascido normal.

### 2.0 ESTRUTURA DO BULBO

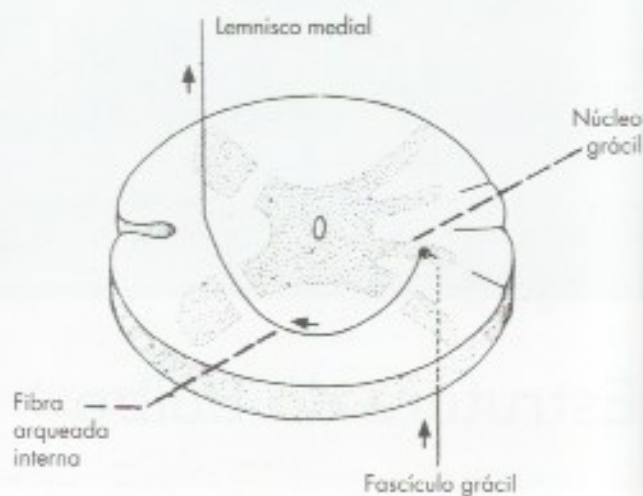
A organização interna das porções caudais do bulbo é bastante semelhante à da medula. Entretanto, à medida que se examinam seções mais altas de bulbo, notam-se diferenças cada vez maiores, até que, ao nível da oliva, já não existe aparentemente qualquer semelhança. Essas modificações da estrutura do bulbo em relação à da medula são devidas principalmente aos seguintes fatores:

- a) *aparecimento de novos núcleos próprios do bulbo* – sem correspondentes na medula, como os núcleos grácil, cuneiforme e o núcleo olivar inferior;
- b) *decussação das pirâmides ou decussação motora (Figura 15.1)* – as fibras do trato corticoespinal percorrem as pirâmides bulbares e a maioria delas decussa, ou seja, muda de direção, cruzando o plano mediano (*decussação das pirâmides*), para continuar como trato





**FIGURA 15.1** Esquema do trajeto de uma fibra na decussação das pirâmides.



**FIGURA 15.2** Esquema do trajeto de uma fibra na decussação dos lemniscos.

corticoespinhal lateral. Nesse trajeto, as fibras atravessam a substância cinzenta, contribuindo, assim, para separar a cabeça da base da coluna anterior. A **Figura 15.1** mostra, esquematicamente, como isto se faz, representando-se o trajeto de uma só fibra;

- c) *decussação dos lemniscos ou decussação sensitiva* (**Figura 15.2**) – conforme exposto no capítulo anterior, as fibras dos fascículos grácil e cuneiforme da medula terminam fazendo sinapse em neurônios dos *núcleos grácil e cuneiforme*, que aparecem no funículo posterior. Já nos níveis mais baixos do bulbo, as fibras que se originam nesses núcleos são denominadas *fibras arqueadas internas*. Elas mergulham ventralmente, passam através da coluna posterior, contribuindo para fragmentá-la, cruzam o plano mediano (*decussação sensitiva*) e infletem-se cranialmente para constituir, de cada lado, o *lemnisco medial*. A **Figura 15.2** mostra, esquematicamente, esse trajeto, representando-se uma só fibra. É fácil, pois, entender que cada lemnisco medial conduz ao tálamo os impulsos nervosos que subiram nos fascículos grácil e cuneiforme da medula do lado oposto. Estes impulsos relacionam-se, pois, com a propriocepção consciente, tato epicrítico e sensibilidade vibratória;
- d) *abertura do IV ventrículo* – em níveis progressivamente mais altos do bulbo, o número de fibras dos fascículos grácil e cuneiforme vai pouco a pouco diminuindo, à medida que elas terminam nos respectivos núcleos. Desse

modo, desaparecem os dois fascículos, bem como os correspondentes núcleos grácil e cuneiforme. Não havendo mais nenhuma estrutura no funículo posterior, abre-se o canal central formando o IV ventrículo, cujo assoalho é constituído principalmente de substância cinzenta homóloga à medula, ou seja, núcleos de nervos cranianos.

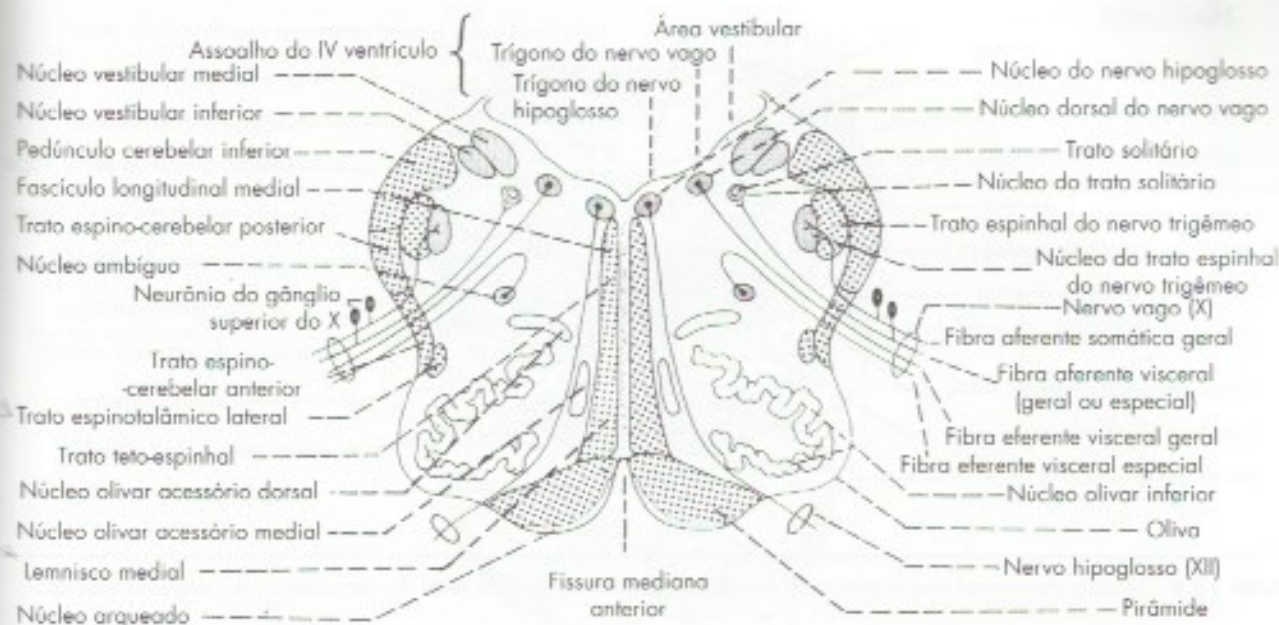
### 3.0 SUBSTÂNCIA CINZENTA DO BULBO

#### 3.1 SUBSTÂNCIA CINZENTA HOMÓLOGA À DA MEDULA (NÚCLEOS DE NERVOS CRANIANOS)

Os núcleos dos nervos cranianos serão estudados em conjunto no Capítulo 18. Limitar-nos-emos, agora, a dar as principais características daqueles situados no bulbo:

- núcleo ambíguo* – (**Figura 15.3**) – núcleo motor para a musculatura estriada, de origem branquiomérica. Dele saem as fibras eferentes viscerais especiais do IX, X e XI pares cranianos, destinados à musculatura da laringe e da faringe. Situa-se profundamente no interior do bulbo;
- núcleo do hipoglossó* (**Figura 15.3**) – núcleo motor onde se originam as fibras eferentes somáticas para a musculatura da língua. Situa-se no triângulo do hipoglossó, no assoalho do IV ventrículo, e suas fibras dirigem-se ventralmente para emergir no sulco lateral anterior do bulbo, entre a pirâmide e a oliva (**Figura 15.3**);





**FIGURA 15.3** Seção transversal esquemática da porção aberta do bulbo ao nível da parte média da oliva.

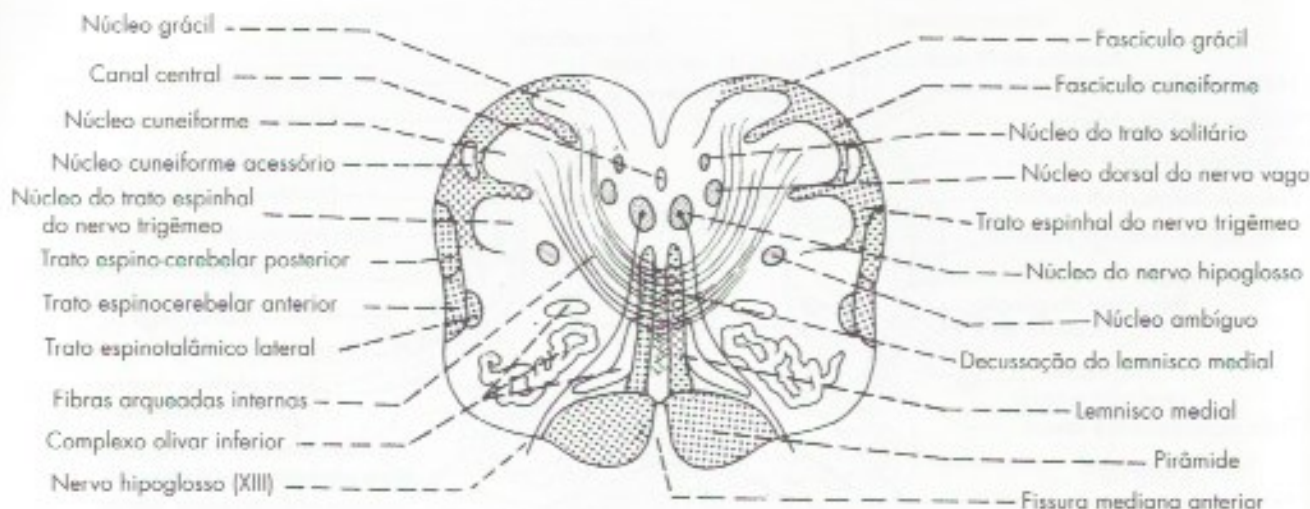
- c) *núcleo dorsal do vago* (**Figura 15.3**) – núcleo motor pertencente ao parassimpático. Nele estão situados os neurônios pré-ganglionares, cujos axônios saem pelo nervo vago. Corresponde à coluna lateral da medula. Situa-se no trígono do vago, no assoalho do IV ventrículo;
- d) *núcleos vestibulares* (**Figuras 15.3 e 16.3**) – são núcleos sensitivos que recebem as fibras que penetram pela porção vestibular do VIII par. Localizam-se na área vestibular do assoalho do IV ventrículo (**Figuras 16.3**), atingindo o bulbo apenas os núcleos vestibulares *inferior e medial* (**Figura 15.3**);
- e) *núcleo do trato solitário* (**Figura 15.3**) – é um núcleo sensitivo que recebe fibras aferentes viscerais gerais e especiais que entram pelo VII, IX e X pares cranianos. Antes de penetrarem no núcleo, as fibras têm trajeto descendente no *trato solitário*, que é quase totalmente circundado pelo núcleo. As fibras aferentes viscerais especiais que penetram no núcleo do trato solitário estão relacionadas com a gustação;
- f) *núcleo do trato espinhal do nervo trigêmeo* (**Figuras 15.3 e 15.4**) – a este núcleo chegam fibras aferentes somáticas gerais, trazendo a sensibilidade de quase toda a cabeça pelos nervos V (**Figura 18.4**), VII, IX e X. Contudo, as fibras que chegam pelos nervos VII, IX e X trazem apenas

a sensibilidade geral do pavilhão e conduto auditivo externo. Corresponde à substância gelatinosa da medula, com a qual continua;

- g) *núcleo salivatório inferior* – origina fibras pré-ganglionares que emergem pelo nervo glossofaríngeo para inervação da parótida (**Figura 18.2**).

Para facilitar a memorização dos nomes e funções dos núcleos de nervos cranianos do bulbo, um bom exercício é tentar deduzir o nome de cada um dos núcleos que entram em ação nas várias etapas do ato de tomar sorvete. Inicialmente põe-se a língua para fora para lamber o sorvete. Núcleo envolvido: *núcleo do hipoglosso*. A seguir é necessário verificar se o sorvete está mesmo frio (ou seja, se é realmente um sorvete). Núcleo envolvido: *núcleo do trato espinhal do trigêmeo*. Feito isso, é conveniente verificar o gosto do sorvete. Núcleo envolvido: *núcleo do trato solitário*. Nessa etapa, o indivíduo já deve estar com a “boca cheia d’água”. Núcleo envolvido: *núcleos salivatórios* (no caso do bulbo, somente o inferior). Nessa fase já há condições de se engolir o sorvete. Núcleo envolvido: *núcleo ambíguo*. Finalmente o sorvete chega ao estômago e sofre a ação do suco gástrico. Núcleo envolvido: *núcleo dorsal do vago*. E como o indivíduo tomou o sorvete de pé, sempre mantendo o equilíbrio, estiveram envolvidos também os *núcleos vestibulares inferior e medial*.





**FIGURA 15.4** Seção transversal esquemática da porção fechada do bulbo ao nível da decussação do lemnisco medial.

## 3.2 SUBSTÂNCIA CINZENTA PRÓPRIA DO BULBO

- núcleos grácil e cuneiforme (Figura 15.4)* – já foram estudados no item 2.1. Dão origem a fibras arqueadas internas que cruzam o plano mediano para formar o lemnisco medial (Figuras 15.2 e 15.4);<sup>1</sup>
- núcleo olivar inferior (Figura 15.3)* – é uma grande massa de substância cinzenta que corresponde à formação macroscópica já descrita como oliva. Aparece, em cortes, como uma lâmina de substância cinzenta bastante pregueada e encurvada sobre si mesma, com uma abertura principal dirigida medialmente. O núcleo olivar inferior recebe fibras do córtex cerebral, da medula e do núcleo rubro, este último situado no mesencéfalo. Liga-se ao cerebelo através das fibras *olivocerebelares* que cruzam o plano mediano, penetram no cerebelo pelo pedúnculo cerebelar inferior (Figura 15.5), distribuindo-se a todo o córtex desse órgão. Sabe-se hoje que as conexões olivocerebelares estão envolvidas na aprendizagem motora, fenômeno que nos permite

realizar determinada tarefa com velocidade e eficiência cada vez maiores quando ela se repete várias vezes;

- núcleos olivares acessórios medial e dorsal (Figura 15.3)* – estes núcleos têm basicamente a mesma estrutura, conexão e função do núcleo olivar inferior, constituindo com ele o *complexo olivar inferior*.

## 4.0 SUBSTÂNCIA BRANCA DO BULBO

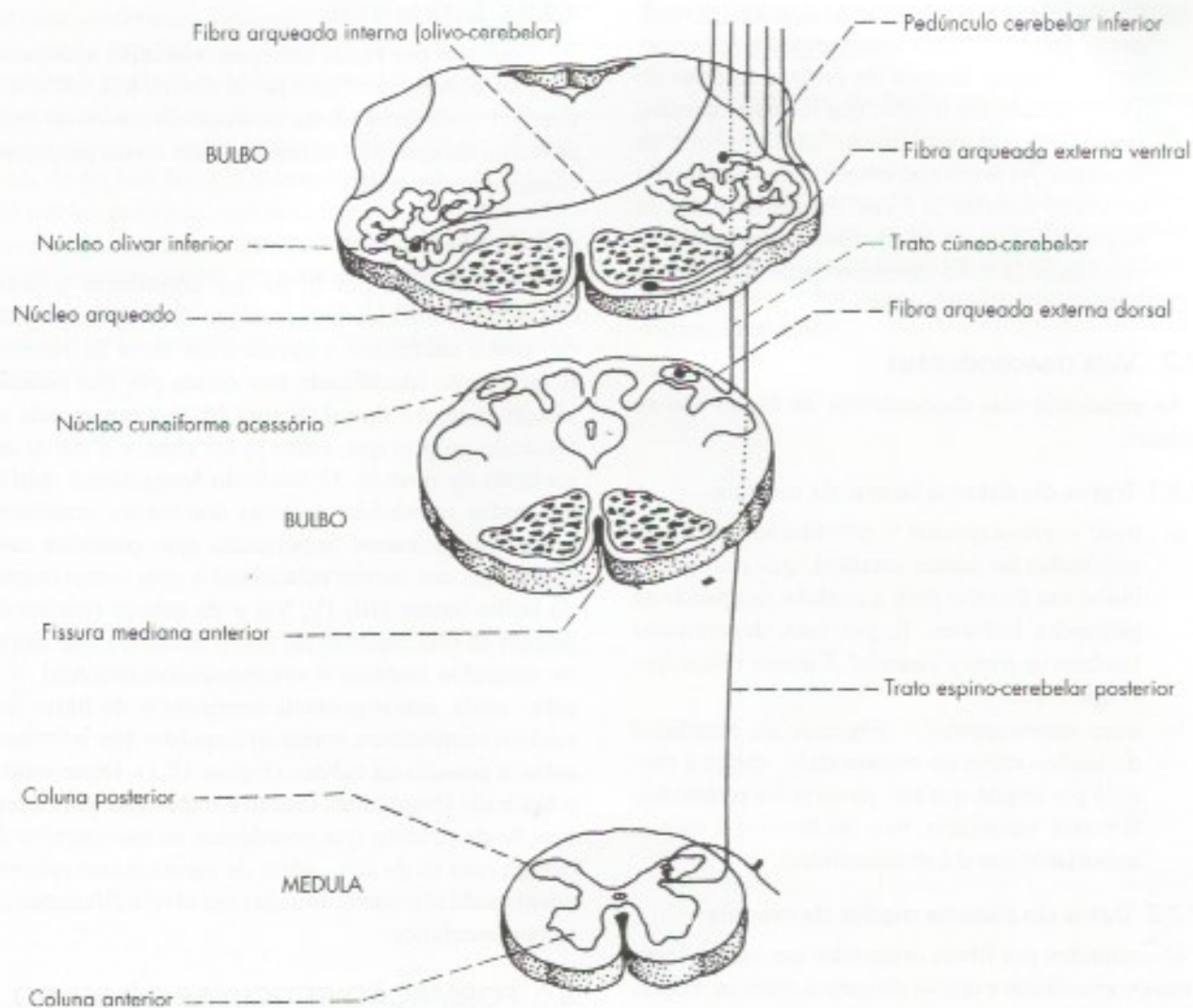
### 4.1 FIBRAS TRANSVERSAIS

As fibras transversais do bulbo são também denominadas *fibras arqueadas* e podem ser divididas em *internas e externas*:

- fibras arqueadas internas* – formam dois grupos principais, de significação completamente diferente: algumas são constituídas pelos axônios dos neurônios dos núcleos grácil e cuneiforme no trajeto entre estes núcleos e o lemnisco medial (Figura 15.2); outras são constituídas pelas fibras olivocerebelares que, do complexo olivar inferior, cruzam o plano mediano, penetrando no cerebelo do lado oposto, pelo pedúnculo cerebelar inferior (Figura 15.5).
- fibras arqueadas externas (Figura 15.5)* – originam-se do núcleo cuneiforme acessório têm trajeto próximo à superfície do bulbo e penetram no cerebelo pelo pedúnculo cerebelar inferior.

<sup>1</sup> Também pertence à substância cinzenta própria do bulbo o núcleo cuneiforme acessório, situado lateralmente à porção cranial do núcleo cuneiforme (Figura 15.4). Esse núcleo liga-se ao cerebelo pelo trato cuneocerebelar que, numa parte de seu trajeto, constitui as fibras arqueadas externas dorsais (Figura 15.5).





**FIGURA 15.5** Fibras arqueadas do bulbo e formação do pedúnculo cerebelar inferior.

## 4.2 FIBRAS LONGITUDINAIS

As fibras longitudinais formam as *vias ascendentes, descendentes e de associação* do bulbo.

### 4.2.1 Vias ascendentes

São constituídas pelos tratos e fascículos ascendentes oriundos da medula, que terminam no bulbo ou passam por ele em direção ao cerebelo ou ao tálamo. A eles acrescenta-se o lemnisco medial, originado no próprio bulbo. Estas vias estão relacionadas a seguir.

- fascículos grácil e cuneiforme* – visíveis na porção fechada do bulbo (**Figura 15.4**);
- lemnisco medial* – forma uma fita compacta de fibras de cada lado do plano mediano (**Figuras 15.2 e 15.3**). Suas fibras terminam no tálamo;

- trato espinotalâmico lateral* – está situado na área lateral do bulbo, medialmente ao trato espinocerebelar anterior. (**Figura 15.3**);
- trato espinotalâmico anterior* – tem no bulbo uma posição correspondente à sua posição na medula; sobe junto com o espinotalâmico lateral;
- trato espinocerebelar anterior* – situa-se superficialmente na área lateral do bulbo, entre o núcleo olivar e o trato espinocerebelar posterior (**Figura 15.3**). Continua na ponte, pois entra no cerebelo pelo pedúnculo cerebelar superior;
- trato espinocerebelar posterior* – situa-se superficialmente na área lateral do bulbo (**Figura 15.3**), entre o trato espinocerebelar anterior e o pedúnculo cerebelar inferior, com o qual pouco a pouco se confunde (**Figura 15.5**);



- g) *pedúnculo cerebelar inferior* – é um proeminente feixe de fibras ascendentes que percorrem as bordas laterais da metade inferior do IV ventrículo até o nível dos recessos laterais, onde se fletem dorsalmente para penetrar no cerebelo. As fibras que constituem o pedúnculo cerebelar inferior já foram estudadas e são as seguintes (**Figura 15.5**): fibras olivocerebelares; fibras do trato espinocerebelar posterior; e fibras arqueadas externas.

## 4.2.2 Vias descendentes

As principais vias descendentes do bulbo são as seguintes:

### 4.2.2.1 Tratos do sistema lateral da medula

- a) *trato corticoespinhal* – constituído por fibras originadas no córtex cerebral, que passam no bulbo em trânsito para a medula, ocupando as pirâmides bulbares. É, por isso, denominado também de *trato piramidal*. É motor voluntário (**Figura 15.3**);
- b) *trato rubroespinhal* – originado de neurônios do núcleo rubro do mesencéfalo, chega à medula por trajeto que não passa pelas pirâmides. É motor voluntário, mas no homem é menos importante que o corticoespinhal;

### 4.2.2.2 Tratos do sistema medial da medula

Constituídos por fibras originadas em várias áreas do tronco encefálico e que se dirigem à medula. Foram referidos no capítulo anterior e são os seguintes: *trato corticoespinhal anterior*, *trato tetoespinhal*, *tratos vestibuloespinhais* e *tratos reticuloespinhais*.

### 4.2.2.3 Trato corticonuclear

Constituído por fibras originadas no córtex cerebral e que terminam em núcleos motores do tronco encefálico. No caso do bulbo, estas fibras terminam nos núcleos ambíguo e do hipoglosso, permitindo o controle voluntário dos músculos da laringe, da faringe e da língua.

### 4.2.2.4 Trato espinhal do nervo trigêmeo

Constituído por fibras sensitivas que penetram na ponte pelo nervo trigêmeo e tomam trajeto descendente ao longo do *núcleo do trato espinhal do nervo trigêmeo*, onde terminam (**Figura 18.4**). Dispõe-se lateralmente a este núcleo, e o número de suas fibras diminui à medida que, em níveis progressivamente mais caudais, elas vão terminando no núcleo do trato espinhal.

### 4.2.2.5 Trato solitário

Formado por fibras aferentes viscerais, que penetram no tronco encefálico pelos nervos VII, IX e X e tomam trajeto descendente ao longo do *núcleo do trato solitário*, no qual vão terminando em níveis progressivamente mais caudais.

## 4.2.3 Via de associação

São formadas por fibras que constituem o fascículo longitudinal medial, presente em toda a extensão do tronco encefálico e níveis mais altos da medula. É facilmente identificado nos cortes por sua posição sempre medial e dorsal (**Figura 16.4**). Corresponde ao fascículo próprio que, como já foi visto, é a via de associação da medula. O fascículo longitudinal medial liga todos os núcleos motores dos nervos cranianos, sendo especialmente importantes suas conexões com os núcleos dos nervos relacionados com o movimento do bulbo ocular (III, IV, VI) e da cabeça (núcleo de origem da raiz espinhal do nervo acessório que inerva os músculos trapézio e esternocleidomastoideo). Recebe, ainda, um importante contingente de fibras dos núcleos vestibulares, trazendo impulsos que informam sobre a posição da cabeça (**Figura 17.1**). Deste modo, o fascículo longitudinal medial é importante para a realização de reflexos que coordenam os movimentos da cabeça com os do olho, além de vários outros reflexos envolvendo estruturas situadas em níveis diferentes do tronco encefálico.

## 5.0 FORMAÇÃO RETICULAR DO BULBO

A formação reticular ocupa grande área do bulbo, onde preenche todo o espaço não ocupado pelos núcleos de tratos mais compactos. Na formação reticular do bulbo, localiza-se o *centro respiratório*, muito importante para a regulação do ritmo respiratório. Aí se localizam também o *centro vasomotor* e o *centro do vômito*. Estes centros serão estudados nos Capítulos 18 e 20. A presença dos centros respiratório e vasomotor no bulbo torna as lesões neste órgão particularmente graves.

## 6.0 CORRELAÇÕES ANATOMOCLÍNICAS

O bulbo, apesar de ser uma parte relativamente pequena do sistema nervoso central, é percorrido por grande número de tratos motores e sensitivos situados nas proximidades de importantes núcleos de nervos cranianos. Por isso, lesões do bulbo, mesmo restritas, causam sinais e sintomas muito variados, que caracte-



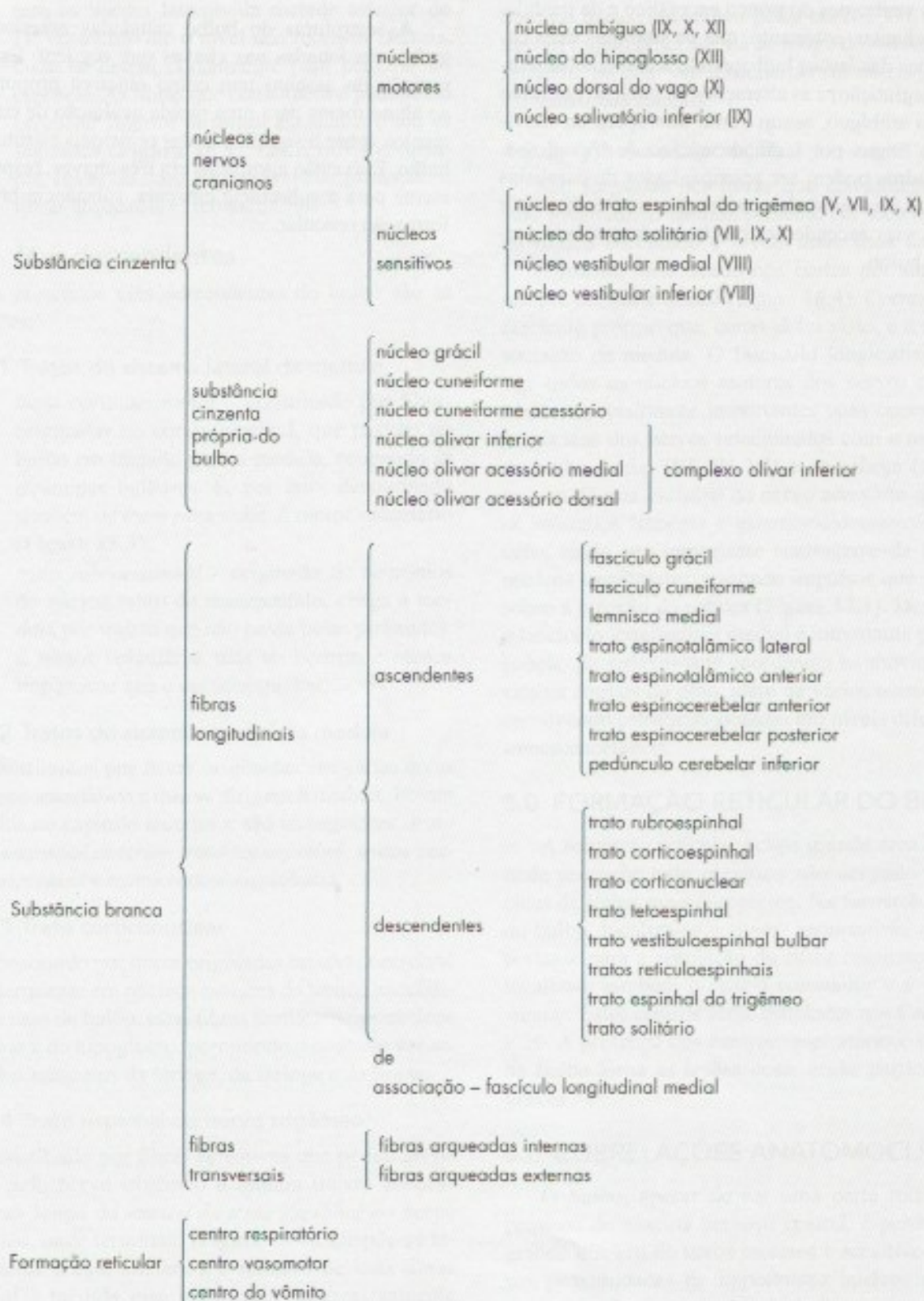
terizam as diversas *síndromes bulbares*. Estas síndromes serão estudadas no Capítulo 19, juntamente com as demais síndromes do tronco encefálico e da medula. Pode-se adiantar, entretanto, que os sintomas mais característicos das lesões bulbares são a disfagia (dificuldade de deglutição) e as alterações da fonação por lesão do núcleo ambíguo, assim como alterações do movimento da língua por lesão do núcleo do hipoglosso. Esses quadros podem ser acompanhados de paralisias e perdas de sensibilidade no tronco e nos membros por lesão das vias ascendentes ou descendentes, que percorrem o bulbo.

## 7.0 SISTEMATIZAÇÃO DAS ESTRUTURAS DO BULBO

As estruturas do bulbo estudadas anteriormente serão relacionadas nas chaves que seguem. Esta disposição do assunto tem como objetivo proporcionar ao aluno meios para uma rápida avaliação de conhecimentos sobre o significado das principais estruturas do bulbo. Elas estão agrupadas em três chaves, respectivamente para a substância cinzenta, substância branca e formação reticular.



## Sinopse das principais estruturas do bulbo



Cavidade: Canal central do bulbo e IV ventrículo




## Estrutura da Ponte

A ponte é formada por uma *parte ventral*, ou *base da ponte*, e uma *parte dorsal*, ou *tegmento da ponte*. O tegmento da ponte tem estrutura muito semelhante ao bulbo e ao tegmento do mesencéfalo. Já a base da ponte tem estrutura muito diferente das outras áreas do tronco encefálico. No limite entre o tegmento e a base da ponte, observa-se um conjunto de fibras mielinicas de direção transversal, o *corpo trapezoide* (**Figura 16.1**). O corpo trapezoide será estudado como parte integrante do tegmento.

### 1.0 PARTE VENTRAL OU BASE DA PONTE

A base da ponte é uma área própria da ponte sem correspondente em outros níveis do tronco encefálico. Ela apareceu durante a filogênese, juntamente com o neocerebelo e o neocórtex, mantendo íntimas conexões com estas duas áreas do sistema nervoso. Atinge seu máximo desenvolvimento no homem, onde é maior que o tegmento.

As seguintes formações são observadas na base da ponte:



#### 1.1 FIBRAS LONGITUDINAIS

- a) *trato corticoespinal* – constituído por fibras que, das áreas motoras do córtex cerebral, se

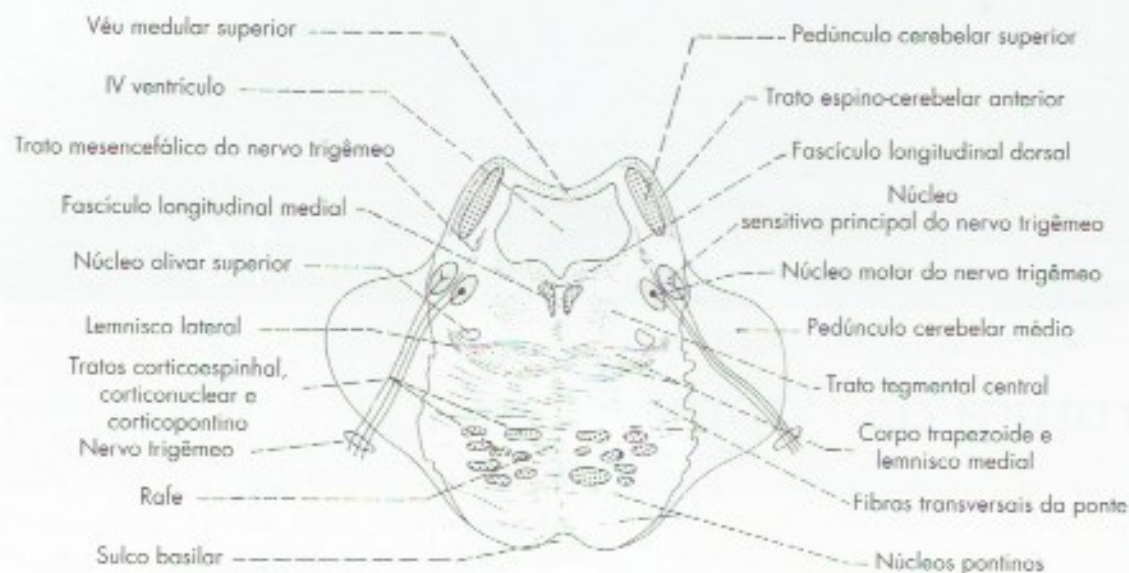
dirigem aos neurônios motores da medula. Seu trajeto pelo bulbo e terminação na medula já foi estudado. Na base da ponte, o trato corticoespinal forma vários feixes dissociados, não tendo a estrutura compacta que apresenta nas pirâmides do bulbo (**Figuras 16.1**);

- b) *trato corticonuclear* – constituído por fibras que, das áreas motoras do córtex, se dirigem aos neurônios motores situados em núcleos motores de nervos cranianos; no caso da ponte, os núcleos do facial, trigêmeo e abducente. As fibras destacam-se do trato à medida que se aproximam de cada núcleo motor, podendo terminar em núcleos do mesmo lado e do lado oposto;
- c) *trato corticopontino* – formado por fibras que se originam em várias áreas do córtex cerebral, terminam fazendo sinapse com os neurônios dos núcleos pontinos (**Figura 16.1**).

#### 1.2 FIBRAS TRANSVERSAIS E NÚCLEOS PONTINOS

Os núcleos pontinos são pequenos aglomerados de neurônios dispersos em toda a base da ponte (**Figura 16.1**). Neles terminam, fazendo sinapse, as fibras corticopontinas. Os axônios dos neurônios dos núcleos pontinos constituem as *fibras transversais da ponte*, também chamadas *fibras pontinas* ou *pontocerebelares*. Estas fibras, de direção transversal, cruzam o plano mediano e penetram no cerebelo pelo pedúnculo cerebelar médio.





**FIGURA 16.1** Esquema de uma secção transversal de ponte ao nível da origem aparente do nervo trigêmeo.

## 2.0 PARTE DORSAL OU TEGMENTO DA PONTE

O tegmento da ponte assemelha-se estruturalmente ao tegmento do mesencéfalo, com o qual continua. Apresenta fibras ascendentes, descendentes e transversais, substância cinzenta homóloga a da medula que são os núcleos dos pares cranianos III, V, VI VII e VIII, substância cinzenta própria da ponte além da formação reticular. O estudo desses elementos será feito de acordo com uma sequência didática um pouco diferente da que foi usada para o bulbo. Serão estudados sucessivamente os núcleos e os sistemas de fibras relacionadas com os nervos vestibulo-coclear, facial, abducente e trigêmeo. Isso corresponde à análise das estruturas mais importantes observadas em cortes, passando, respectivamente, pelos recessos laterais do IV ventrículo, pelo colículo facial e pela origem aparente do nervo trigêmeo.

### 2.1 NÚCLEOS DO NERVO VESTIBULOCOCLEAR

As fibras sensitivas que constituem as partes coclear e vestibular do nervo vestibulococlear terminam, respectivamente, nos núcleos cocleares e vestibulares da ponte, cujas conexões e funções são muito diferentes e serão estudadas a seguir.

#### 2.1.1 Núcleos cocleares, corpo trapezoide, lemnisco lateral

Os *núcleos cocleares* são dois, o *dorsal* e o *ventral*, situados ao nível em que o pedúnculo cerebelar inferior se volta dorsalmente para penetrar no cerebelo (Figura 29.8). Nestes núcleos terminam as fibras que constituem a porção coclear do nervo vestibulococlear

e são os prolongamentos centrais dos neurônios sensitivos do gânglio espiral situado na cóclea. A maioria das fibras originadas nos núcleos cocleares dorsal e ventral cruza para o lado oposto, constituindo o corpo trapezoide (Figura 29.8). A seguir, estas fibras contornam o *núcleo olivar superior* e infletem-se cranialmente para constituir o *lemnisco lateral*, terminando no colículo inferior, de onde os impulsos nervosos seguem para o corpo geniculado medial (Figura 29.8).

Entretanto, um número significativo de fibras dos núcleos cocleares termina no núcleo olivar superior, do mesmo lado ou do lado oposto, de onde os impulsos nervosos seguem pelo lemnisco lateral.<sup>1</sup> Todas essas formações são parte da via da audição, que será estudada mais minuciosamente no Capítulo 29. Através dela, os impulsos nervosos oriundos da cóclea são levados ao córtex cerebral, onde são interpretados. É interessante assinalar que muitas fibras originadas dos núcleos cocleares sobem no lemnisco lateral do mesmo lado (Figura 29.8) ou terminam nos núcleos olivares desse mesmo lado. Assim, a via auditiva apresenta componentes cruzados e não cruzados, ou seja, o hemisfério cerebral de um lado recebe informações auditivas provenientes dos dois ouvidos.

#### 2.1.2 Núcleos vestibulares e suas conexões

Os núcleos vestibulares localizam-se no assoalho do IV ventrículo, onde ocupam a *área vestibular*: São

<sup>1</sup> Além dos núcleos olivares superiores, dois outros núcleos recebem colaterais ou terminais das fibras do corpo trapezoide ou do lemnisco lateral: o núcleo do corpo trapezoide e o núcleo do lemnisco lateral.



em número de quatro, os *núcleos vestibulares lateral, medial, superior e inferior* (Figura 16.3). Cada um desses núcleos tem suas características e suas conexões, mas serão estudados em conjunto, como se fossem um só núcleo. Os núcleos vestibulares recebem impulsos nervosos originados na parte vestibular do ouvido interno e que informam sobre a posição e os movimentos da cabeça. Estes impulsos passam pelos neurônios sensitivos do gânglio vestibular e chegam aos núcleos vestibulares pelos prolongamentos centrais desses neurônios, que, em conjunto, formam a parte vestibular do nervo vestibulo-coclear. Chegam ainda aos núcleos vestibulares fibras provenientes do cerebelo, relacionadas com a manutenção do equilíbrio. Estas fibras serão estudadas a propósito das conexões do vestibulocerebelo. As fibras eferentes dos núcleos vestibulares formam ou entram na composição dos seguintes tratos e fascículos:

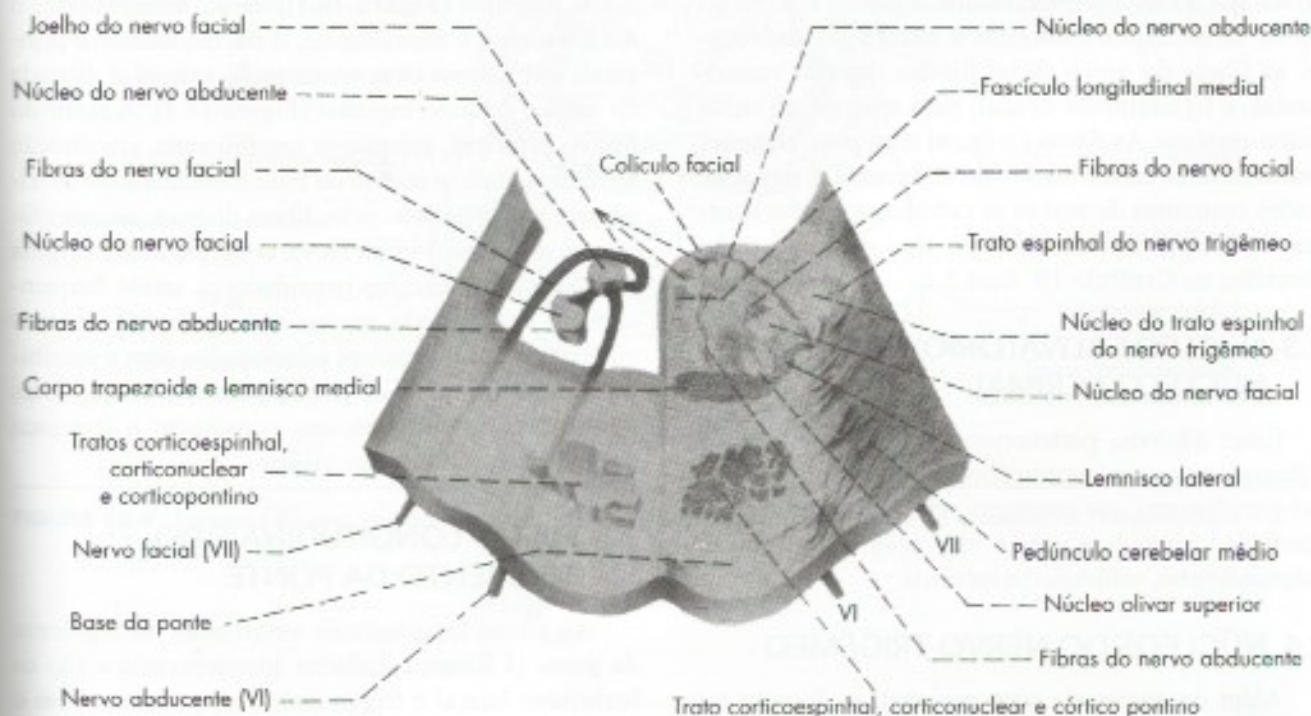
- fascículo vestibulocerebelar* (Figura 16.3) – formado por fibras que terminam no córtex do espinocerebelo;
- fascículo longitudinal medial* – nos núcleos vestibulares origina-se a maioria das fibras que entram na composição do fascículo longitudinal medial (Figura 16.3). Este fascículo está envolvido em reflexos que permitem ao olho ajustar-se aos movimentos da cabeça. As infor-

mações sobre a posição da cabeça chegam ao fascículo longitudinal medial através de suas conexões com os núcleos vestibulares;

- trato vestibuloespinal* (Figura 16.3) – suas fibras levam impulsos aos neurônios motores da medula e são importantes para manutenção do equilíbrio;
- fibras vestibulotalâmicas* – admite-se a existência de fibras vestibulotalâmicas que levam impulsos ao tálamo, de onde vão ao córtex. Entretanto, a localização e o significado destas fibras são ainda discutidos.

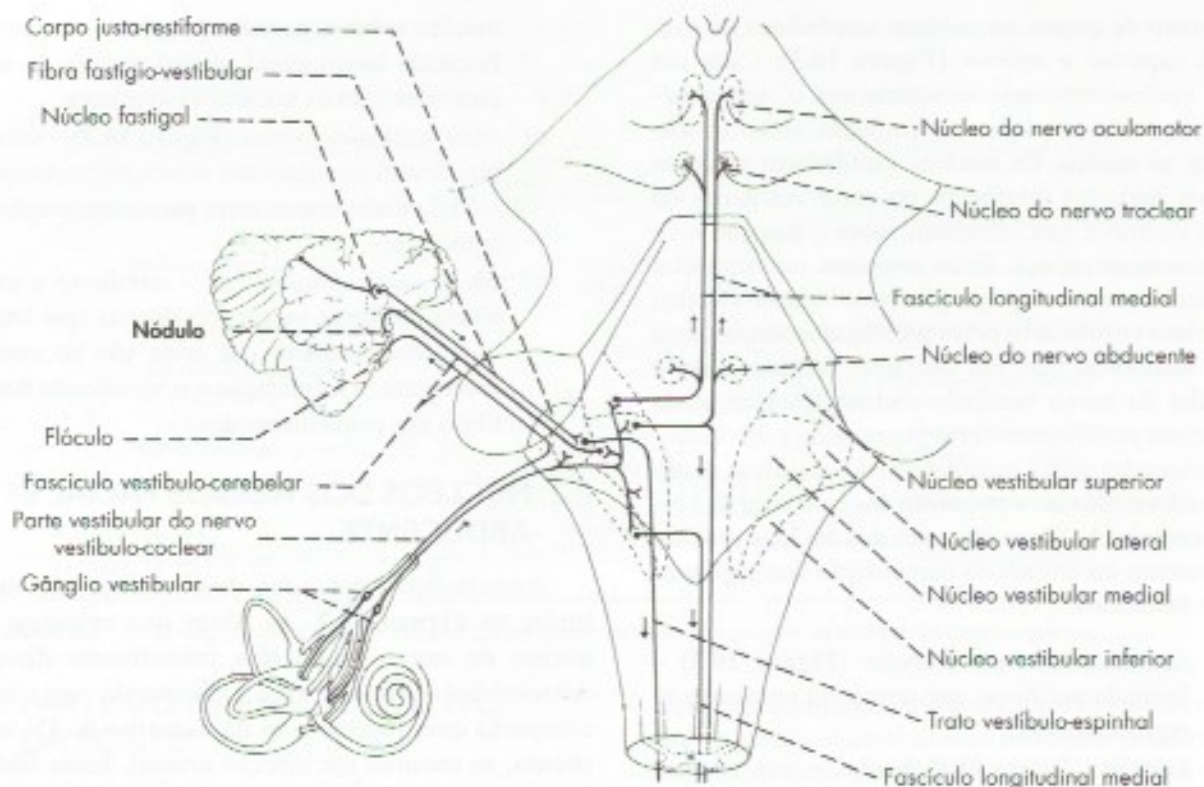
## 2.2 NÚCLEOS DOS NERVOS FACIAL E ABDUCENTE

As relações entre estes dois núcleos são mostradas na Figura 16.2. As fibras que emergem do núcleo do nervo facial têm inicialmente direção dorsomedial (Figura 16.2), formando um feixe compacto que, logo abaixo do assoalho do IV ventrículo, se encurva em direção cranial. Estas fibras, após percorrerem certa distância ao longo do lado medial do núcleo do nervo abducente, encurvam-se lateralmente sobre a superfície dorsal deste núcleo, contribuindo para formar a elevação do assoalho do IV ventrículo, denominada *colículo facial* (Figura



**FIGURA 16.2** Diagrama mostrando as relações do nervo facial com o núcleo do nervo abducente, visto em um corte espesso da ponte passando pelo colículo facial.





**FIGURA 16.3** Núcleos e vias vestibulares.

5.2). A curvatura das fibras do nervo facial em torno do núcleo do abducente constitui o joelho interno do nervo facial. Após contornar o núcleo do abducente, as fibras do nervo facial tomam direção ventrolateral, e ligeiramente caudal, para emergir no sulco bulbo-pontino. As fibras do facial têm, pois, relações muito íntimas com o núcleo do abducente e, por isso, lesões conjuntas de ambas as estruturas podem ocorrer. Os sinais resultantes desse tipo de lesão serão descritos no Capítulo 19, item 5.1.

### 2.3 NÚCLEO SALIVATÓRIO SUPERIOR E NÚCLEO LACRIMAL

Estes núcleos, pertencentes à parte craniana do sistema nervoso parassimpático, dão origem a fibras pré-ganglionares que emergem pelo nervo intermédio, conduzindo impulsos para a inervação das glândulas submandibular, sublingual e lacrimal.

### 2.4 NÚCLEOS DO NERVO TRIGÊMEO

Além do núcleo do trato espinhal, já descrito no bulbo, o nervo trigêmeo tem ainda, na ponte, o *núcleo sensitivo principal*, o *núcleo do trato mesencefálico* e o *núcleo motor* (Figura 18.4). Observando-se uma secção

de ponte, aproximadamente ao nível da penetração do nervo trigêmeo (Figura 16.1), vê-se, medialmente, o núcleo motor, e lateralmente, o núcleo sensitivo principal, este último uma continuação cranial e dilatada do núcleo do trato espinhal (Figura 18.4). A partir do núcleo principal, estende-se cranialmente, em direção ao mesencéfalo, o núcleo do trato mesencefálico do trigêmeo, acompanhado pelas fibras do *trato mesencefálico do trigêmeo* (Figura 18.4). O núcleo motor origina fibras para os músculos mastigadores, sendo frequentemente denominado *núcleo mastigador*. Os demais núcleos recebem impulsos relacionados com a sensibilidade somática geral de grande parte da cabeça. Deles saem fibras ascendentes, que constituem o lemnisco trigeminal que termina no tálamo.

### 2.5 FIBRAS LONGITUDINAIS DO TEGMENTO DA PONTE

As fibras longitudinais originadas no tectum da ponte já foram estudadas anteriormente e são os lemniscos lateral e trigeminal. Percorrem também o tectum da ponte feixes de fibras ascendente originadas no bulbo, medula e cerebelo que são os seguintes:



- a) *lemnisco medial* (**Figura 16.4**) – ocupa na ponte, ao contrário do bulbo, uma faixa de disposição transversal, cujas fibras cruzam perpendicularmente as fibras do corpo trapezoide, sobem e terminam no tálamo;
- b) *lemnisco espinhal* (**Figura 16.4**) – é formado pela união dos tratos espinotalâmico lateral e espinotalâmico anterior;
- c) *pedúnculo cerebelar superior* – emerge do cerebelo, constituindo inicialmente a parede dorsolateral da metade cranial do IV ventrículo (**Figura 16.1**). A seguir, aprofunda-se no tegmento e, já no limite com o mesencéfalo, suas fibras começam a se cruzar com as do lado oposto, constituindo o início da decussação dos pedúnculos cerebelares superiores (**Figura 16.4**). Os pedúnculos cerebelares superiores constituem o mais importante sistema de fibras eferentes do cerebelo. Segue uma sinopse das principais estruturas da ponte.

## 2.6 FORMAÇÃO RETICULAR DA PONTE

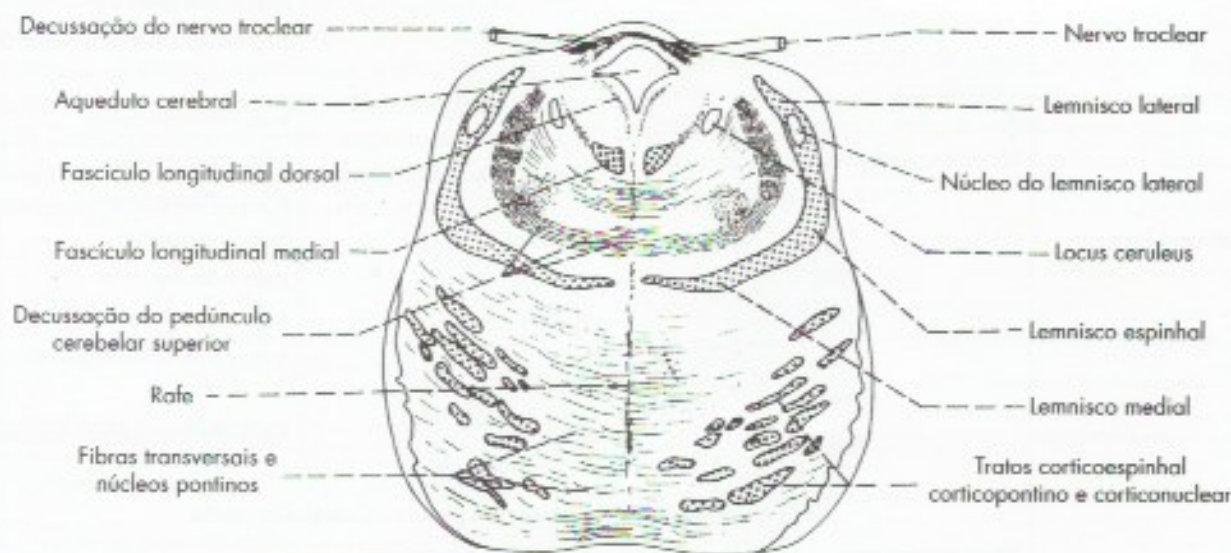
Na formação reticular da ponte localiza-se o *locus ceruleus* (Figura 5.2), que contém neurônios ricos em

noradrenalina, e os núcleos da rafe, situados ventralmente na linha média, contendo neurônios ricos em serotonina. Essas estruturas envolvidas na modulação da atividade do córtex cerebral serão estudadas no Capítulo 20.

## 3.0 CORRELAÇÕES ANATOMOCLÍNICAS

Os sinais e sintomas característicos das lesões da ponte decorrem do comprometimento dos núcleos de nervos cranianos aí localizados, ou seja, os núcleos do V, VI, VII e VIII cranianos. Assim, podem ocorrer alterações da sensibilidade da face (V), da motricidade da musculatura mastigadora (V) ou mímica (VII), do músculo reto lateral (VI), além de tontura e alterações do equilíbrio (VIII). A estes sinais podem associar-se paralisias ou perdas da sensibilidade no tronco e membros, por lesão das vias descendentes e ascendentes que transitam pela ponte. Estes sinais e sintomas caracterizam algumas síndromes que serão estudadas no Capítulo 19, item 5.

A seguir serão relacionadas as principais estruturas já estudadas da ponte divididas em substância cinzenta, substância branca e formação reticular.



**FIGURA 16.4** Esquema de uma secção transversal de ponte ao nível da parte cranial do assoalho do IV ventrículo.



## Sinopse das principais estruturas da ponte

Substância cinzenta	núcleos de nervos cranianos	<ul style="list-style-type: none"> <li>núcleos da V</li> <li>núcleo do VI</li> <li>núcleo do VII</li> </ul>	<ul style="list-style-type: none"> <li>núcleo do trato mesencefálico</li> <li>núcleo sensitivo principal</li> <li>núcleo motor</li> <li>núcleo do trato espinhal</li> </ul>
	substância cinzenta própria da ponte	<ul style="list-style-type: none"> <li>núcleos do VIII</li> <li>núcleos pontinos</li> <li>núcleo olivar superior</li> <li>núcleo do corpo trapezoide</li> <li>núcleo do lemnisco lateral</li> </ul>	<ul style="list-style-type: none"> <li>núcleos coclear dorsal</li> <li>núcleos coclear ventral</li> <li>núcleos vestibular superior</li> <li>núcleos vestibular inferior</li> <li>núcleos vestibular medial</li> <li>núcleos vestibular lateral</li> </ul>
Substância branca	fibras longitudinais	ascendentes	<ul style="list-style-type: none"> <li>lemnisco medial</li> <li>lemnisco lateral</li> <li>lemnisco trigeminal</li> <li>lemnisco espinhal</li> <li>pedúnculo cerebelar superior</li> </ul>
		descendentes	<ul style="list-style-type: none"> <li>trato corticoespinhal</li> <li>trato corticonuclear</li> <li>trato corticopontino</li> <li>trato tetaespinhal</li> <li>trato rubroespinhal</li> <li>trato vestibuloespinhal</li> <li>trato espinhal do trigêmeo</li> </ul>
	fibras transversais	de associação	<ul style="list-style-type: none"> <li>fascículo longitudinal medial</li> </ul>
Formação reticular	locus ceruleus	<ul style="list-style-type: none"> <li>fibras pontinas e pedúnculo cerebelar médio</li> <li>fibras do corpo trapezoide</li> <li>decussação dos pedúnculos cerebelares superiores</li> </ul>	
	núcleos da rafe		
Cavidade IV Ventriculo			



## Estrutura do Mesencéfalo

O mesencéfalo (Figura 5.3) é constituído por uma porção dorsal, o *teto do mesencéfalo*, e outra ventral, muito maior, os *pedúnculos cerebrais*, separados pelo *aqueduto cerebral*. Este percorre longitudinalmente o mesencéfalo e é circundado por espessa camada de substância cinzenta, a *substância cinzenta central ou periaquedutal* (Figura 17.1). Em cada pedúnculo cerebral distingue-se uma parte ventral, a *base do pedúnculo*, formada de fibras longitudinais, e uma parte dorsal, o *tegmento do mesencéfalo*, cuja estrutura se assemelha à parte correspondente da ponte. Separando o tegmento da base, observa-se uma lâmina de substância cinzenta pigmentada, a *substância negra* (Figura 5.3).

### 1.0 TETO DO MESENCÉFALO

Em vertebrados inferiores, o teto do mesencéfalo é um centro nervoso muito importante, relacionado com a integração de várias funções sensoriais e motoras. Durante a evolução, parte de suas funções foi assumida pelo córtex cerebral, diminuindo consideravelmente sua importância nos mamíferos. Nestes, o teto do mesencéfalo é constituído de quatro eminências, os *colículos superiores*, relacionados com a via visual, e os *colículos inferiores*, relacionados com a via auditiva, além da chamada *área pré-tetal*. Cada uma destas partes será estudada a seguir.

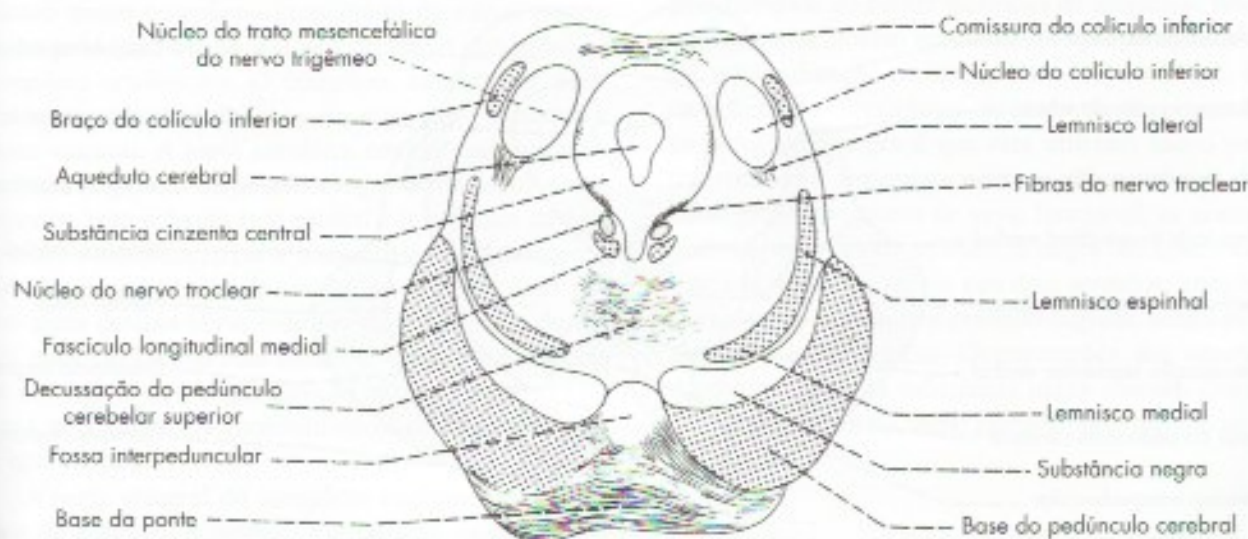

FIGURA 17.1 Esquema de uma secção transversal de mesencéfalo do nível dos colículos inferiores.



## 1.1 COLÍCULO SUPERIOR

O colículo superior (**Figura 17.2**) é formado por uma série de camadas superpostas, constituídas alternadamente por substância branca e cinzenta, sendo que a camada mais profunda confunde-se com a substância cinzenta central. Suas conexões são complexas, destacando-se entre elas:

- fibras oriundas da retina, que atingem o colículo pelo trato óptico e braço do colículo superior;
- fibras oriundas do córtex occipital, que chegam ao colículo pela radiação óptica e braço do colículo superior;
- fibras que formam o *trato teto-espinhal* e terminam fazendo sinapse com neurônios motores da medula cervical.

O colículo superior é importante para certos reflexos que regulam os movimentos dos olhos. Para esta função, existem fibras ligando o colículo superior ao núcleo do nervo oculomotor, situado ventralmente no tegmento do mesencéfalo. Lesões dos colículos superiores podem causar perda da capacidade de mover os olhos no sentido vertical, voluntária ou reflexamente. Isto ocorre, por exemplo, em certos tumores do corpo pineal que comprimem os colículos.

## 1.2 COLÍCULO INFERIOR

O colículo inferior (**Figura 17.1**) difere estruturalmente do superior por ser constituído de uma massa

bem delimitada de substância cinzenta, o *núcleo do colículo inferior*. Este núcleo recebe as fibras auditivas que sobem pelo lemnisco lateral (**Figura 17.1**) e manda fibras ao corpo geniculado medial através do braço do colículo inferior (**Figura 29.7**). Algumas fibras cruzam de um colículo para outro constituindo a comissura do colículo inferior. O núcleo do colículo inferior é uma importante estrutura das vias auditivas.

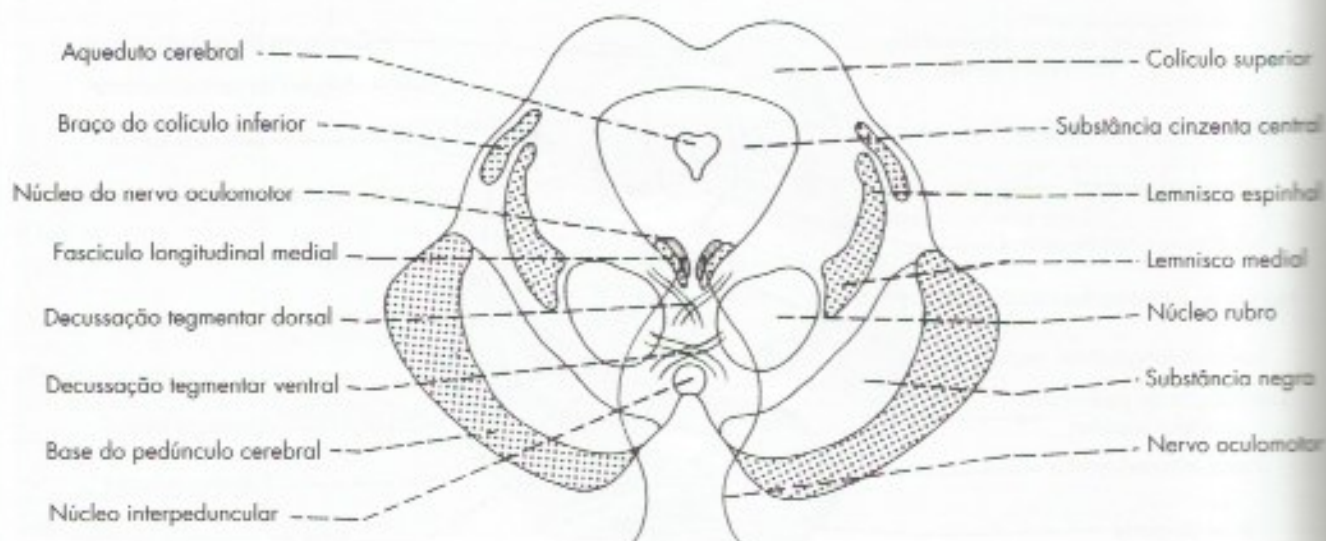
## 1.3 ÁREA PRÉ-TETAL

Também chamada *núcleo pré-tetal*, é uma área de limites pouco definidos, situada na extremidade rostral dos colículos superiores, no limite do mesencéfalo com o diencéfalo. Relaciona-se com o controle reflexo das pupilas.

## 2.0 BASE DO PEDÚNCULO CEREBRAL

A base do pedúnculo é formada pelas fibras descendentes dos tratos corticoespinhal, corticonuclear e corticopontino, que formam um conjunto compacto (**Figura 17.2**). Estas fibras têm localizações precisas na base do pedúnculo cerebral, sabendo-se, inclusive, a localização das fibras corticoespinhais, responsáveis pela motricidade de cada parte do corpo.

Em vista do grande número de fibras descendentes que percorrem a base dos pedúnculos cerebrais, lesões aí localizadas causam paralisias que se manifestam do lado oposto ao da lesão.



**FIGURA 17.2** Esquema de uma secção transversal de mesencéfalo ao nível dos colículos superiores.



### 3.0 TEGMENTO DO MESENCÉFALO

O tegmento do mesencéfalo é uma continuação do tegmento da ponte. Como este, apresenta, além da formação reticular, as substâncias cinzenta e branca, que serão estudadas a seguir.

#### 3.1.1 Substância cinzenta homóloga à da medula

No tegmento do mesencéfalo estão os núcleos dos núcleos cranianos III, IV e V. Deste último, entretanto, sobressai o núcleo do trato mesencefálico (Figura 17.1), que continua da ponte e recebe as informações sensoriais que entram pelo nervo trigêmeo. O núcleo dos nervos troclear e oculomotor serão estudados em detalhes a seguir.

##### 3.1.1.1 Núcleo do nervo troclear

Situa-se ao nível do colículo inferior, em posição imediatamente ventral à substância cinzenta central, próximo ao fascículo longitudinal medial. Suas fibras saem de sua face dorsal, contornam a substância cinzenta central, cruzam com as do lado oposto e emergem na medula superior, caudalmente ao colículo inferior (Figura 5.2). Este nervo apresenta, pois, duas peculiaridades: suas fibras são as únicas que saem da base dorsal do encéfalo e trata-se do único nervo cujas fibras decussam antes de emergir do sistema nervoso central. Convém lembrar que o nervo troclear inerva o músculo oblíquo superior.

##### 3.1.1.2 Núcleo do nervo oculomotor

Este núcleo localiza-se no nível do colículo superior (Figura 17.2) e está intimamente relacionado com o fascículo longitudinal medial. Trata-se de um núcleo muito complexo, constituído de várias partes, sendo pela qual alguns autores preferem denominá-lo complexo oculomotor. O complexo oculomotor pode ser funcionalmente dividido em uma parte somática e uma visceral. A parte somática contém os neurônios responsáveis pela inervação dos músculos reto lateral, reto inferior, reto medial e levantador da pálpebra. Na realidade, a parte somática do complexo oculomotor é constituída de vários subnúcleos, cada um dos quais destina fibras motoras para inervação de um ou mais músculos acima relacionados. Essas fibras, depois de fazerem um arco curvo em direção ventral, emergem na base do pedúnculo, constituindo o nervo oculomotor (Figura 17.2).

A parte visceral do complexo oculomotor é o núcleo de Edinger-Westphal. Ele contém os neurônios preganglionares, cujas fibras fazem sinapses no gânglio ciliar e estão relacionadas com a inervação do

músculo ciliar e do músculo esfíncter da pupila. Essas fibras pertencem ao parassimpático craniano e são muito importantes para o controle reflexo do diâmetro da pupila em resposta a diferentes intensidades de luz.

#### 3.1.2 Substância cinzenta própria do mesencéfalo

Nessa categoria situam-se dois núcleos importantes, ambos relacionados com a atividade motora somática: o núcleo rubro e a substância negra.

##### 3.1.2.1 Núcleo rubro

O núcleo rubro, ou núcleo vermelho (Figura 17.2), é assim denominado em virtude da tonalidade ligeiramente rósea que apresenta nas preparações a fresco. Cada núcleo rubro é abordado em sua extremidade caudal pelas fibras do pedúnculo cerebelar superior que o envolve. Essas fibras vão penetrando no núcleo à medida que sobem, mas grande parte delas termina no tálamo.

O núcleo rubro participa do controle da motricidade somática. Recebe fibras do cerebelo e das áreas motoras do córtex cerebral e dá origem ao trato rubro-espinhal, que, assim como o trato corticoespinhal, termina nos neurônios motores da medula, responsáveis pela motricidade voluntária da musculatura distal dos membros. O núcleo rubro liga-se também ao complexo olivar inferior, através das fibras rubro-olivares, que integram o circuito rubro-olivo-cerebelar.

##### 3.1.2.2 Substância negra

Situada entre o tegmento e a base do pedúnculo cerebral (Figura 17.2), a substância negra é um núcleo compacto<sup>1</sup> formado por neurônios que apresentam a peculiaridade de conter inclusões de melanina. Isso faz com que esse núcleo apresente, nas preparações a fresco, uma coloração escura, que lhe valeu o nome. Uma característica importante da maioria dos neurônios da substância negra é que eles utilizam como neurotransmissor a dopamina, ou seja, são neurônios dopaminérgicos. Do ponto de vista funcional, as conexões mais importantes da substância negra são com o corpo estriado. Essas se fazem nos dois sentidos, através de fibras nigro-estriadas e estriado-nigrais, sendo as primeiras dopaminérgicas. Degenerações dos neurônios dopaminérgicos da substância negra causam diminuição de dopamina no corpo estriado, provocando as gra-

1 Na realidade, a substância negra contém duas partes: pars compacta e pars reticulata. Somente a primeira contém neurônios dopaminérgicos.



ves perturbações motoras que caracterizam a *Doença de Parkinson*.<sup>2</sup>

### 3.1.2.3 Substância cinzenta central ou periaquedutal

A substância cinzenta central ou periaquedutal (**Figura 17.2**) é uma massa espessa de substância cinzenta que circunda o aqueduto cerebral. Tem papel importante na regulação da dor.

## 3.2 SUBSTÂNCIA BRANCA

Assim como na ponte, a maioria dos feixes de fibras descendentes do mesencéfalo não passa pelo tegmento, mas pela base do pedúnculo cerebral, onde já os estudamos. Já as fibras ascendentes percorrem o tegmento e representam a continuação dos segmentos que sobem da ponte: os quatro lemniscos e o pedúnculo cerebelar superior. Este, ao nível do colículo inferior (**Figura 17.1**), cruza com o do lado oposto, na *decussação do pedúnculo cerebelar superior*, e sobe, envolvendo o núcleo rubro. Ao nível do colículo inferior, os quatro lemniscos aparecem agrupados em uma só faixa, na parte lateral do tegmento (**Figura 17.1**), onde, em uma sequência mediolateral, se dispõem os lemniscos medial, espinhal, trigeminal e lateral.

Este último, pertencente às vias auditivas, termina no núcleo do colículo inferior, enquanto os demais sobem e aparecem no nível do colículo superior (**Figura 17.2**), em uma faixa disposta lateralmente ao núcleo rubro. Nesse nível nota-se também o *braço do colículo inferior*, cujas fibras sobem para terminar no corpo geniculado medial. Em toda a extensão do tegmento

mesencefálico, nota-se, próximo ao plano mediano, o fascículo longitudinal medial, que constitui o feixe de associação do tronco encefálico.

## 3.3 FORMAÇÃO RETICULAR

Dois estruturas merecem destaque na formação reticular do mesencéfalo, a *área tegmentar ventral*, com neurônios ricos em dopamina, e os *núcleos da rafe*, continuação de estruturas de mesmo nome da ponte, contendo neurônios ricos em serotonina. Essas estruturas, extremamente importantes do ponto de vista funcional e clínico, serão estudadas no Capítulo 20B.

## 4.0 CORRELAÇÕES ANATOMOCLÍNICAS

A análise das chaves do item seguinte mostra que atravessam o mesencéfalo todas as vias ascendentes que vão ao diencefalo e cinco tratos descendentes relacionados com a motricidade. As lesões dessas vias causam perda de sensibilidade ou paralisias associadas a lesões do nervo oculomotor, caracterizando duas síndromes que serão estudadas no Capítulo 19, item 6.0. Processos patológicos que comprimem o mesencéfalo, lesando a formação reticular, podem levar à perda de consciência (coma).

## 5.0 SISTEMATIZAÇÃO DAS ESTRUTURAS DO MESENCÉFALO

A seguir, serão relacionadas as principais estruturas das substâncias cinzenta e branca do mesencéfalo:

<sup>2</sup> Devido às suas importantes conexões com o corpo estriado, alguns autores consideram a substância negra como parte deste corpo, o que não é correto, pois a substância negra é uma estrutura do tronco encefálico e o corpo estriado é constituído por núcleos da base do cérebro pertencentes ao telencefalo.



## Sinopse das principais estruturas do mesencéfalo

Substância cinzenta	Núcleos de nervos cranianos	<ul style="list-style-type: none"> <li>núcleo do III</li> <li>núcleo do IV</li> <li>núcleo do trato mesencefálico do V</li> </ul>	<ul style="list-style-type: none"> <li>parte somática</li> <li>parte visceral = núcleo de Edinger-Westphal</li> </ul>
	Substância cinzenta própria do mesencéfalo	<ul style="list-style-type: none"> <li>núcleo rubro</li> <li>substância negra</li> <li>substância cinzenta</li> <li>periaquedutal</li> <li>núcleo do colículo inferior</li> <li>colículo superior</li> <li>área pré-tetal</li> </ul>	
Substância branca	Fibras longitudinais	ascendentes	<ul style="list-style-type: none"> <li>lemnisco medial</li> <li>lemnisco lateral</li> <li>lemnisco trigeminal</li> <li>lemnisco espinhal</li> <li>pedúnculo cerebelar superior</li> <li>braço do colículo superior</li> <li>braço do colículo inferior</li> </ul>
		descendentes	<ul style="list-style-type: none"> <li>trato corticoespinhal</li> <li>trato corticonuclear</li> <li>trato corticopontino</li> <li>trato tetoespinal</li> <li>trato rubroespinhal</li> </ul>
		de associação	fascículo longitudinal medial
	Fibras transversais	<ul style="list-style-type: none"> <li>decussação do pedúnculo cerebelar superior</li> <li>comissura do colículo inferior</li> </ul>	
Formação reticular	<ul style="list-style-type: none"> <li>Área tegmentar ventral</li> <li>Núcleos da rafe</li> </ul>		
Cavidade: aqueduto cerebral			



## Núcleos dos Nervos Cranianos – Alguns Reflexos Integrados no Tronco Encefálico

A anatomia de cada um dos núcleos dos nervos cranianos e o trajeto de suas fibras já foram estudados nos capítulos sobre a estrutura do tronco encefálico. Este estudo é importante, pois dá as bases para a compreensão e o diagnóstico das lesões do tronco encefálico. Contudo, há ainda outro modo de estudar os núcleos dos nervos cranianos, que consiste em estudá-los de acordo com os componentes funcionais das fibras. Estes componentes foram estudados no Capítulo 11, onde há uma chave que deve ser recapitulada para compreensão do presente capítulo.

### CLASSIFICAÇÃO SISTEMATIZADA DOS NÚCLEOS DOS NERVOS CRANIANOS EM COLUNAS

As fibras dos nervos cranianos dispõem-se no tronco encefálico em colunas longitudinais que correspondem a seus componentes funcionais. Entretanto, como as fibras aferentes viscerais gerais e aferentes viscerais especiais vão para a mesma coluna, existem dois componentes funcionais, mas apenas seis colunas. Estas colunas têm correspondência funcional e, às vezes, continuidade com as colunas da medula. Assim, a coluna eferente somática (coluna do trigêmeo) continua na substância gelatinosa da medula, e a coluna eferente visceral geral (do sistema nervoso parassimpático) corresponde, na medula, à coluna lateral.

A seguir serão estudados os núcleos que compõem cada uma das seis colunas de núcleos.

#### 1.1 COLUNA EFERENTE SOMÁTICA

Todos os núcleos desta coluna dispõem-se de cada lado, próximo ao plano mediano. Eles originam fibras para a inervação dos músculos estriados miotômicos do olho e da língua. São eles (**Figura 18.1**):

- núcleo do oculomotor* – somente a parte somática pertence a esta coluna. Localiza-se no mesencéfalo e origina fibras que inervam todos os músculos extrínsecos do olho, com exceção do reto lateral e oblíquo superior;
- núcleo do troclear* – situado no mesencéfalo ao nível do colículo inferior. Origina fibras que inervam o músculo oblíquo superior;
- núcleo do abducente* – situado na ponte (colículo facial). Dá origem a fibras para o músculo reto lateral;
- núcleo do hipoglosso* – situado no bulbo, no trigono do nervo hipoglosso, no assoalho do IV ventrículo. Dá origem a fibras para os músculos da língua.

#### 1.2 COLUNA EFERENTE VISCERAL GERAL

Nos núcleos desta coluna (**Figura 18.2**) estão os neurônios pré-ganglionares do parassimpático craniano. As fibras que saem destes núcleos (fibras pré-ganglionares), antes de atingir as vísceras, fazem sinapse em um gânglio, conforme já foi exposto no Capítulo 12. Os núcleos da coluna eferente visceral geral são os seguintes (**Figura 18.2**):



## Núcleos dos Nervos Cranianos – Alguns Reflexos Integrados no Tronco Encefálico

A topografia de cada um dos núcleos dos nervos cranianos e o trajeto de suas fibras já foram estudados nos capítulos sobre a estrutura do tronco encefálico. Este estudo é importante, pois dá as bases para a compreensão e o diagnóstico das lesões do tronco encefálico. Contudo, há ainda outro modo de estudar os núcleos dos nervos cranianos, que consiste em agrupá-los de acordo com os componentes funcionais de suas fibras. Estes componentes foram estudados no Capítulo 11, onde há uma chave que deve ser recapitulada para compreensão do presente capítulo.

### 1.0 SISTEMATIZAÇÃO DOS NÚCLEOS DOS NERVOS CRANIANOS EM COLUNAS

Os núcleos dos nervos cranianos dispõem-se no tronco encefálico em colunas longitudinais que correspondem a seus componentes funcionais. Entretanto, como as fibras aferentes viscerais gerais e aferentes viscerais especiais vão para a mesma coluna, existem sete componentes funcionais, mas apenas seis colunas. Estas colunas têm correspondência funcional e, às vezes, continuidade com as colunas da medula. Assim, a coluna aferente somática (coluna do trigêmeo) continua com a substância gelatinosa da medula, e a coluna eferente visceral geral (do sistema nervoso parassimpático) corresponde, na medula, à coluna lateral.

A seguir serão estudados os núcleos que compõem cada uma das seis colunas de núcleos.

### 1.1 COLUNA EFERENTE SOMÁTICA

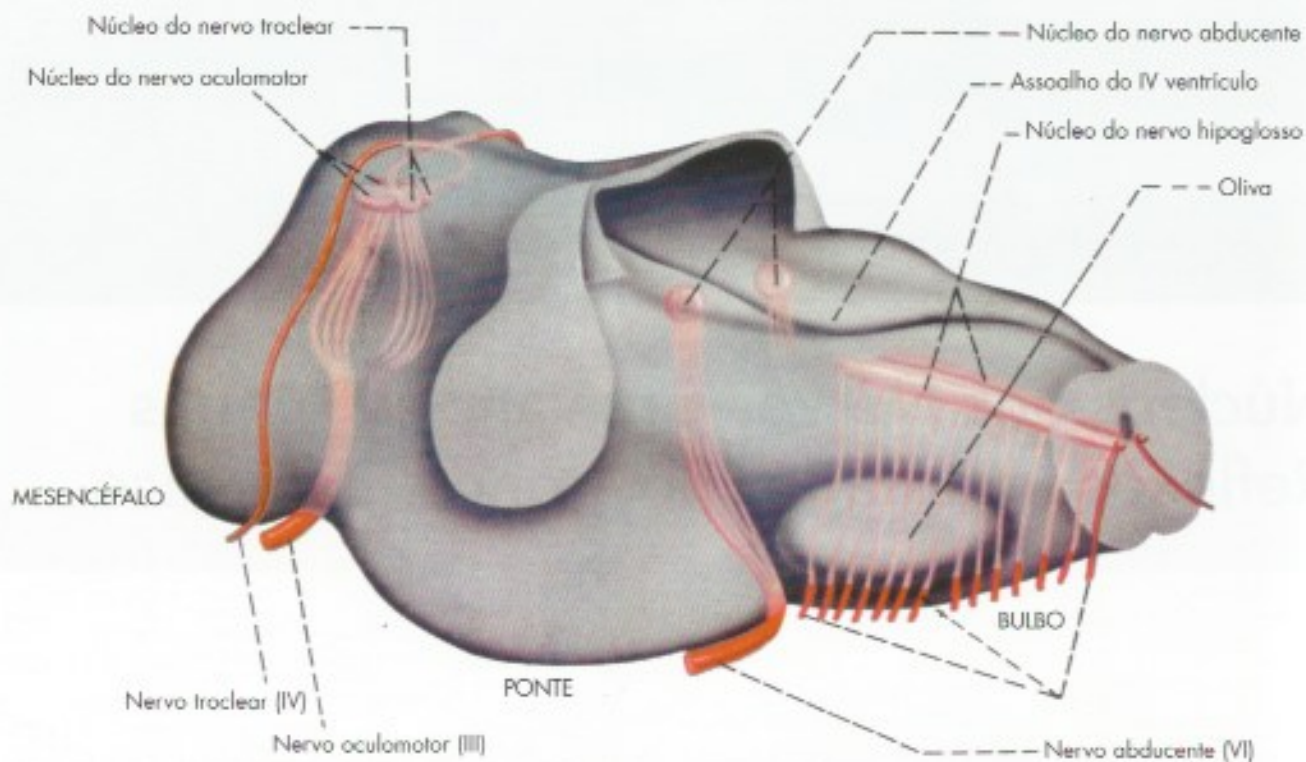
Todos os núcleos desta coluna dispõem-se de cada lado, próximo ao plano mediano. Eles originam fibras para a inervação dos músculos estriados miotômicos do olho e da língua. São eles (**Figura 18.1**):

- núcleo do oculomotor* – somente a parte somática pertence a esta coluna. Localiza-se no mesencéfalo e origina fibras que inervam todos os músculos extrínsecos do olho, com exceção do reto lateral e oblíquo superior;
- núcleo do troclear* – situado no mesencéfalo ao nível do colículo inferior. Origina fibras que inervam o músculo oblíquo superior;
- núcleo do abducente* – situado na ponte (colículo facial). Dá origem a fibras para o músculo reto lateral;
- núcleo do hipoglosso* – situado no bulbo, no trígono do nervo hipoglosso, no assoalho do IV ventrículo. Dá origem a fibras para os músculos da língua.

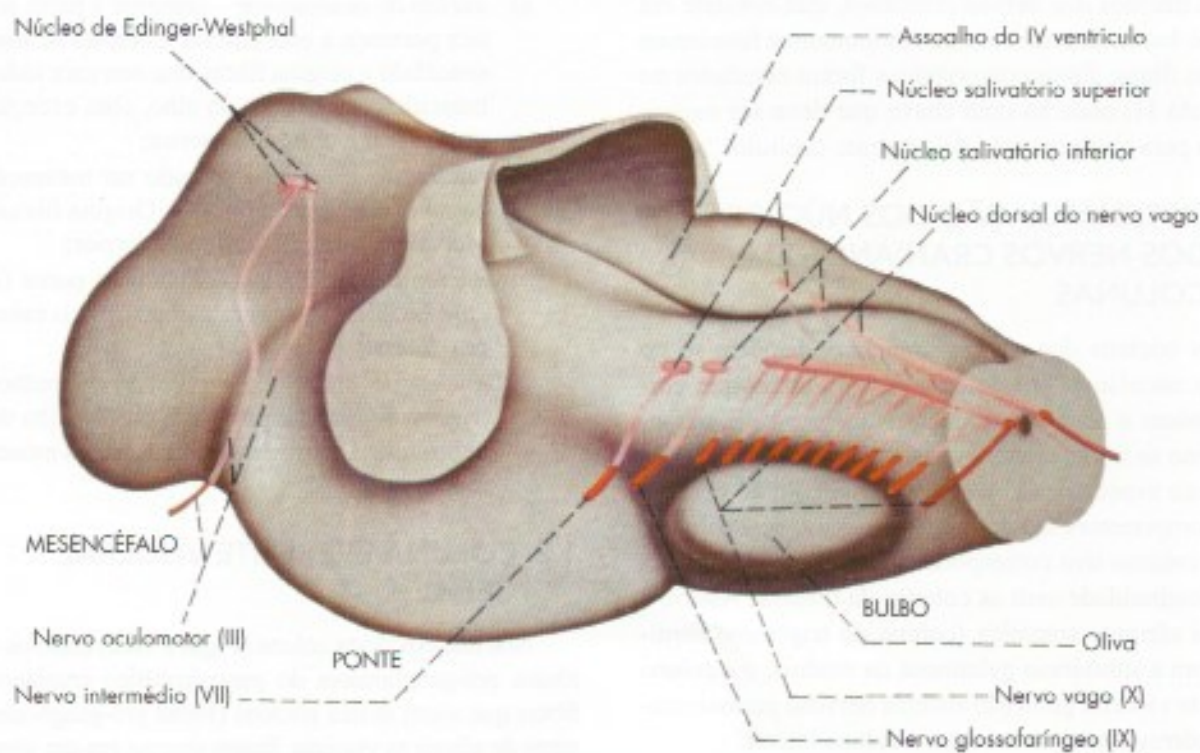
### 1.2 COLUNA EFERENTE VISCERAL GERAL

Nos núcleos desta coluna (**Figura 18.2**) estão os neurônios pré-ganglionares do parassimpático craniano. As fibras que saem destes núcleos (fibras pré-ganglionares), antes de atingir as vísceras, fazem sinapse em um gânglio, conforme já foi exposto no Capítulo 12. Os núcleos da coluna eferente visceral geral são os seguintes (**Figura 18.2**):





**FIGURA 18.1** Núcleos da coluna eferente somática vistos por transparência no interior do tronco encefálico.



**FIGURA 18.2** Núcleos da coluna eferente visceral geral vistos por transparência no interior do tronco encefálico.



- a) *núcleo de Edinger-Westphal (Figura 18.2)* – pertence ao complexo oculomotor, situado no mesencéfalo, ao nível do colículo superior. Origina fibras pré-ganglionares para o gânglio ciliar (através do nervo oculomotor), de onde saem fibras pós-ganglionares para o músculo ciliar e o esfíncter da pupila (Figura 13.3);
- b) *núcleo lacrimal* – situado na ponte, próximo ao núcleo salivatório superior. Origina fibras pré-ganglionares que saem pelo VII par (n. intermédio) e, após complicado trajeto através dos nervos petroso maior e nervo do canal pterigoideo, chegam ao gânglio pterigopalatino (Figura 13.4), onde têm origem as fibras pós-ganglionares para a glândula lacrimal;
- c) *núcleo salivatório superior (Figura 18.2)* – situado na parte caudal da ponte. Origina fibras pré-ganglionares que saem pelo nervo intermédio e ganham o nervo lingual através do nervo corda do tímpano (Figura 13.4). Pelo nervo lingual, chegam ao gânglio submandibular, de onde saem as fibras pós-ganglionares que inervam as glândulas submandibular e sublingual;
- d) *núcleo salivatório inferior (Figura 18.2)* – situado na parte mais cranial do bulbo, origina fibras pré-ganglionares que saem pelo nervo glossofaríngeo e chegam ao gânglio ótico (Fi-

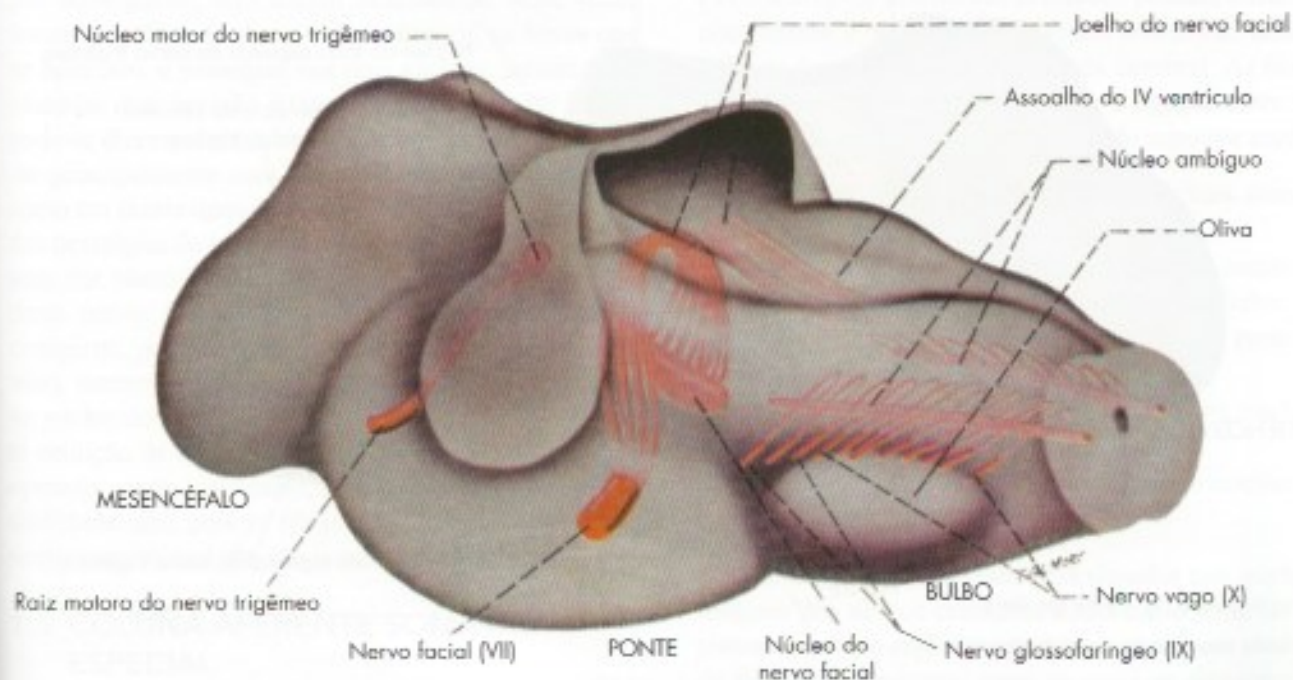
gura 13.4) pelos nervos timpânico e petroso menor. Do gânglio ótico saem fibras pós-ganglionares que chegam à parótida pelo nervo auriculotemporal, ramo do nervo mandibular;

- e) *núcleo dorsal do vago (Figura 18.2)* – situado no bulbo, no trigono do vago, no assoalho do IV ventrículo. Origina fibras pré-ganglionares que saem pelo nervo vago e terminam fazendo sinapse em grande número de pequenos gânglios nas paredes das vísceras torácicas e abdominais.

### 1.3 COLUNA EFERENTE VISCERAL ESPECIAL

Dá origem a fibras que inervam os músculos de origem branquiomérica. Ao contrário dos núcleos já vistos, os núcleos desta coluna (Figura 18.3) localizam-se profundamente no interior do tronco encefálico.

- a) *núcleo motor do trigêmeo (Figura 18.3)* – situa-se na ponte. Dá origem a fibras que saem pela raiz motora do trigêmeo, ganham a divisão mandibular deste nervo e terminam inervando músculos derivados do primeiro arco branquial, ou seja, os músculos mastigadores (temporal, masseter, pterigoideo lateral e medial), milo-hioideo e o ventre anterior do músculo digástrico;



**FIGURA 18.3** Núcleos da coluna eferente visceral especial vistos por transparência no interior do tronco encefálico.



- b) *núcleo do facial (Figura 18.3)* – situa-se na ponte. Origina fibras que, pelo VII par, vão à musculatura mímica e ao ventre posterior do músculo digástrico, todos músculos derivados do segundo arco branquial;
- c) *núcleo ambíguo (Figura 18.3)* – situado no bulbo, dá origem a fibras que inervam os músculos da laringe e da faringe, saindo pelos nervos glossofaríngeo, vago e raiz craniana do acessório.

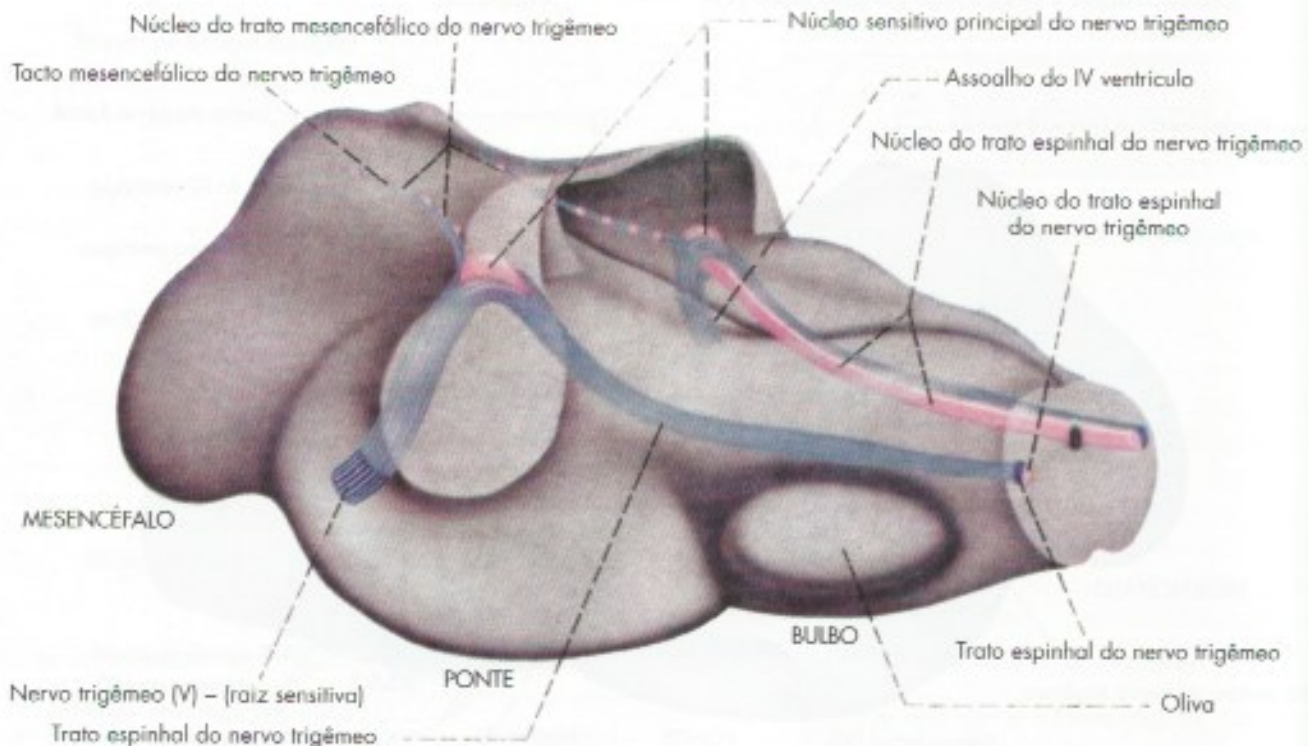
As fibras que emergem pela raiz espinal do acessório originam-se na coluna anterior dos cinco primeiros segmentos cervicais da medula, e inervam os músculos trapézio e esternocleidomastoídeo, que se admite sejam, ao menos em parte, derivados de arcos branquiais.

#### 1.4 COLUNA AFERENTE SOMÁTICA GERAL

Os núcleos desta coluna (**Figura 18.4**) recebem fibras que trazem grande parte da sensibilidade somática geral da cabeça. Pode-se dizer que esta é, por excelência, a coluna do trigêmeo, por ser ele o principal nervo que nela termina. Entretanto, nela também termina um pequeno contingente de fibras que entram pelos nervos

VII, IX e X. A coluna aferente somática é a única coluna contínua que se estende ao longo de todo o tronco encefálico, continuando caudalmente, sem interrupção, com a substância gelatinosa da medula. Apesar de contínua, distinguem-se nela três núcleos, que serão estudados a seguir:

- a) *núcleo do trato mesencefálico do trigêmeo (Figura 18.4)* – estende-se ao longo de todo o mesencéfalo e a parte mais cranial da ponte. Recebe impulsos proprioceptivos originados em receptores situados nos músculos da mastigação e, provavelmente, também nos músculos extrínsecos do bulbo ocular. Há, também, evidência de que, no núcleo mesencefálico chegam fibras originadas em receptores dos dentes e do periodonto, que são importantes para a regulação reflexa da força da mordida. Os neurônios do núcleo do trato mesencefálico são muito grandes e sabe-se que, na realidade, são neurônios sensitivos. Este núcleo constitui, pois, exceção à regra de que os corpos dos neurônios sensitivos se localizam sempre fora do sistema nervoso central. As fibras descendentes originadas nesses neurônios constituem o trato mesencefálico (**Figura 18.4**);



**FIGURA 18.4** Núcleos da coluna aferente somática geral (núcleos do trigêmeo) vistos por transparência no interior do tronco encefálico.



- b) *núcleo sensitivo principal (Figura 18.4)* – este núcleo localiza-se na ponte, aproximadamente no nível da penetração da raiz sensitiva do nervo trigêmeo, cujas fibras o abraçam (Figura 18.4). Continua caudalmente com o núcleo do trato espinhal;
- c) *núcleo do trato espinhal do trigêmeo (Figura 18.4)* – estende-se desde a ponte até a parte alta da medula, onde continua com a substância gelatinosa. Sendo um núcleo muito longo, grande parte das fibras que penetram pela raiz sensitiva do trigêmeo tem um trajeto descendente bastante longo, antes de terminar em sua parte caudal. As fibras se agrupam, assim, em um trato, o *trato espinhal do nervo trigêmeo (Figura 18.4)*, que acompanha o núcleo em toda sua extensão, tornando-se cada vez mais fino em direção caudal, à medida que as fibras vão terminando.

As diferenças funcionais entre o núcleo sensitivo principal e o núcleo do trato espinhal do trigêmeo têm despertado considerável interesse, em vista de suas aplicações práticas para a cirurgia deste nervo. As fibras trigeminais que penetram pela raiz sensitiva podem terminar no núcleo sensitivo principal, no núcleo do trato espinhal ou então bifurcar, dando um ramo para cada um destes núcleos (Figura 29.4). Admite-se que as fibras que terminam exclusivamente no núcleo sensitivo principal levam impulsos de tato epicrítico; as que terminam exclusivamente no núcleo do trato espinhal e que, por conseguinte, têm trajeto descendente neste trato, levam impulsos de dor e temperatura; já as fibras que se bifurcam, e terminam nos dois núcleos, seriam relacionadas com pressão e tato protopático. Assim sendo, pode-se dizer que o núcleo sensitivo principal relaciona-se principalmente com o tato. Estes dados encontram apoio em certos tipos de cirurgia usados para tratamento das nevralgias do trigêmeo, doença em que se manifesta uma dor muito forte no território de um ou mais ramos deste nervo. Neste caso, entre outros procedimentos cirúrgicos, pode-se seccionar o trato espinhal (tratotomia), interrompendo-se, assim, as fibras que terminam no núcleo do trato espinhal. Após a cirurgia, há completa abolição da sensibilidade térmica e dolorosa do lado operado, sendo, entretanto, muito pouco alterada a sensibilidade tátil, pois as fibras que terminam no núcleo sensitivo principal não são lesadas pela cirurgia.

## 1.5 COLUNA AFERENTE SOMÁTICA ESPECIAL

Nesta coluna (Figura 16.3) estão localizados os dois núcleos cocleares, ventral e dorsal, e os quatro nú-

cleos vestibulares: superior, inferior, medial e lateral, já estudados no Capítulo 16, a propósito da estrutura da ponte. Esta coluna, ao contrário das demais, é muito larga, pois ocupa toda a área vestibular do IV ventrículo (Figura 16.3) e neste sentido não se parece, morfológicamente, com uma coluna.

## 1.6 COLUNA AFERENTE VISCERAL

Esta coluna é formada por um único núcleo, o *núcleo do trato solitário*, situado no bulbo (Figura 29.5). Ai chegam fibras trazendo a sensibilidade visceral, geral e especial (gustação), que entram pelos nervos facial, glossofaríngeo e vago. Estas fibras são os prolongamentos centrais de neurônios sensitivos situados nos gânglios geniculado (VII), inferior do vago e inferior do glossofaríngeo. Antes de terminar no núcleo do trato solitário, as fibras têm trajeto descendente no *trato solitário*. As fibras gustativas fazem sinapse com os neurônios do 1/3 anterior do núcleo. As fibras viscerais gerais terminam nos 2/3 posteriores. Para recordar os territórios de inervação visceral geral e especial destes três nervos, reporte-se à Tabela 11.3.

## 2.0 CONEXÕES DOS NÚCLEOS DOS NERVOS CRANIANOS

### 2.1 CONEXÕES SUPRASEGMENTARES

Para que os impulsos aferentes que chegam aos núcleos sensitivos dos nervos cranianos possam tornar-se conscientes, é necessário que sejam levados ao tálamo e daí às áreas específicas do córtex cerebral. As fibras ascendentes, encarregadas de fazer a ligação entre esses núcleos e o tálamo, agrupam-se do seguinte modo:

- a) *lemnisco trigeminal* – liga os núcleos sensitivos do trigêmeo ao tálamo;
- b) *lemnisco lateral* – conduz impulsos auditivos dos núcleos cocleares ao colículo inferior, de onde vão ao corpo geniculado medial, parte do tálamo;
- c) *fibras vestibulo-talâmicas* – ligam os núcleos vestibulares ao tálamo;
- d) *fibras solitário-talâmicas* – ligam o núcleo do trato solitário ao tálamo.

Por outro lado, os neurônios situados nos núcleos motores dos nervos cranianos estão sob o controle do sistema nervoso suprasegmentar, graças a um sistema de fibras descendentes, entre as quais se destacam as que constituem o *trato corticonuclear*. Este trato liga as áreas motoras do córtex cerebral aos neurônios moto-



res, situados nos núcleos das colunas eferente somática e eferente visceral especial, permitindo a realização de movimentos voluntários pelos músculos estriados inervados por nervos cranianos. O trato corticonuclear corresponde, no tronco encefálico, aos tratos corticoespinhais da medula, mas difere desses por ter um grande número de fibras homolaterais.

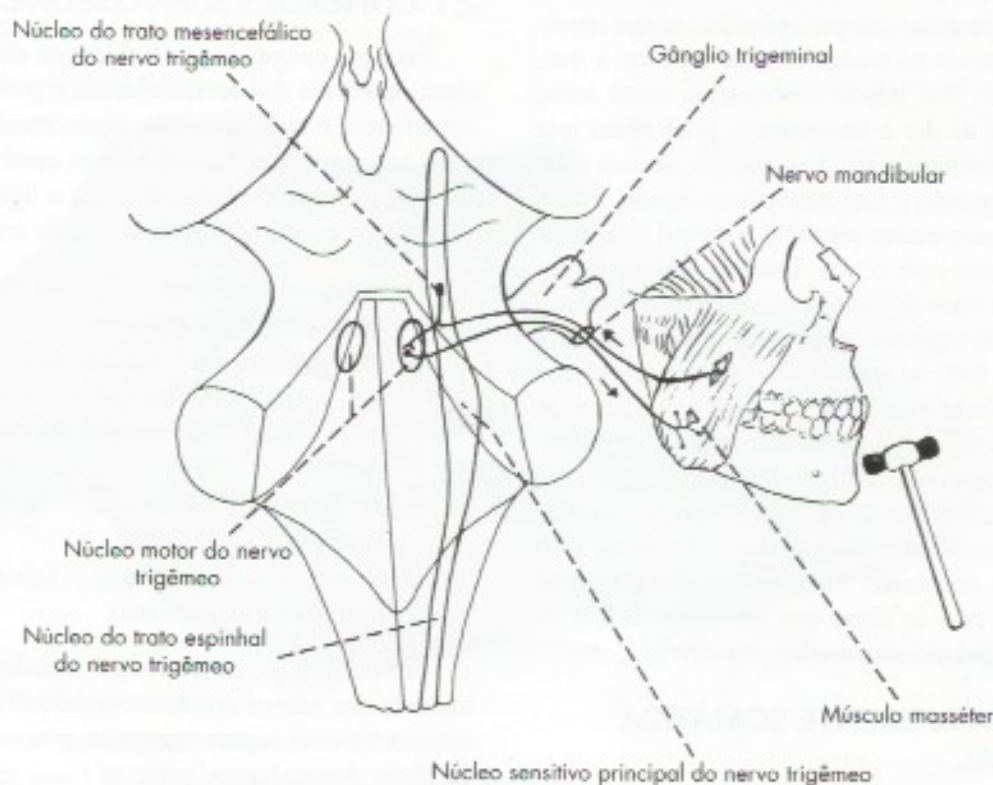
Os núcleos da coluna eferente visceral geral, ou seja, os núcleos de parte craniana do sistema parassimpático recebem influência do sistema nervoso suprasegmentar, especialmente do hipotálamo, através de vias diretas ou envolvendo a formação reticular.

## 2.2 CONEXÕES REFLEXAS

Existem muitas conexões entre os neurônios dos núcleos sensitivos dos nervos cranianos e os neurônios motores (e pré-ganglionares) dos núcleos das colunas eferentes. Estas conexões são muito importantes para grande número de arcos reflexos que se fazem no nível do tronco encefálico. As fibras para estas conexões podem passar através da formação reticular ou do fascículo longitudinal medial, que, como já foi exposto, é o fascículo de associação do tronco encefálico. A seguir, serão estudados alguns dos arcos reflexos integrados no tronco encefálico.

### 2.2.1 Reflexo mandibular ou mentoniano

Pesquisa-se este reflexo percutindo-se o mento de cima para baixo, estando a boca entreaberta. A resposta consiste no fechamento brusco da boca por ação dos músculos mastigadores, em especial do masseter. As vias aferentes e eferentes se fazem pelo trigêmeo (**Figura 18.5**). A percussão do mento estira os músculos mastigadores, ativando os fusos neuromusculares aí localizados. Iniciam-se, assim, impulsos aferentes, que seguem pelo nervo mandibular e atingem o núcleo do trato mesencefálico do trigêmeo. Os axônios dos neurônios aí localizados fazem sinapse no núcleo motor do trigêmeo, onde se originam os impulsos eferentes que determinam a contração dos músculos mastigadores. Trata-se, pois, de um reflexo miotático de mecanismo semelhante ao reflexo patelar, já estudado, uma vez que envolve apenas dois neurônios, um do núcleo do trato mesencefálico, outro do núcleo motor do trigêmeo. Como se sabe, o núcleo mesencefálico contém neurônios sensitivos, tendo, pois, valor funcional de um gânglio. Este arco reflexo é importante, porque em condições normais mantém a boca fechada sem que seja necessária uma atividade voluntária para isso. Assim, por ação da força da gravidade, o queixo tende a cair, o que causa estiramento dos músculos mastiga-



**FIGURA 18.5** Esquema do reflexo mandibular.



dores (masseter), desencadeando-se o reflexo mental que resulta na contração destes músculos, mantendo-se a boca fechada.

### 2.2.2 Reflexo corneano ou corneopalpebral

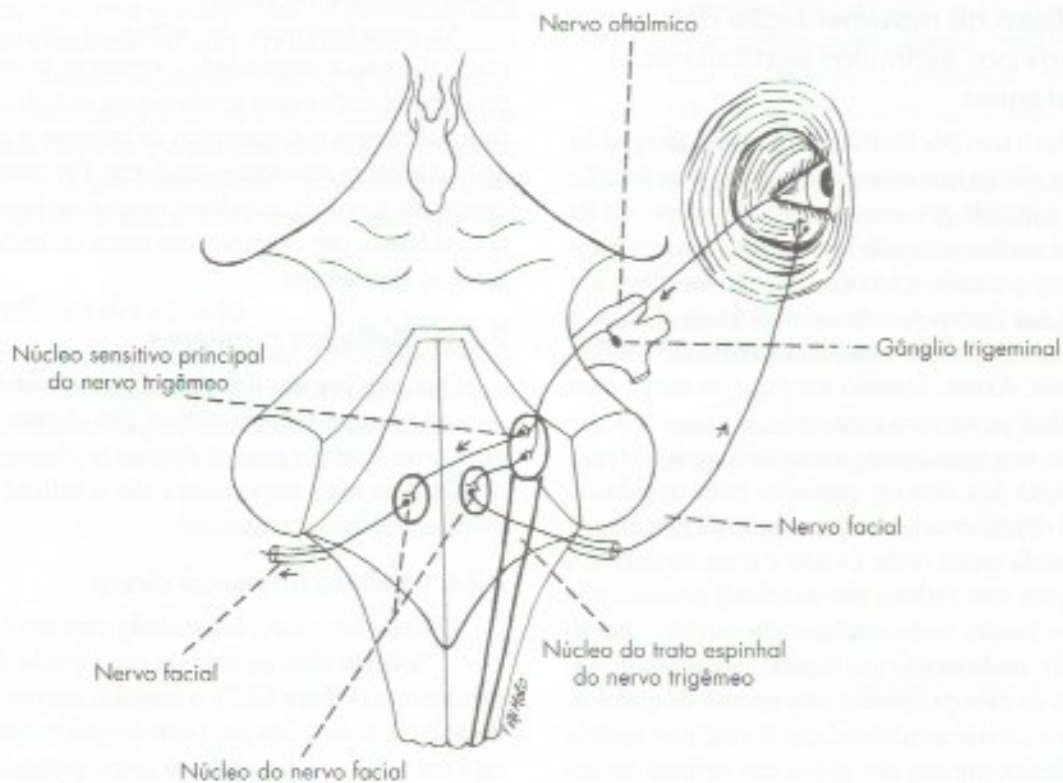
Pesquisa-se este reflexo tocando-se ligeiramente a córnea com mecha de algodão, o que determina fechamento dos dois olhos por contração bilateral da parte palpebral do músculo orbicular do olho. O impulso aferente (**Figura 18.6**) passa sucessivamente pelo ramo oftálmico do trigêmeo, gânglio trigeminal e raiz sensitiva do trigêmeo, chegando ao núcleo sensitivo principal e núcleo do trato espinal deste nervo. Fibras cruzadas e não cruzadas originadas nestes núcleos conduzem os impulsos aos núcleos do facial dos dois lados, de tal modo que a resposta motora se faz pelos dois nervos faciais, resultando no fechamento dos dois olhos. Entende-se, assim, que a lesão de um dos nervos trigêmeos abole a resposta reflexa dos dois lados quando se toca a córnea do lado da lesão, mas não quando se toca a córnea do lado normal. Já a lesão do nervo facial de um lado abole a resposta reflexa deste lado, qualquer que seja o olho tocado. O reflexo cor-

neano constitui mecanismo de proteção contra corpos estranhos que caem no olho, condição em que ocorre também aumento do lacrimejamento. Deste modo, a abolição do reflexo é geralmente seguida de ulcerações da córnea. Isto ocorre, por exemplo, como consequência indesejável de certas técnicas cirúrgicas utilizadas para tratamento das nevralgias do trigêmeo, nas quais o cirurgião secciona a raiz sensitiva deste nervo, abolindo toda a sensibilidade e também o reflexo corneano. Já nas chamadas tratotomias, nas quais se secciona o trato espinal do trigêmeo, há abolição da dor, permanecendo o reflexo corneano, uma vez que a maioria das fibras que compõem a parte aferente do arco reflexo termina no núcleo sensitivo principal e não são comprometidas pela cirurgia.

O reflexo corneano é diminuído ou abolido nos estados de coma ou nas anestésias profundas, sendo muito utilizado pelos anestesiologistas para testar a profundidade das anestésias.

### 2.2.3 Reflexo lacrimal

O toque da córnea, ou a presença de um corpo estranho no olho, causa aumento da secreção lacrimal. Trata-se de mecanismo de proteção do olho, especial-



**FIGURA 18.6** Esquema do reflexo corneano.



mente porque é acompanhado do fechamento da pálpebra, como já foi visto anteriormente. A via aferente do reflexo lacrimal é idêntica à do reflexo corneano. Contudo, as conexões centrais se fazem com o núcleo lacrimal, de onde saem fibras pré-ganglionares pelo VII par (nervo intermédio), através dos quais o impulso chega ao gânglio pterigopalatino e daí à glândula lacrimal. O reflexo lacrimal é um exemplo de reflexo somatovisceral.

#### 2.2.4 Reflexo de piscar

Quando um objeto é rapidamente jogado diante do olho, ou quando fazemos um rápido movimento como se fôssemos tocar o olho de uma pessoa com a mão, a pálpebra se fecha. A resposta é reflexa e não pode ser inibida voluntariamente. Fibras aferentes da retina vão ao colículo superior (através do nervo óptico, trato óptico e braço do colículo superior); de onde saem fibras para o núcleo do nervo facial. Pelo nervo facial, o impulso chega à parte palpebral do músculo orbicular do olho, determinando o piscar da pálpebra. Se o estímulo for muito intenso, impulsos do teto mesencefálico vão aos neurônios motores da medula através do trato teto-espinhal, havendo uma resposta motora que pode fazer com que o indivíduo, reflexamente, proteja o olho com a mão.

#### 2.2.5 Reflexo de movimentação dos olhos por estímulos vestibulares. Nistagmo

Este reflexo tem por finalidade manter a fixação do olhar em um objeto que interessa, quando esta fixação tende a ser rompida por movimentos do corpo ou da cabeça. Para melhor entendê-lo, imaginemos um indivíduo que vai andando a cavalo, fixando os olhos em um objeto à sua frente. A cada trepidação da cabeça, o olho se move em sentido contrário, mantendo o olhar fixo no objeto. Assim, quando a cabeça se move para baixo, os olhos se movem para cima, e vice-versa. Se não houvesse este mecanismo automático e rápido para a compensação dos desvios causados pela trepidação do cavalo, o objeto estaria sempre saindo da mácula, ou seja, da parte da retina onde a visão é mais distinta. Os receptores para este reflexo são as cristas situadas nas ampolas dos canais semicirculares do ouvido interno (Figura 29.7), onde existe um líquido, a endolinfa. Os movimentos da cabeça causam movimento da endolinfa dentro dos canais semicirculares e este movimento determina deslocamento dos cílios das células sensoriais das cristas. Isto estimula os prolongamentos periféricos dos neurônios do gânglio vestibular, originando impulsos nervosos que seguem pela porção vestibular

do nervo vestibulo-coclear, através do qual atingem os núcleos vestibulares. Destes núcleos saem fibras que ganham o fascículo longitudinal medial e vão diretamente aos núcleos dos III, IV e VI pares cranianos, determinando movimento do olho em sentido contrário ao da cabeça. Quando, entretanto, as cristas dos canais semicirculares são submetidas a estímulos exagerados, maiores do que os normalmente encontrados, o comportamento do olho é um pouco diferente. Assim, quando se roda rapidamente um indivíduo em uma cadeira, há estímulo exagerado das cristas dos canais semicirculares laterais, causado pelo movimento da endolinfa, que continua a girar dentro dos canais, mesmo depois que a cadeira parou. Neste caso, os olhos desviam-se para um lado até o máximo de contração dos músculos retos, voltam-se rapidamente à posição anterior, para logo iniciar novo desvio. A sucessão destes movimentos confere aos olhos um movimento oscilatório de vaivém denominado *nistagmo*. Outro modo de desencadear o nistagmo consiste em fazer passar por um dos meatos acústicos externos uma corrente de água quente, o que determina movimento de convecção da endolinfa nos canais semicirculares e, conseqüentemente, estimulação das cristas. Se for usada água fria, o deslocamento da endolinfa será em sentido oposto, o que determinará um nistagmo de sentido oposto ao que se obtém com água quente.

As características do nistagmo provocado, tais como direção e intensidade, permitem testar a excitabilidade de cada canal semicircular, dando valiosas informações para o diagnóstico de processos patológicos que acometem o sistema vestibular. Por outro lado, em condições patológicas podem ocorrer nistagmos espontâneos como, por exemplo, em casos de lesões vestibulares ou cerebelares.

#### 2.2.6 Reflexos pupilares

O conhecimento dos reflexos envolvendo a pupila tem grande importância clínica não só para o neurologista, mas também para os demais profissionais da saúde. Os dois mais importantes são o reflexo fotomotor direto e o reflexo consensual.

##### 2.2.6.1 Reflexo fotomotor direto

Quando um olho é estimulado com um feixe de luz, a pupila deste olho contrai-se em virtude do seguinte mecanismo (Figura 13.3): o impulso nervoso originado na retina é conduzido pelo nervo óptico, quiasma óptico e trato óptico, chegando ao corpo geniculado lateral, via aferente do reflexo. Entretanto, ao contrário das fibras relacionadas com a visão, as fibras ligadas ao reflexo fotomotor não fazem sinapse no corpo geniculado



lateral, mas ganham o braço do colículo superior, terminando em neurônios da *área pré-tetal* (Figura 13.3). Daí saem fibras que terminam fazendo sinapse com os neurônios do núcleo de *Edinger-Westphal*. Deste núcleo saem fibras pré-ganglionares que, pelo III par, vão ao *gânglio ciliar*, de onde saem fibras pós-ganglionares que terminam no músculo esfíncter da pupila, determinando sua contração.

#### 2.2.6.2 Reflexo consensual

Pesquisa-se este reflexo estimulando-se a retina de um olho com um jato de luz e observando-se a contração da pupila do lado oposto. O impulso nervoso cruza o plano mediano no quiasma óptico e na comissura posterior, neste caso através de fibras que, da área pré-tetal, de um lado, cruzam para o núcleo de *Edinger-Westphal*, do lado oposto.

#### 2.2.6.3 Importância clínica dos reflexos pupilares

Ausência do reflexo fotomotor em um paciente inconsciente indica dano no mesencéfalo. Os reflexos pupilares são importantes também para avaliar o estado funcional das vias aferentes e eferentes que o medeiam, podendo estar abolido em lesões da retina, do nervo óptico, do trato óptico ou do nervo oculomotor. Assim, se a luz direcionada ao olho direito causa apenas resposta consensual do olho esquerdo, a via aferente do reflexo está intacta, mas a via eferente para o olho direito está lesada, provavelmente no nervo oculomotor. Por outro lado, se existe lesão unilateral do nervo óptico, causando cegueira unilateral, a luz incidindo sobre este olho não ocasiona resposta em nenhum dos olhos, enquanto que a pesquisa do olho contralateral desencadeará tanto o reflexo fotomotor direto como o consensual no olho cego.

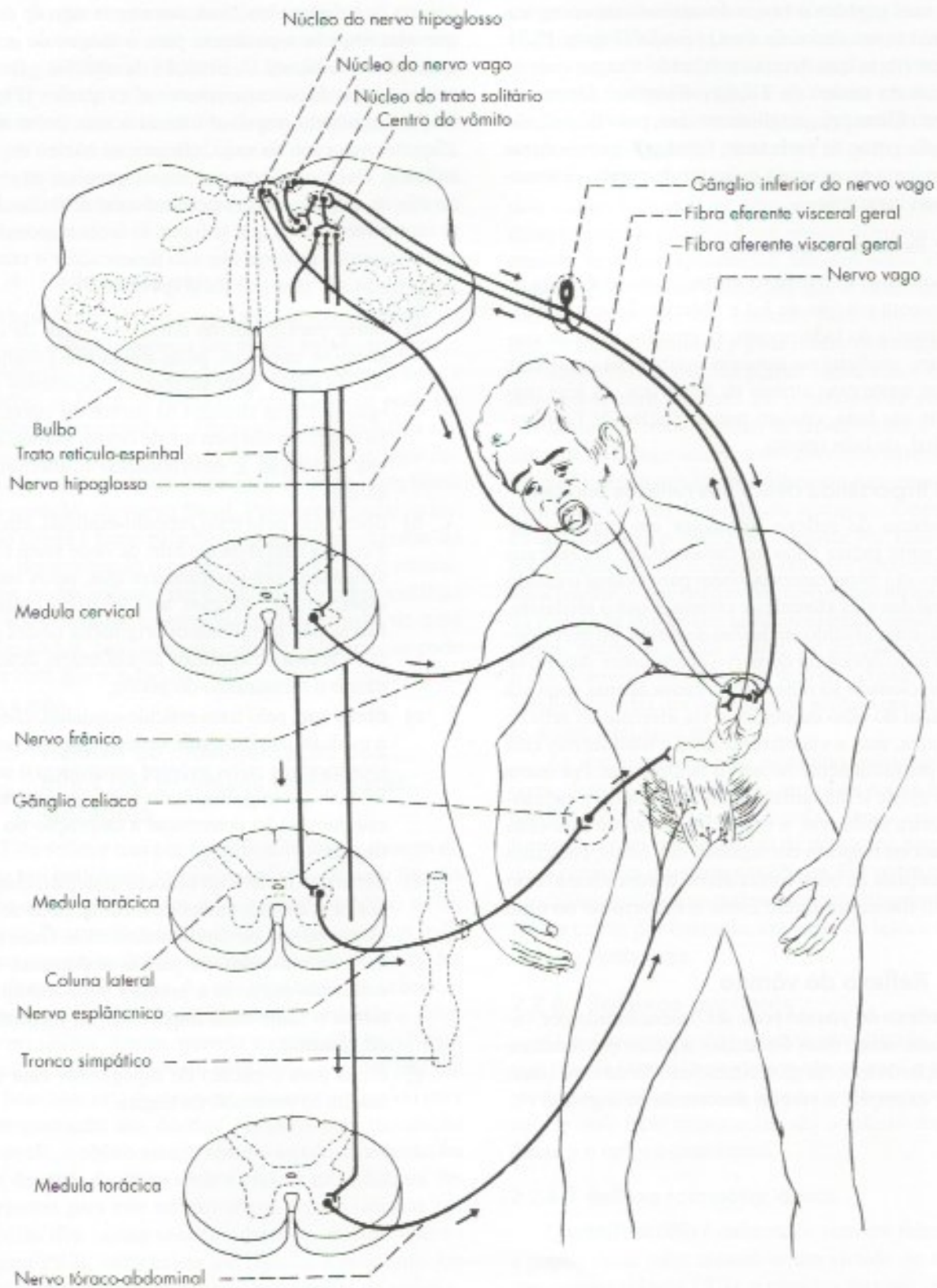
#### 2.2.7 Reflexo do vômito

O reflexo do vômito pode ser desencadeado por várias causas, sendo mais frequentes aquelas que resultam de irritação da mucosa gastrointestinal. Neste caso situa-se, por exemplo, o vômito decorrente de ingestão ex-

cessiva de bebidas alcoólicas, um mecanismo de defesa que visa impedir a passagem para o sangue de grande quantidade de álcool. A irritação da mucosa gastrointestinal estimula viscerorreceptores aí existentes (Figura 18.7), originando impulsos aferentes que, pelas fibras aferentes viscerais do vago, chegam ao núcleo do trato solitário. Daí saem fibras que levam impulsos ao *centro do vômito*, situado na formação reticular do bulbo. Deste centro saem fibras que se ligam às áreas responsáveis pelas respostas motoras que vão desencadear o vômito. Estas fibras são as seguintes (Figura 18.7):

- a) fibras para o núcleo dorsal do vago, de onde saem os impulsos, pelas fibras pré-ganglionares do vago, após sinapse em neurônios pós-ganglionares situados na parede do estômago; os impulsos chegam a este órgão, aumentando sua contração e determinando a abertura do cárdia;
- b) fibras que, pelo trato retículo-espinhal, chegam à coluna lateral da medula, de onde saem fibras simpáticas pré-ganglionares que, pelos nervos esplâncnicos, chegam aos gânglios celiacos. Fibras pós-ganglionares originadas nestes gânglios levam os impulsos ao estômago, determinando o fechamento do piloro;
- c) fibras que, pelo trato retículo-espinhal, chegam à medula cervical onde se localizam os neurônios motores cujos axônios constituem o nervo frênico. Os impulsos nervosos que seguem por este nervo vão determinar a contração do diafragma;
- d) fibras que, pelo trato retículo-espinhal, chegam aos neurônios motores da medula, onde se originam os nervos tóraco-abdominais. Estes inervam os músculos da parede abdominal, cuja contração aumenta a pressão intra-abdominal, talvez o fator mais importante no mecanismo do vômito;
- e) fibras para o núcleo do hipoglosso, cuja ação resulta na protrusão da língua.





**FIGURA 18.7** Esquema do reflexo do vômito.



# Considerações Anatomoclínicas sobre a Medula e o Tronco Encefálico

## 1.0 INTRODUÇÃO

O estudo das lesões e processos patológicos que acometem o sistema nervoso contribui fundamentalmente para o conhecimento deste sistema, particularmente no homem, em quem não é possível fazer experiências. Com efeito, a correlação entre a localização anatômica de uma lesão e o sintoma clínico observado é um dos processos mais utilizados para se estabelecer o significado funcional de uma área do sistema nervoso central. O conhecimento das *correlações anatomoclínicas* é muito importante para o médico, especialmente para o neurologista, interessado em estabelecer a localização precisa de uma lesão, com base nos sintomas e sinais clínicos observados. Embora o assunto seja objeto dos cursos de Neurologia, julgamos que algumas noções devem ser dadas durante o curso de Neuroanatomia, pois elas permitem ao aluno entender e, mais racionalmente, memorizar alguns dos aspectos mais relevantes da anatomia e fisiologia do sistema nervoso central. Neste capítulo serão feitas algumas considerações anatomoclínicas sobre a medula e o tronco encefálico, à guisa de exercício de raciocínio sobre fatos que já foram anteriormente vistos. Exatamente por ser esta a finalidade do estudo, não tivemos a pretensão de ele estar completo, certos de que o estudo de algumas síndromes neurológicas dará as bases para a compreensão de outras.

## 2.0 CONCEITUAÇÃO DE ALGUNS TERMOS

As lesões da medula e do tronco encefálico manifestam-se principalmente por alterações de motricidade e de sensibilidade.

### 2.1 ALTERAÇÕES DA MOTRICIDADE

Podem ser da motricidade voluntária, do tônus ou dos reflexos. A diminuição da força muscular denomina-se *paresia*; a ausência total de força, impossibilitando o movimento, *paralisia* (ou plegia). Quando estes sintomas atingem todo um lado do corpo, temos *hemiparesia* e *hemiplegia*.

Por *tônus* entende-se o estado de relativa contração em que se encontra permanentemente um músculo normal em repouso. As alterações do tônus podem ser de aumento (*hipertonia*), diminuição (*hipotonia*) ou ausência completa (*atonía*).

Nas alterações da motricidade decorrentes de lesões do sistema nervoso, pode haver ausência (*arreflexia*), diminuição (*hiporreflexia*) ou aumento (hiperreflexia) dos reflexos musculotendinosos, como por exemplo, o reflexo patelar. Pode ainda haver o aparecimento de reflexos patológicos. Assim, quando se estimula a pele da região plantar, a resposta reflexa normal consiste na flexão plantar do hálux. Contudo, em casos de lesão dos tratos corticoespinhais, ocorre flexão dorsal ou extensão do hálux (*sinal de Babinski*).



Paralisias com hiporreflexia e hipotonia são denominadas *paralisias flácidas*. Caracterizam a chamada *síndrome do neurônio motor inferior*, que resulta de lesão dos neurônios motores da coluna anterior da medula ou dos núcleos motores dos nervos cranianos. Nesses casos, ocorre também, em pouco tempo, atrofia da musculatura inervada por perda da ação trófica dos nervos sobre os músculos. Paralisias com hiperreflexia e hipertonía são denominadas *paralisias espásticas*. Ocorrem na *síndrome do neurônio motor superior ou central*, onde a lesão localiza-se nas áreas motoras do córtex cerebral ou nas vias motoras descendentes, em especial no trato corticoespinal. Neste caso, a atrofia muscular é muito discreta, pois os músculos continuam inervados pelos neurônios motores inferiores e o sinal de Babinski é positivo. Essas síndromes são de grande importância clínica e serão estudadas com mais detalhes no Capítulo 30, item 6.0.

## 2.2 ALTERAÇÕES DA SENSIBILIDADE

As principais alterações da sensibilidade são:

- anestesia* – desaparecimento total de uma ou mais modalidades de sensibilidade após estimulação adequada. O termo emprega-se mais frequentemente para a perda da sensibilidade tátil, reservando-se o termo analgesia para a perda de sensibilidade dolorosa;
- hipoestesia* – diminuição da sensibilidade;
- hiperestesia* – aumento da sensibilidade;
- parestesia* – aparecimento, sem estimulação, de sensações espontâneas e mal definidas como, por exemplo, o “formigamento”;
- algias* – dores, em geral.

## 3.0 LESÕES DA MEDULA

A cada ano, milhares de pessoas no mundo sofrem lesões na medula espinal que geram incapacidade permanente sensorial e motora, assim como perda do controle voluntário das funções vesical e intestinal. Diante da suspeita de uma lesão medular, é importante distinguir se os sintomas realmente resultam de lesões da medula ou das raízes nervosas. Quando a lesão ocorre nas raízes ventrais, os sinais motores incluem fraqueza, atrofia e perda de reflexos nos músculos inervados pela raiz. Quando são lesadas as raízes dorsais, haverá perda total de sensibilidade no dermatomo correspondente à raiz lesada. A identificação dos locais das lesões radiculares pode ser feita com base nos mapas de dermatomos e de território de inervação radicular (Figuras 10.9 e 10.10).

## 3.1 LESÕES DA COLUNA ANTERIOR

### 3.1.1 Poliomielite

Na poliomielite (paralisia infantil), o vírus destrói especificamente os neurônios motores da coluna anterior. Neste caso, ocorre uma síndrome do neurônio motor inferior, ou seja, paralisia flácida nos músculos correspondentes à área da medula que foi lesada, seguida, depois de algum tempo, de hipotrofia desses músculos. Podem ocorrer enormes deformidades por ação de grupos musculares cujos antagonistas foram paralisados. Quando a destruição se dá nos neurônios responsáveis pelos movimentos respiratórios, pode haver morte por insuficiência respiratória.

### 3.1.2 Esclerose lateral amiotrófica

Doença que acomete uma a cada 20.000 pessoas no mundo que perdem progressivamente, no curso de muitos anos, toda a motricidade voluntária por lesão dos neurônios motores alfa, ficando mantida a sensibilidade. A causa não está totalmente esclarecida.

## 3.2 TABES DORSALIS

Na *tabes dorsalis*, consequência da neurosífilis, ocorre lesão das raízes dorsais, especialmente da divisão medial destas raízes. Como esta divisão contém as fibras que formam os fascículos grácil e cuneiforme, estes são também destruídos. Como consequência, temos perdas das funções desses fascículos, já descritas no Capítulo 14 (item 4.3.2.1) e que são as seguintes:

- perda da propriocepção consciente* – na prática isso se manifesta por perda da cinestesia, ou seja, do sentido de posição e de movimento;
- perda do tato epicrítico* – em virtude da qual o indivíduo perde a discriminação tátil;
- perda da sensibilidade vibratória e da estereognosia*.

Com o progredir das lesões, pode haver destruições maiores das raízes dorsais, com comprometimento de outras formas de sensibilidade e perda de alguns reflexos cujas fibras aferentes foram destruídas.

## 3.3 HEMISSECÇÃO DA MEDULA

A hemissecção da medula produz no homem um conjunto de sintomas conhecido como *síndrome de Brown-Séquard* (Figura 19.1). Os sintomas mais característicos resultam da interrupção dos principais tratos, que percorrem uma metade da medula. Os sintomas resultantes da secção dos tratos que não se cru-



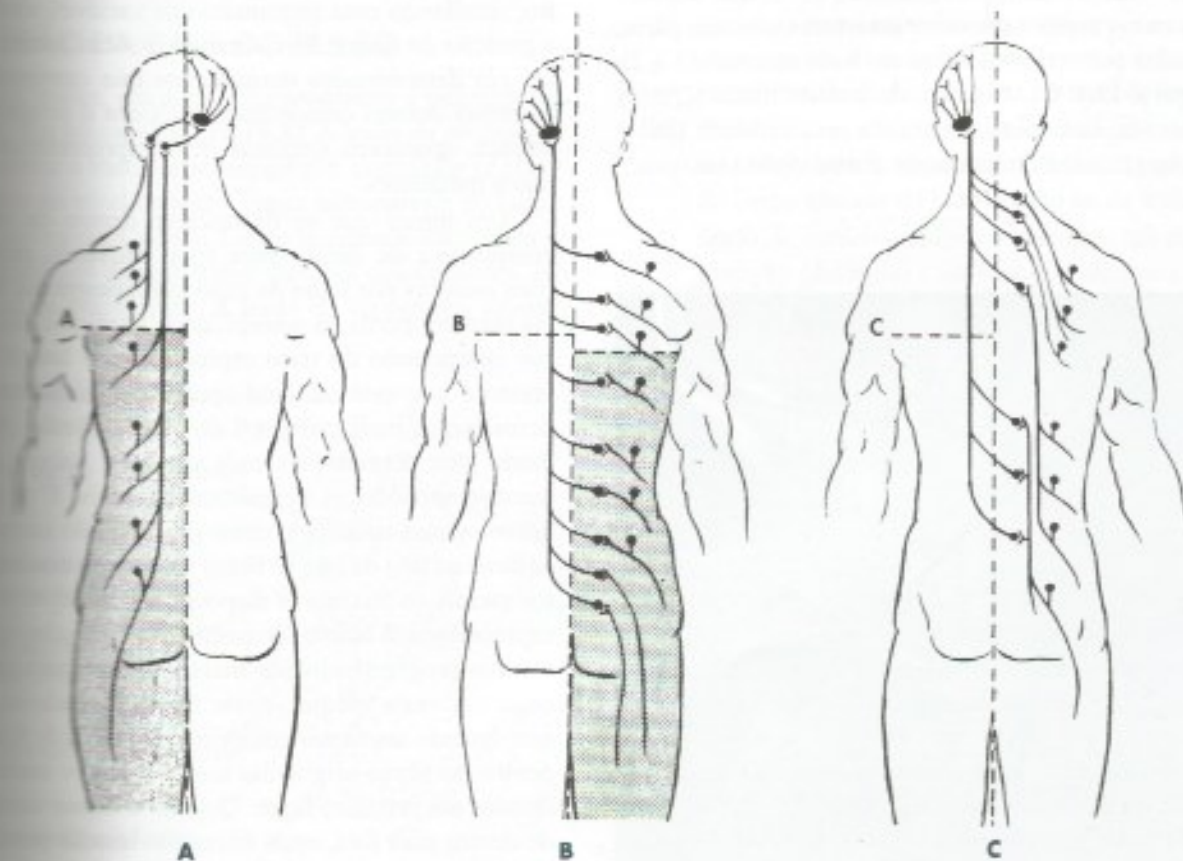
com na medula aparecem do mesmo lado da lesão. Já os sintomas resultantes da lesão de tratos que se cruzam na medula manifestam-se no lado oposto ao lesado. Todos os sintomas aparecem somente abaixo do nível da lesão. Assim temos:

### 3.3.1 Sintomas que se manifestam do mesmo lado da lesão (tratos não cruzados na medula)

- síndrome do neurônio motor superior, ou seja, paralisia espástica, com aparecimento do sinal de Babinski, em virtude da interrupção das fibras do trato corticoespinhal lateral;
- perda da propriocepção consciente e do tato epicrítico em virtude da interrupção das fibras dos fascículos grácil e cuneiforme (**Figura 19.1 A**).

### 3.3.2 Sintomas que se manifestam do lado oposto ao lesado (tratos cruzados)

- perda da sensibilidade térmica e dolorosa a partir de um ou dois dermatômos abaixo do nível da lesão, em consequência da interrupção das fibras do trato espinotalâmico lateral (**Figura 19.1 B**);
- ligeira diminuição do tato protopático e da pressão, por comprometimento do trato espinotalâmico anterior. Este comprometimento, em geral, é pequeno, porque as fibras da raiz dorsal, que levam esta modalidade de sensibilidade, dão ramos ascendentes muito grandes, que emitem colaterais em várias alturas antes de fazer sinapse na coluna posterior e cruzar para o lado oposto (**Figura 19.1 C**).

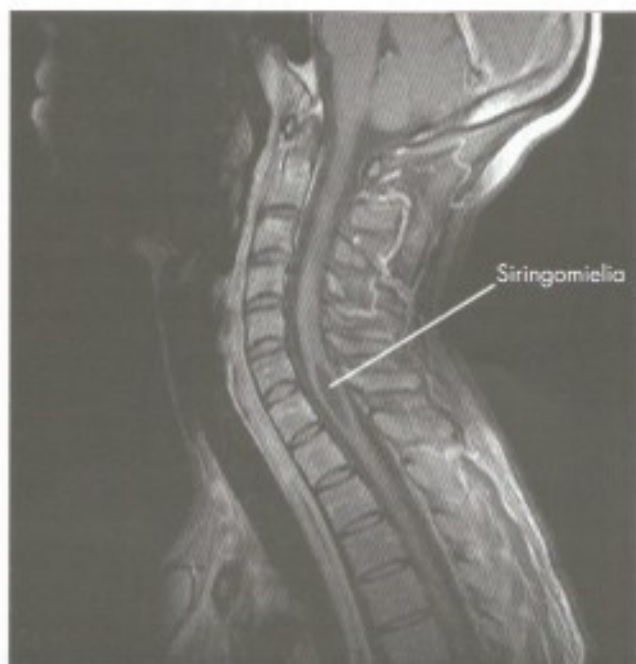

**FIGURA 19.1** Esquema mostrando a consequência da interrupção unilateral das principais vias ascendentes da medula, como ocorre na síndrome de Brown-Séquard. As áreas escuras indicam as regiões comprometidas pelas lesões do fascículo grácil (**A**) e do trato espinotalâmico lateral (**B**). O esquema **C** mostra por que a lesão do trato espinotalâmico anterior não causa sintomatologia acentuada (Modificado de Gatz, A. J. – 1988 – *Clinical Neuroanatomy and Neurophysiology*, Philadelphia, Davis).



### 3.4 SIRINGOMIELIA

Trata-se de uma doença na qual há formação de uma cavidade no canal central da medula (**Figura 19.2**), levando à destruição da substância cinzenta intermédia central e da comissura branca. Esta destruição interrompe as fibras que formam os dois tratos espinotalâmicos laterais, quando eles cruzam ventralmente ao canal central (Figuras 29.1 e 29.2). Ocorre, assim, perda de sensibilidade térmica e dolorosa de ambos os lados, em uma área que corresponde aos dermatomos relacionados com as fibras lesadas. Contudo, nestas áreas não há qualquer perturbação da propriocepção, sendo mínima a deficiência tátil. A persistência da propriocepção explica-se pelo fato de a lesão não atingir as fibras do funículo posterior (fascículos grácil e cuneiforme). A persistência da sensibilidade tátil quase normal se deve ao fato de que os impulsos táteis seguem, em grande parte, pelos fascículos grácil e cuneiforme (tato epicrítico), que não são comprometidos. Mesmo as fibras que seguem pelos tratos espinotalâmicos anteriores são, em parte, poupadas pelas razões vistas no item anterior (3.3.2b e **Figura 19.1 C**). A perda da sensibilidade térmica e dolorosa, com persistência da sensibilidade tátil e proprioceptiva, é denominada *dissociação sensitiva*.



**FIGURA 19.2** Ressonância magnética da coluna vertebral em corte sagital mostrando a dilatação do canal central da medula em um paciente com siringomielia. [Gentileza Dr. Marco Antônio Rodacki.]

### 3.5 TRANSECÇÃO DA MEDULA

Imediatamente após um traumatismo que resulte na secção completa da medula, o paciente entra em estado de *choque espinhal*. Esta condição (que nada tem a ver com o choque por perda de sangue) caracteriza-se pela absoluta perda da sensibilidade, dos movimentos e do tônus nos músculos inervados pelos segmentos medulares situados abaixo da lesão. Há, ainda, retenção de urina e de fezes e perda da função erétil. Contudo, após um período variável, reaparecem os movimentos reflexos, que se tornam exagerados, aparece o sinal de Babinski. A eliminação de urina e de fezes passa a ser feita reflexamente, ou seja, sem controle voluntário. A ereção só é possível com estimulação manual.

### 3.6 COMPRESSÃO DA MEDULA

Ocorre, com maior frequência, em casos de câncer. Um tumor que se desenvolve no canal vertebral pode, pouco a pouco, comprimir a medula de fora para dentro, resultando uma sintomatologia variável, conforme a posição do tumor. Inicialmente, podem aparecer dores em determinados dermatomos que correspondem às raízes dorsais comprometidas. Com o progredir da doença, aparecem sintomas de comprometimento de tratos medulares.

Um tumor que se desenvolve dentro da medula comprime-a de dentro para fora, causando perturbações motoras por lesão do trato corticoespinhal lateral. Há também perda da sensibilidade térmica e dolorosa, por compressão do trato espinotalâmico lateral. Interessante que este sintoma aparece, inicialmente, nos dermatomos mais próximos do nível da lesão, progredindo para dermatomos cada vez mais baixos, usualmente poupando os dermatomos sacrais. É o que os neurologistas conhecem como *preservação sacral*. Isto se deve ao fato de que as fibras originadas nos segmentos sacrais da medula se dispõem lateralmente no trato espinotalâmico lateral, enquanto as originadas em segmentos progressivamente mais altos ocupam posição cada vez mais medial, neste trato. Entende-se, pois, que, quando um tumor comprime a medula de fora para dentro, as fibras originadas nos segmentos sacrais são lesadas em primeiro lugar. Quando o tumor comprime de dentro para fora, estas fibras são lesadas por último ou são preservadas.

### 3.7 SECÇÃO CIRÚRGICA DOS TRATOS ESPINOTALÂMICOS LATERAIS (CORDOTOMIAS)

Em casos de dor resistente aos medicamentos, resultante principalmente de tumores malignos, pode-se



responder à cordotomia. O processo consiste na secção cirúrgica do trato espinotalâmico lateral, acima e do lado oposto ao processo doloroso. Neste caso haverá perda da dor e de temperatura do lado oposto, a partir de um dermatomo abaixo do nível da secção. Em caso de tratamento de dores viscerais, é imprescindível a cirurgia bilateral, em vista do grande número de fibras não cruzadas, relacionadas com a transmissão deste tipo de dor.

### 3.8 MIELOTOMIA DA LINHA MÉDIA

Usada em caso de tratamento de dores viscerais, consiste na lesão das fibras responsáveis pela dor visceral de origem pélvica e abdominal, que se localizam em um pequeno fascículo medial ao fascículo grácil e pode ser abordado cirurgicamente pelo sulco mediano posterior da medula.

## 4.0 LESÕES DO BULBO

### 4.1 LESÃO DA BASE DO BULBO

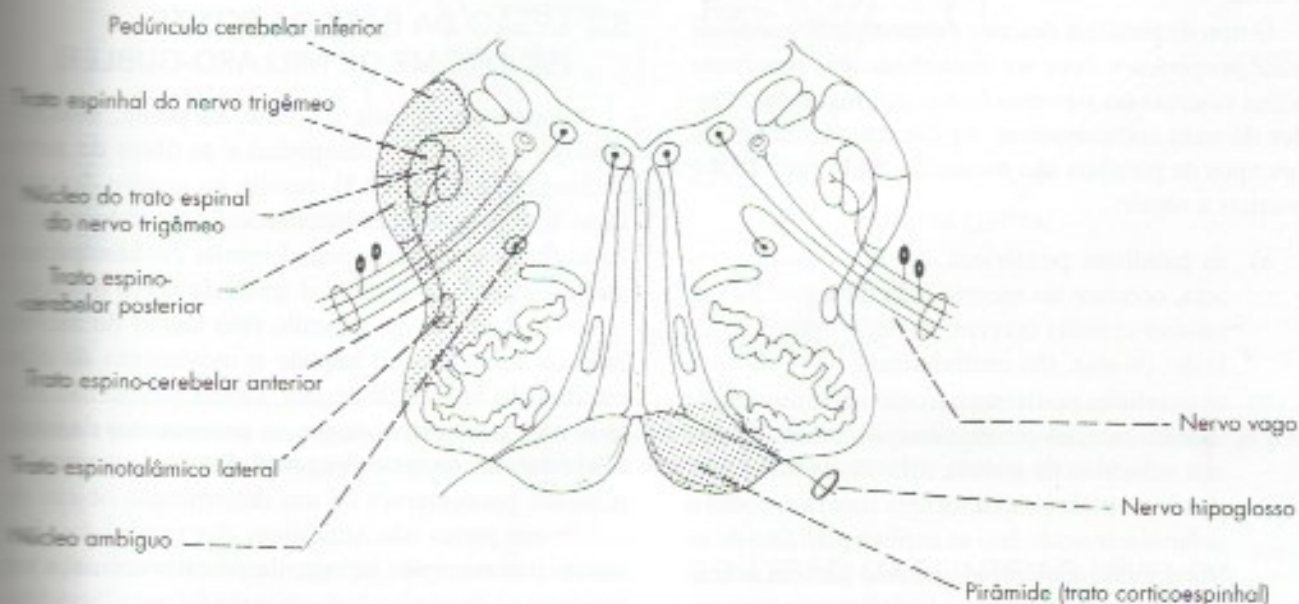
Estas lesões, em geral, comprometem a pirâmide e o nervo hipoglosso (Figura 19.3). A lesão da pirâmide compromete o trato corticoespinhal e, como este se cruza abaixo do nível da lesão, causa hemiparesia do lado oposto ao lesado. Quando a lesão se estende dorsalmente, atingindo os demais tratos motores descendentes, o quadro é de hemiplegia. A lesão do hipoglosso causa

paralisia dos músculos da metade da língua situada do lado lesado, com sinais de síndrome de neurônio motor inferior, que, no caso, se manifesta principalmente por atrofia desses músculos. Como a musculatura de uma das metades da língua está paralisada, quando o doente faz a protrusão da língua, a musculatura do lado normal desvia a língua para o lado lesado.

### 4.2 SÍNDROME DA ARTÉRIA CEREBELAR INFERIOR POSTERIOR (SÍNDROME DE WALLEMBERG)

A artéria cerebelar inferior posterior, ramo da vertebral, irriga a parte dorsolateral do bulbo. Tromboses desta artéria comprometem várias estruturas, resultando em sintomatologia complexa, que vai descrita a seguir (Figura 19.3):

- lesão do pedúnculo cerebelar inferior – incoordenação de movimentos na metade do corpo situada do lado lesado;
- lesão do trato espinal do trigêmeo e seu núcleo – perda da sensibilidade térmica e dolorosa na metade da face situada do lado da lesão;
- lesão do trato espinotalâmico lateral – perda de sensibilidade térmica e dolorosa na metade do corpo situada do lado oposto ao da lesão;
- lesão do núcleo ambíguo – perturbações da deglutição (disfagia) e da fonação (disfonia) por paralisia dos músculos da faringe e da laringe.



**FIGURA 19.3** Esquema de uma secção transversal de bulbo mostrando: do lado esquerdo, as estruturas comprometidas na síndrome da artéria cerebelar inferior posterior (síndrome de Wallemborg); do lado direito, uma lesão de base do bulbo comprometendo a pirâmide e a emergência do nervo hipoglosso.



responder à *cordotomia*. O processo consiste na secção cirúrgica do trato espinotalâmico lateral, acima e do lado oposto ao processo doloroso. Neste caso haverá perda da dor e de temperatura do lado oposto, a partir de um dermatomo abaixo do nível da secção. Em caso de tratamento de dores viscerais, é imprescindível a cirurgia bilateral, em vista do grande número de fibras não cruzadas, relacionadas com a transmissão deste tipo de dor.

### 3.3 MIELOTOMIA DA LINHA MÉDIA

Usada em caso de tratamento de dores viscerais, consiste na lesão das fibras responsáveis pela dor visceral de origem pélvica e abdominal, que se localizam em um pequeno fascículo medial ao fascículo grácil e pode ser abordado cirurgicamente pelo sulco mediano posterior da medula.

## 4.2 LESÕES DO BULBO

### 4.1 LESÃO DA BASE DO BULBO

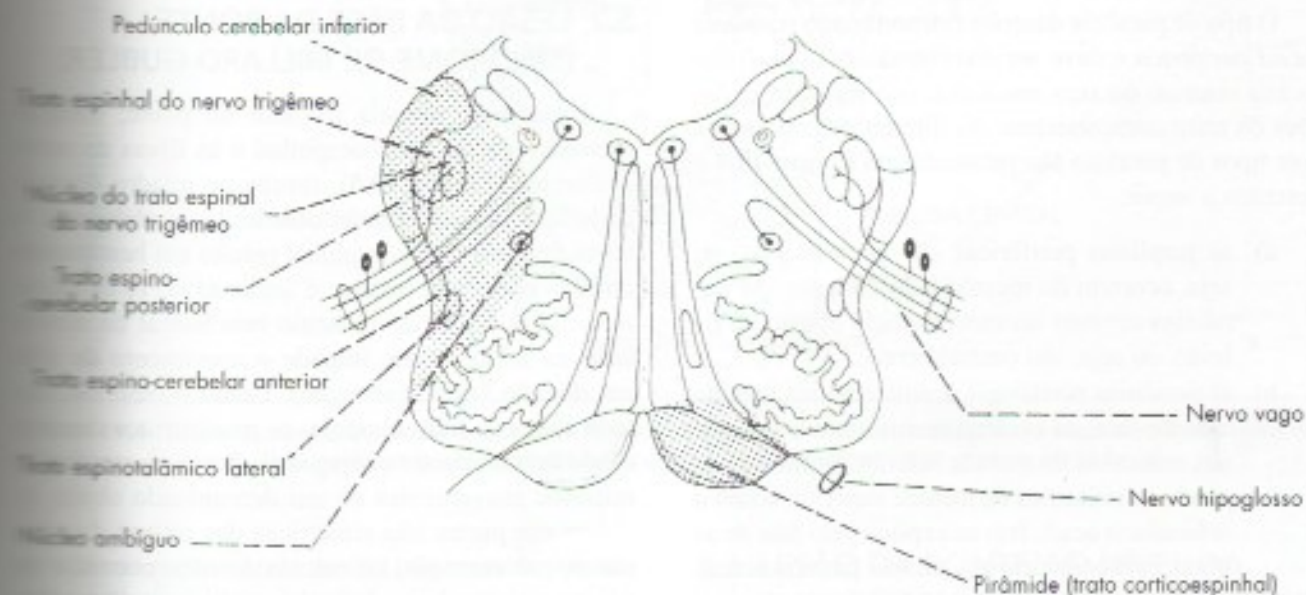
Estas lesões, em geral, comprometem a pirâmide e o nervo hipoglosso (Figura 19.3). A lesão da pirâmide compromete o trato corticoespinal e, como este se cruza abaixo do nível da lesão, causa hemiparesia do lado oposto ao lesado. Quando a lesão se estende dorsalmente, atingindo os demais tratos motores descendentes, o quadro é de hemiplegia. A lesão do hipoglosso causa

paralisia dos músculos da metade da língua situada do lado lesado, com sinais de síndrome de neurônio motor inferior, que, no caso, se manifesta principalmente por atrofia desses músculos. Como a musculatura de uma das metades da língua está paralisada, quando o doente faz a protrusão da língua, a musculatura do lado normal desvia a língua para o lado lesado.

### 4.2 SÍNDROME DA ARTÉRIA CEREBELAR INFERIOR POSTERIOR (SÍNDROME DE WALLEMBERG)

A artéria cerebelar inferior posterior, ramo da vertebral, irriga a parte dorsolateral do bulbo. Tromboses desta artéria comprometem várias estruturas, resultando em sintomatologia complexa, que vai descrita a seguir (Figura 19.3):

- lesão do pedúnculo cerebelar inferior* – incoordenação de movimentos na metade do corpo situada do lado lesado;
- lesão do trato espinal do trigêmeo e seu núcleo* – perda da sensibilidade térmica e dolorosa na metade da face situada do lado da lesão;
- lesão do trato espinotalâmico lateral* – perda de sensibilidade térmica e dolorosa na metade do corpo situada do lado oposto ao da lesão;
- lesão do núcleo ambíguo* – perturbações da deglutição (disfagia) e da fonação (disfonia) por paralisia dos músculos da faringe e da laringe.



**FIGURA 19.3** Esquema de uma secção transversal de bulbo mostrando: do lado esquerdo, as estruturas comprometidas na síndrome da artéria cerebelar inferior posterior (síndrome de Wallenberg); do lado direito, uma lesão de base do bulbo comprometendo a pirâmide e a emergência do nervo hipoglosso.



Pode aparecer uma síndrome de Horner (Capítulo 13, item 1.4) por lesão das vias descendentes que, do hipotálamo, dirigem-se aos neurônios pré-ganglionares relacionados com a inervação da pupila.

## 5.0 LESÕES DA PONTE

### 5.1 LESÕES DO NERVO FACIAL

O nervo facial origina-se de seu núcleo situado na ponte, emerge da lateral do sulco bulbo-pontino, penetra no osso temporal pelo meato acústico interno e emerge do crânio pelo forame estilomastoideo, para se distribuir aos músculos mímicos. Lesões do nervo, em qualquer parte desse trajeto, resultam em paralisia total dos músculos da expressão facial na metade lesada. Estes músculos perdem o tônus, tornando-se flácidos e, como isso ocorre com o músculo bucinador, há, frequentemente, vazamento de saliva pelo ângulo da boca do lado lesado. Como a musculatura do lado oposto está normal, resulta desvio da comissura labial para o lado normal, particularmente evidente quando o indivíduo sorri. Há também paralisia do músculo *orbicularis oculi*, cuja porção palpebral permite o fechamento da pálpebra. Como o músculo elevador da pálpebra (inervado pelo oculomotor) está normal, a pálpebra permanece aberta, predispondo o olho a lesões e infecções, uma vez que o reflexo corneano está abolido. Entende-se, também, porque o doente não consegue soprar, assoviar, pestanejar e nem enrugar o lado correspondente da testa.

O tipo de paralisia descrito é denominado *paralisia facial periférica* e deve ser distinguido das *paralisias faciais centrais* ou *supranucleares* que resultam de lesões do trato corticonuclear. As diferenças entre esses dois tipos de paralisia são mostradas na **Figura 19.4** e descritas a seguir:

- a) as paralisias periféricas são homolaterais, ou seja, ocorrem do mesmo lado da lesão. As paralisias centrais ocorrem do lado oposto ao da lesão, ou seja, são contralaterais;
- b) as paralisias periféricas acometem uma metade toda da face; as centrais manifestam-se apenas nos músculos da metade inferior da face, poupando os músculos da metade superior, como o *orbicularis oculi*. Isto se explica pelo fato de as fibras corticonucleares, que vão para os neurônios motores do núcleo do facial que inervam os músculos da metade superior da face, serem homo e heterolaterais, ou seja, terminam no núcleo do seu próprio lado e no do lado oposto. Já as fibras que controlam os neurônios motores

para a metade inferior da face são todas heterolaterais. Desse modo, quando há uma lesão do trato corticonuclear de um lado, há completa paralisia da musculatura mímica da metade inferior da face do lado oposto, mas na metade superior os movimentos são mantidos pelas fibras homolaterais, que permanecem intactas (**Figura 19.4**);

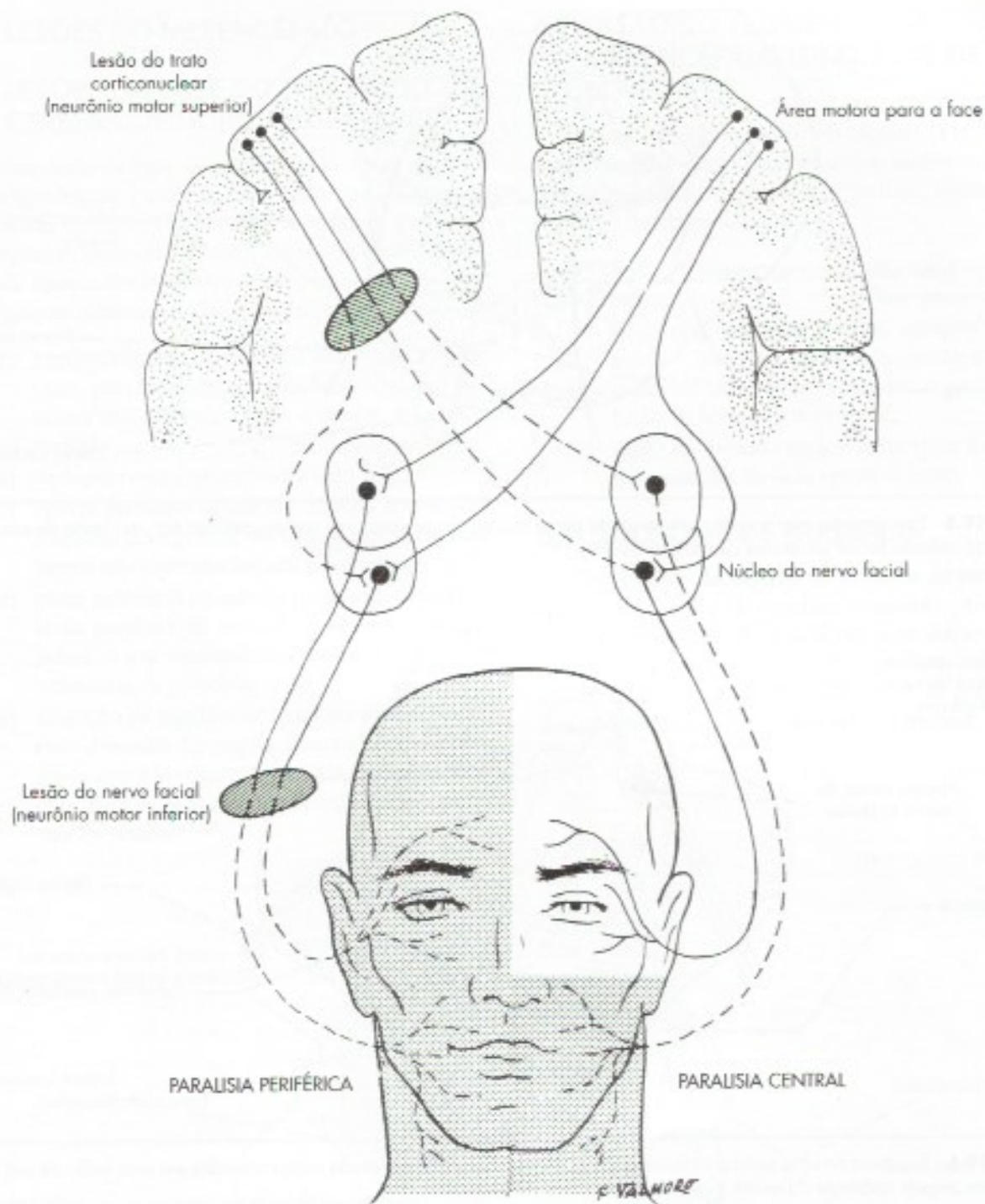
- c) as paralisias periféricas são totais. Nas paralisias centrais, entretanto, pode haver contração involuntária da musculatura mímica como manifestação emocional. Assim, o indivíduo pode contrair a musculatura mímica do lado paralisado quando ri ou chora, embora não possa fazê-lo voluntariamente. Isto se explica pelo fato de que os impulsos que chegam ao núcleo do facial, para iniciar movimentos decorrentes de manifestações emocionais, não seguem pelo trato corticonuclear.

Convém assinalar, ainda, que as lesões do nervo facial, em seu trajeto no canal facial, antes de sua emergência do forame estilomastoideo, estão, em geral, associadas a lesões do VIII par e do nervo intermediário. Neste caso, além dos sintomas já vistos, há perda de sensibilidade gustativa nos 2/3 anteriores da língua (lesão do intermediário), alterações do equilíbrio, enjoo e tontura, decorrentes da lesão da parte vestibular do VIII par, e diminuição da audição, por comprometimento da parte coclear desse nervo.

### 5.2 LESÃO DA BASE DA PONTE (SÍNDROME DE MILLARD-GUBLER)

Uma lesão situada na base da ponte, comprometendo o trato corticoespinal e as fibras do nervo abducente (**Figura 19.5**), resulta no quadro denominado hemiplegia cruzada, com lesão do abducente. A lesão do trato corticoespinal resulta em hemiparesia do lado oposto ao lesado. A lesão do nervo abducente causa paralisia do músculo reto lateral do mesmo lado da lesão, o que impede o movimento do olho em direção lateral (abdução). Como o olho não afetado move-se normalmente, os movimentos dos dois olhos deixam de ser conjugados. Por isso, os raios luminosos provenientes de um determinado objeto incidem em partes não simétricas das retinas dos dois olhos, por exemplo, na mácula do olho normal e em um ponto situado ao lado da mácula, no olho afetado. É por isso que o indivíduo vê duas imagens no objeto, fenômeno denominado *diplopia*. Além disso, nas lesões do nervo abducente, há desvio do bulbo ocular em direção medial (*estrabismo convergente*)





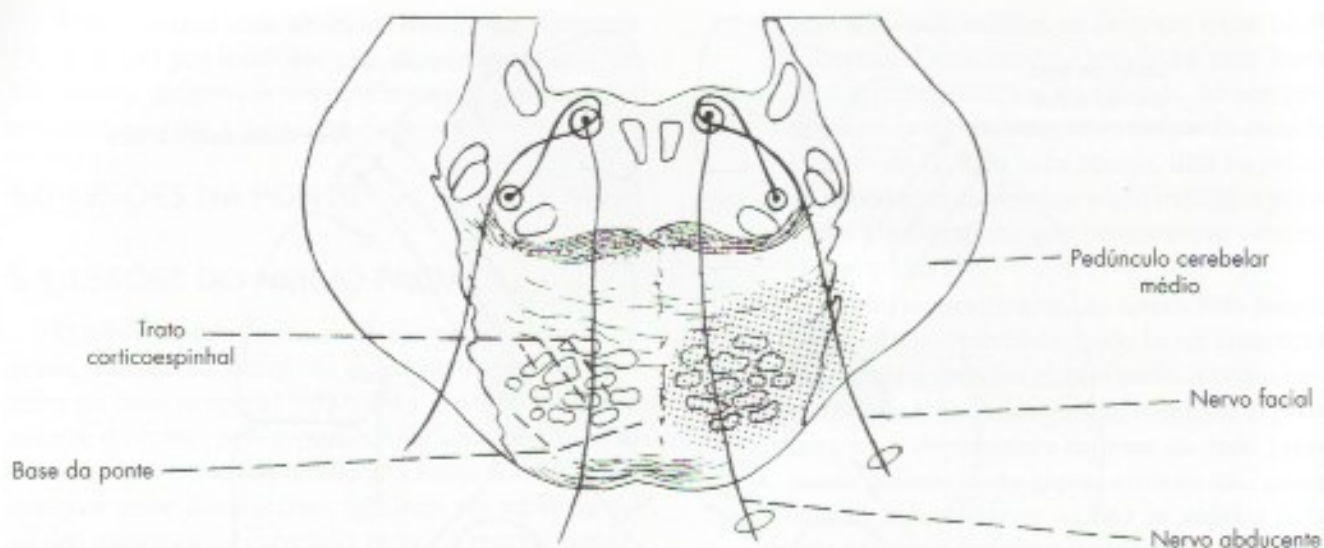
**FIGURA 19.4** Esquema mostrando as diferenças entre as paralisias faciais centrais e periféricas. As áreas pontilhadas indicam os territórios da face onde se verificam paralisias após lesão do trato corticonuclear ou do próprio nervo facial.

por ação do músculo reto medial não contrabalançada pelo reto lateral. Quando a lesão da base da ponte se estende lateralmente, compromete as fibras do nervo facial (**Figura 19.5**) e, ao quadro clínico já descrito, acrescentam-se sinais de lesão do nervo facial, caracterizando a síndrome de Millard-Gubler.

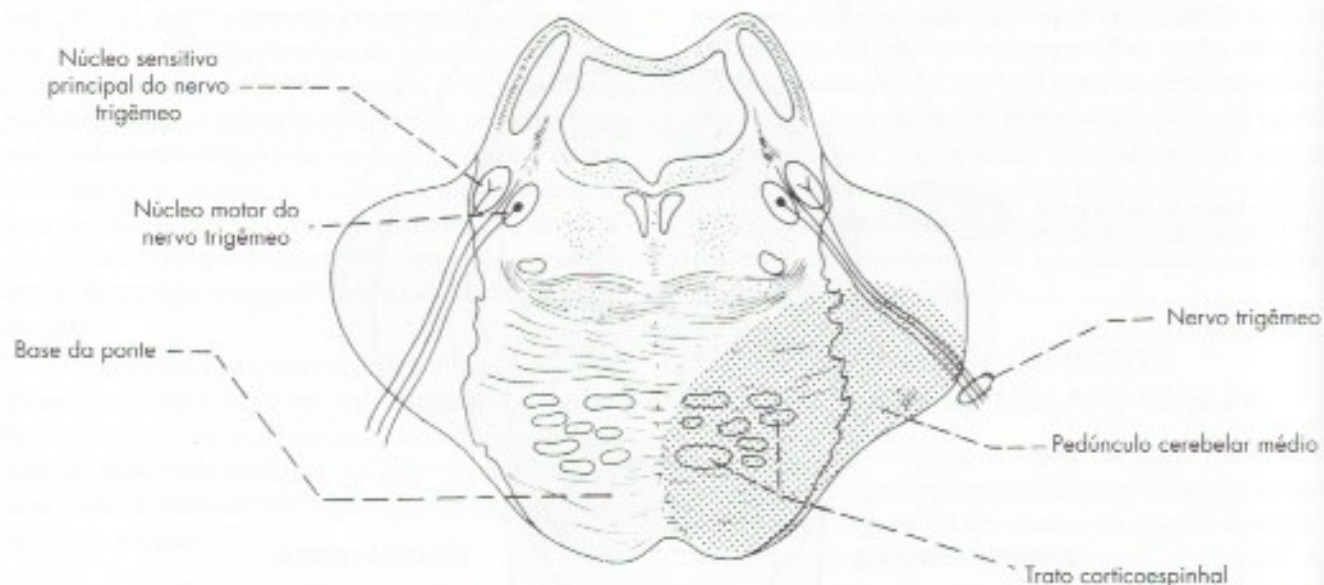
### 5.3 LESÃO DA PONTE AO NÍVEL DA EMERGÊNCIA DO NERVO TRIGÊMEO

Lesões da base da ponte podem comprometer o trato corticoespinal e as fibras do nervo trigêmeo (**Figura 19.6**), determinando um quadro de hemiplegia





**FIGURA 19.5** Esquema de uma secção transversal de ponte mostrando as estruturas comprometidas em uma lesão de sua base ao nível do colículo facial (síndrome de Millard-Gubler).



**FIGURA 19.6** Esquema de uma secção transversal de ponte mostrando as estruturas comprometidas em uma lesão de sua base ao nível da origem aparente do nervo trigêmeo.

cruzada com lesão do trigêmeo. A lesão do trato corticoespinal causa hemiplegia do lado oposto, com síndrome do neurónio motor superior. A lesão do trigêmeo causa as seguintes perturbações motoras e sensitivas do mesmo lado:

- a) *perturbações motoras* – lesão do componente motor do trigêmeo causa paralisia da musculatura mastigadora do lado da lesão. Por ação dos músculos pterigoídeos do lado

normal, há desvio da mandíbula para o lado paralisado;

- b) *perturbações sensitivas* – ocorre anestesia da face do mesmo lado da lesão, no território correspondente aos três ramos do trigêmeo. Perda do reflexo corneano.

A lesão pode se estender ao lemnisco medial, determinando a perda da propriocepção consciente e do tato epicritico do lado oposto ao lesado.



## 6.0 LESÕES DO MESENCÉFALO

### 6.1 LESÕES DA BASE DO PEDÚNCULO CEREBRAL (SÍNDROME DE WEBER)

Uma lesão da base do pedúnculo cerebral (**Figura 19.7**) geralmente compromete o trato corticoespinal e as fibras do nervo oculomotor. A lesão do trato corticoespinal, como já foi visto, determina hemiparesia do lado oposto. Da lesão do nervo oculomotor resultam os seguintes sintomas no lado da lesão:

- impossibilidade de mover o bulbo ocular para cima, para baixo ou em direção medial, por paralisia dos músculos retos superior, inferior e medial;
- diplopia (veja explicação no item 5.2);
- desvio do bulbo ocular em direção lateral (*estrabismo divergente*), por ação do músculo reto lateral não contrabalançada pelo medial;
- ptose palpebral (queda da pálpebra), decorrente da paralisia do músculo levantador da pálpebra, o que impossibilita também a abertura voluntária da pálpebra;
- dilatação da pupila (midríase) por ação do músculo dilatador da pupila (inervado pelo sistema nervoso simpático), não antagonizada pelo constritor da pupila cuja inervação parassimpática foi lesada.

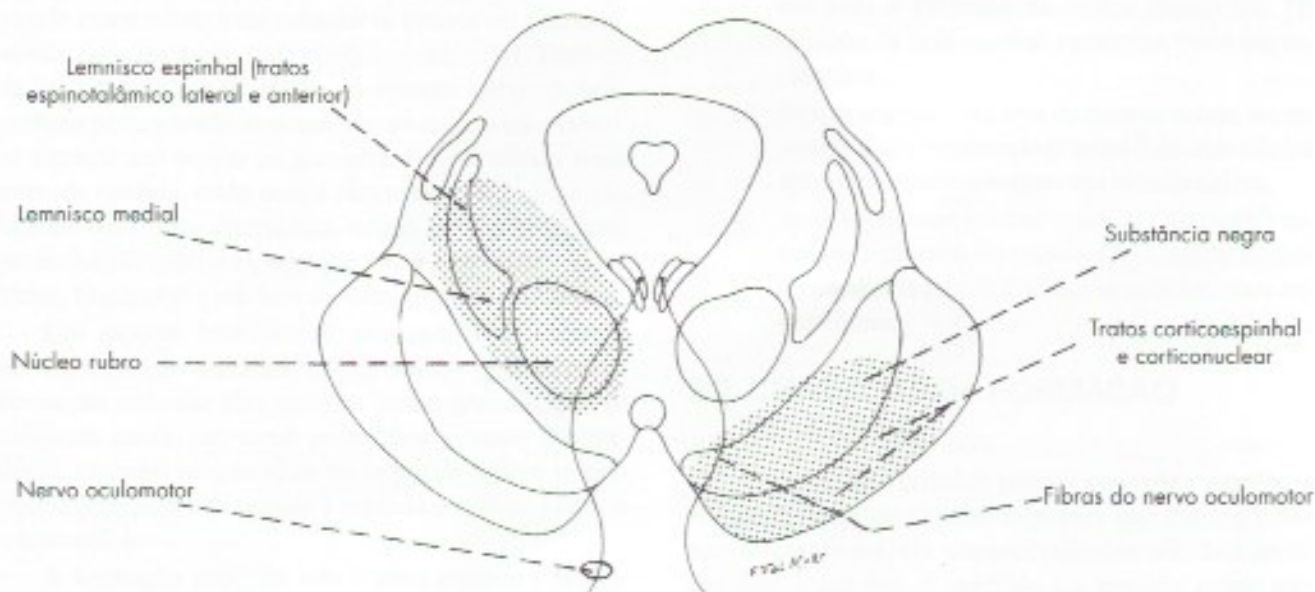
### 6.2 LESÃO DO TEGMENTO DO MESENCÉFALO (SÍNDROME DE BENEDIKT)

A lesão no tegmento do mesencéfalo (**Figura 19.7**) compromete o nervo oculomotor, o núcleo rubro e os lemniscos medial, espinhal e trigeminal, resultando os sintomas descritos a seguir:

- lesão do oculomotor – já estudada no item anterior;
- lesão dos lemniscos medial, espinhal e trigeminal – anestesia da metade oposta do corpo, inclusive da cabeça, esta última causada por lesão do lemnisco trigeminal;
- lesão do núcleo rubro – tremores e movimentos anormais do lado oposto à lesão.

### 6.3 SÍNDROME DE PARINAUD

Geralmente decorrente de tumores da pineal, que comprime o colículo superior, causando paralisia do olhar conjugado para cima. Com a evolução, a compressão pode causar oclusão do aqueduto, com hidrocefalia e paralisia ocular decorrentes da compressão dos núcleos dos nervos oculomotor e troclear.



**FIGURA 19.7** Esquema de uma secção transversal de mesencéfalo ao nível das colículas superiores mostrando as estruturas comprometidas na síndrome de Weber (lado direito) e na síndrome de Benedikt (lado esquerdo).



# Formação Reticular. Sistemas Modulatórios de Projeção Difusa

## A – FORMAÇÃO RETICULAR

### 1.0 CONCEITO E ESTRUTURA

Denomina-se *formação reticular* uma agregação mais ou menos difusa de neurônios de tamanhos e tipos diferentes, separados por uma rede de fibras nervosas que ocupa a parte central do tronco encefálico. A formação reticular tem, pois, uma estrutura que não corresponde exatamente à da substância branca ou cinzenta, sendo, de certo modo, intermediária entre elas. Trata-se de uma região muito antiga do sistema nervoso, que, embora pertencendo basicamente ao tronco encefálico, se estende um pouco ao diencefalo e aos níveis mais altos da medula, onde ocupa pequena área do funículo lateral. No tronco encefálico, ocupa uma grande área, preenchendo todo o espaço que não é preenchido pelos tratos, fascículos e núcleos de estrutura mais compacta.

Um aspecto interessante, mostrado com técnicas de impregnação metálica, é que muitos neurônios da formação reticular têm axônios muito grandes que se bifurcam dando um ramo ascendente e outro descendente, os quais se estendem ao longo de todo o tronco encefálico, podendo atingir a medula e o diencefalo, e o telencefalo.

A formação reticular não é uma estrutura homogênea, tanto em relação à sua citoarquitetura como do ponto de vista bioquímico. Possui grupos mais ou menos bem definidos de neurônios com diferentes tipos de neurotransmissores, destacando-se as monoa-

minas, que são: noradrenalina, serotonina, dopamina. Esses grupos de neurônios constituem os *núcleos da formação reticular* com funções distintas. Entre esses destacam-se os seguintes:

- núcleos da rafe* – trata-se de um conjunto de nove núcleos, entre os quais um dos mais importantes é o *núcleo magno da rafe*, que se dispõe ao longo da linha mediana (rafe mediana) em toda a extensão do tronco encefálico. Os núcleos da rafe contêm neurônios ricos em serotonina;
- locus ceruleus* – na área de mesmo nome, no assoalho do IV ventrículo (Figura 5.2), este núcleo apresenta neurônios ricos em noradrenalina;
- área tegmentar ventral* – situada na parte ventral do tegmento do mesencefalo, medialmente à substância negra, contém neurônios ricos em dopamina.

### 2.0 CONEXÕES DA FORMAÇÃO RETICULAR

A formação reticular possui conexões amplas e variadas. Além de receber impulsos que entram pelos nervos cranianos, ela mantém relações nos dois sentidos com o cérebro, o cerebelo e a medula, como será visto a seguir:

- conexões com o cérebro* – a formação reticular projeta fibras para todo o córtex cerebral, por



via talâmica e extratalâmica. Projeta-se também para áreas do diencéfalo. Por outro lado, várias áreas do córtex cerebral, do hipotálamo e do sistema límbico enviam fibras descendentes à formação reticular;

- b) *conexões com o cerebelo* – existem conexões nos dois sentidos entre o cerebelo e a formação reticular;
- c) *conexões com a medula* – dois grupos principais de fibras ligam a formação reticular à medula, as *fibras rafe-espinhais* e as fibras que constituem os *tratos reticuloespinhais*. Por outro lado, a formação reticular recebe informações provenientes da medula através das *fibras espinoreticulares*;
- d) *conexões com núcleos dos nervos cranianos* – os impulsos nervosos que entram pelos nervos cranianos sensitivos ganham a formação reticular através das fibras que a ela se dirigem, a partir de seus núcleos. Há evidência de que informações visuais e olfatórias também ganham a formação reticular através da conexão teto-reticulares e do feixe prosencefálico medial.

### 3.0 FUNÇÕES DA FORMAÇÃO RETICULAR

Embora simplificada, a análise das conexões da formação reticular feita no item anterior mostra que estas são extremamente amplas. Isso nos permite concluir que a formação reticular influencia quase todos os setores do sistema nervoso central, o que é coerente com o grande número de funções que lhe têm sido atribuídas. Procurando acentuar as áreas e as conexões envolvidas, estudaremos a seguir suas principais funções, distribuídas nos seguintes tópicos:

- a) controle da atividade elétrica cortical. Ciclo vigília e sono;
- b) controle eferente da sensibilidade e da dor;
- c) controle da motricidade somática e postura;
- d) controle do sistema nervoso autônomo;
- e) controle neuroendócrino;
- f) integração de reflexos. Centro respiratório e vasomotor.

### 3.1 CONTROLE DA ATIVIDADE ELÉTRICA CORTICAL. VIGÍLIA E SONO

#### 3.1.1 A atividade elétrica cerebral e o eletroencefalograma

O córtex cerebral tem uma atividade elétrica espontânea, que determina os vários níveis de consciência.

Esta atividade pode ser detectada colocando-se eletrodos na superfície do crânio (eletroencefalograma, EEG). Os traçados elétricos que se obtêm de um indivíduo ou de um animal dormindo (*traçados de sono*) são muito diferentes dos obtidos de um indivíduo ou animal acordado (*traçados de vigília*). Em vigília, o traçado elétrico é dessincronizado, isto é, apresenta ondas de baixa amplitude e alta frequência, e durante o sono, denominado sono de ondas lentas, o traçado é sincronizado, com ondas lentas e de grande amplitude. Assim, o eletroencefalograma, além de seu uso clínico para estudo da atividade cortical no homem, permite pesquisas sobre sono e vigília em animais.

#### 3.1.2 Sistema Ativador Reticular Ascendente – SARA

Em uma experiência clássica utilizando o gato, Bremer (1936) fez secções na transição entre o bulbo e a medula, ou no mesencéfalo, entre os dois colículos, resultando nas 'preparações' conhecidas, respectivamente, como *encéfalo isolado* e *cérebro isolado*. Um cérebro isolado tem somente um traçado de sono (o animal dorme sempre), enquanto um encéfalo isolado mantém o ritmo diário normal de sono e vigília, ou seja, o animal dorme e acorda. Dessa experiência concluiu-se que o sono e a vigília dependem de mecanismos localizados no tronco encefálico. Uma série de pesquisas feitas principalmente por Magoun e Moruzzi (1949) mostrou que esses mecanismos envolvem a formação reticular. Assim, verificou-se que um animal sob anestesia ligeira (EEG de sono) acorda quando se estimula a formação reticular. Concluiu-se que existe, na formação reticular, um sistema de fibras ascendentes que têm uma ação ativadora sobre o córtex cerebral. Criou-se, assim, o conceito de Sistema Ativador Reticular Ascendente – SARA. Sabe-se hoje que o SARA é constituído de fibras noradrenérgicas do *locus ceruleus*, serotoninérgicas dos núcleos do rafe e colinérgicas da formação reticular da ponte.<sup>1</sup> Na transição entre o mesencéfalo e o diencéfalo, o SARA se divide em um ramo dorsal e outro ventral. O ramo dorsal termina no tálamo (núcleos intralaminares) que, por sua vez, projeta impulsos ativadores para todo o córtex. O ramo ventral dirige-se ao hipotálamo lateral e recebe fibras histaminérgicas do núcleo tuberomamilar do hipotálamo posterior, e sem passar pelo tálamo, este ramo dirige-se diretamente ao córtex, sobre o qual tem ação ativadora. A lesão de cada um desses ramos causa inconsciência. A ativação cortical envolve neurônios noradrenérgicos, serotoninérgicos, histaminérgicos e

<sup>1</sup> Núcleo pedúnculo-pontino.



colinérgicos que fazem parte dos sistemas modulatórios de projeção difusa, que serão estudados no item B deste capítulo. O conjunto das fibras ativadoras noradrenérgicas, serotoninérgicas e colinérgicas que constituem o SARA e das fibras ativadoras histaminérgicas do hipotálamo denomina-se Sistema Ativador Ascendente<sup>2</sup>, cujos componentes são mostrados na chave que segue. Este sistema tem papel central na regulação do sono e da vigília.

Sistema Ativador Ascendente	Formação reticular (SARA)	Locus ceruleus: noradrenalina Núcleo da rafe: serotonina N. pedúnculo-pontino: acetilcolina
	Hipotálamo	Núcleo tuberomamilar: histamina
	Prosencéfalo basal	Núcleo basal de Meynert: acetilcolina

### 3.1.3 O ciclo vigília-sono

O ciclo vigília-sono é regulado por neurônios hipotalâmicos pelo Sistema Ativador Ascendente. A atividade de seus neurônios pode ser medida pela taxa de disparos dos potenciais de ação. Durante o dia (vigília) esta taxa é muito alta, indicando que ele está ativando o córtex. Este recebe normalmente as aferências dos núcleos talâmicos sensitivos. No final da vigília, em antecipação ao momento de dormir, um grupo de neurônios do hipotálamo anterior (núcleo pré-óptico ventrolateral) inibe a atividade dos neurônios monoaminérgicos do Sistema Ativador Ascendente, desativando o córtex. Simultaneamente, o núcleo reticular do tálamo inibe a atividade dos núcleos talâmicos sensitivos, barrando a passagem para o córtex dos impulsos originados nas vias sensoriais. Inicia-se, assim, o estado de sono de ondas lentas, no qual a atividade elétrica do córtex é devida a circuitos intrínsecos sem influência de informações sensoriais externas e o eletroencefalograma é sincronizado. Pouco antes do despertar, os neurônios do Sistema Ativador Ascendente voltam a disparar, cessa a inibição dos núcleos talâmicos sensitivos pelo núcleo reticular e inicia-se novo período de vigília.

O período do sono não é uniforme e 4-5 vezes por noite o eletroencefalograma mostra um traçado de vigília, apesar de a pessoa estar dormindo e com intenso relaxamento muscular. Por isso, esta fase do sono é denominada sono paradoxal. Durante esta fase os olhos

se movem rapidamente, caracterizada pela sigla REM (*rapid eye movement*). Assim, existem dois tipos de sono que se alternam: o sono REM e o não REM ou sono de ondas lentas, este último dividido em fases I a IV. Durante o sono REM, o consumo de oxigênio pelo cérebro é igual ou maior do que em vigília, refletindo a atividade cortical. O indivíduo sonha e seus olhos movem-se rapidamente. No sono não REM o cérebro repousa. Sua taxa de consumo de oxigênio está em nível baixo e predomina o tônus parassimpático, com redução de frequência cardíaca e respiratória. William Dement, pesquisador do sono, descreve o sono não REM como um cérebro ocioso em um corpo móvel e o sono REM, um cérebro ativo em um corpo imóvel. O sono REM ocupa 20% a 25% do tempo total de sono no adulto jovem. Pesquisas sugerem que ele tem papel no processo de consolidação de memórias. O conteúdo bizarro que ocorre em alguns sonhos poderia ser devido à ativação aleatória de áreas do córtex.<sup>3</sup>

O sono REM é gerado por neurônios colinérgicos da formação reticular da junção ponte-mesencéfalo (núcleo pedúnculo-pontino), cuja destruição o abole. Durante o sono REM, muitas áreas corticais estão tão ativas como na vigília, incluindo o córtex motor. Este só não gera movimentos em todo o corpo porque os neurônios motores estão inibidos, resultando atonia. Esta atonia é produzida por vias colinérgicas descendentes dos neurônios do núcleo pedúnculo-pontino. Algumas pessoas, particularmente os idosos, perdem o mecanismo inibitório que promove a atonia muscular do sono REM. Esses casos são conhecidos como Transtorno Comportamental do sono REM. Os portadores são vítimas de constantes ferimentos por vivenciar seus sonhos com movimentos. Descreve-se o caso de um marido que sonhou que estava batendo na mulher, acordou e estava batendo mesmo.<sup>4</sup>

Como será visto no capítulo 22 a geração do ritmo de vigília e sono depende também do núcleo su-

2 Denominação proposta por Kandel *et al.*, 2012, para o conjunto de fibras reticulares e hipotalâmicas.

3 Pesquisas recentes mostram que há ativação do Sistema Límbico, o que explica o colorido emocional de muitos sonhos, às vezes transformados em pesadelos.

4 Não confundir Transtorno Comportamental do sono REM com sonambulismo. Este é um tipo de Transtorno do Despertar Parcial, no qual algumas pessoas predispostas geneticamente ou por fatores endógenos desconhecidos, acordam parcialmente durante a fase IV do sono não REM, e num estado intermediário entre sono e vigília levantam, saem pela casa, manipulam objetos ou até mesmo saem para a rua. Se acordadas durante o episódio ou no dia seguinte não se lembram de nada nem fazem referência a sonhos, como ocorre no Distúrbio Comportamental do Sono REM. Além do mais, os distúrbios do sono REM predominam na metade final do período de sono e o sonambulismo nas primeiras horas.



praiquiasmático do hipotálamo que, juntamente com a glândula pineal, sincroniza este ritmo com o de claro e escuro.

O sono REM é encerrado pelos neurônios do *locus ceruleus*, que aumentam sua atividade na transição entre o sono paradoxal e a vigília, podendo ser considerados os neurônios do despertar.<sup>5</sup>

A Tabela 20.1 sintetiza o que foi exposto sobre o ciclo vigília-sono.

### 3.2 Controle eferente da sensibilidade

Sabe-se que o sistema nervoso não recebe passivamente as informações sensoriais. Ele é, até certo ponto, capaz de modular a transmissão dessas informações através de fibras eferentes que agem principalmente sobre os núcleos relés existentes nas grandes vias aferentes. A presença de vias eferentes reguladoras da sensibilidade explica a capacidade que temos de selecionar, entre as diversas informações sensoriais que

nos chegam em determinado momento, aquelas mais relevantes e que despertam nossa atenção, diminuindo algumas e concentrando-se em outras, o que configura o fenômeno da *atenção seletiva*. A atenção seletiva é um fenômeno que pode ocorrer simultaneamente a outro denominado *habituação*, quando deixamos de perceber estímulos apresentados continuamente. Assim, por exemplo, quando prestamos atenção em um filme, deixamos de perceber as sensações táteis da cadeira do cinema. Do mesmo modo, podemos ignorar um ruído ambiental, especialmente quando ele é contínuo, como, por exemplo, o barulho de um ventilador, quando estamos muito interessados na leitura de um livro. Isto se faz por um mecanismo ativo, envolvendo fibras eferentes ou centrifugas, capazes de modular a passagem dos impulsos nervosos nas vias aferentes específicas. O controle da sensibilidade pelo sistema nervoso central ocorre geralmente por inibição e as vias responsáveis pelo processo originam-se no cór-

**TABELA 20.1** Características dos estados do ciclo vigília-sono.

Características	Vigília	Sono de ondas lentas	Sono paradoxal ou sono REM
Sistema ativador ascendente	ativado	desativado	desativado
Núcleo pedúnculo-pontino	ativado	desativado	ativado
Núcleo pré-óptico ventrolateral	desativado	ativado	ativado
Núcleo reticular do tálamo	desativado	ativado	ativado
Núcleos sensitivos do tálamo	ativados	desativados	desativados
Núcleos intralaminares do tálamo	ativados	desativados	desativados
Eletroencefalograma	dessincronizado	sincronizado	dessincronizado
Tônus muscular	normal	diminuído	ausente (exceto diafragma, musculatura ocular)
Atividade motora	intensa	discreta	ausente (exceto musculatura ocular) e diafragma
Movimentos oculares	normais	raras e lentas	frequentes e rápidos
Reflexos	normais	diminuídos	ausentes
Postura corporal	variável	típica de sono	típica de sono
Sonhos	—	raros, lógicos, referindo-se ao cotidiano	frequentes, ilógicos, às vezes, bizarros
Ereção genital	ocasional por estimulação	ausente	frequente

5 Informações sobre a plenitude da bexiga durante o sono são levadas ao locus ceruleus, que aumenta temporariamente sua atividade; o indivíduo acorda vai ao banheiro, volta e dorme novamente.



tex cerebral e, principalmente, na formação reticular. Dentre estas, destacam-se, por sua grande importância clínica, as fibras que inibem a penetração no sistema nervoso central de impulsos dolorosos, caracterizando as chamadas vias de analgesia. O estudo detalhado dessas vias que envolvem os neurônios serotoninérgicos dos núcleos da rafe será feito no capítulo 29, item 4.1.

### 3.3 Controle da motricidade somática e postura

A formação reticular exerce ação controladora sobre a motricidade somática, através dos tratos reticuloespinhais pontino e bulbar. Estes tratos são importantes para a manutenção da postura e da motricidade voluntária da musculatura axial e apendiculares proximais. Para suas funções motoras, a formação reticular recebe aferências do cerebelo e de áreas motoras do córtex cerebral. Entretanto, há evidência de que os tratos reticuloespinhais veiculam também comandos motores descendentes, gerados na própria formação reticular e relacionados com alguns padrões complexos e estereotipados de movimentos, como, por exemplo, os da locomoção.

### 3.4 Controle do sistema nervoso autônomo

Vimos que os dois centros supraespinhais mais importantes para o controle do sistema nervoso autônomo são o sistema límbico e o hipotálamo. Ambos têm amplas projeções para a formação reticular, a qual, por sua vez, se liga aos neurônios pré-ganglionares do sistema nervoso autônomo, estabelecendo-se, assim, o principal mecanismo de controle da formação reticular sobre esse sistema.

### 3.5 Controle neuroendócrino

Sabe-se que estímulos elétricos da formação reticular do mesencéfalo causam liberação de ACTH e de hormônio antidiurético. Sabe-se também que, no controle hipotalâmico da liberação de vários hormônios adeno-hipofisários, estão envolvidos mecanismos noradrenérgicos e serotoninérgicos, o que envolve também a formação reticular, uma vez que nela se originam quase todas as fibras contendo essas monoaminas que se dirigem ao hipotálamo.

### 3.6 Integração de reflexos. Centros respiratório e vasomotor

Já há bastante tempo os fisiologistas identificaram na formação reticular uma série de centros que, ao serem estimulados eletricamente, desencadeiam respostas motoras, estereotipadas, características de fenômenos

como vômito, deglutição, locomoção, mastigação, movimentos oculares, além de alterações respiratórias e vasomotoras. Esses centros contêm neurônios geradores de padrões de atividade motora estereotipada (*pattern generators*) e podem ter sua atividade iniciada ou modificada seja por estímulos químicos, por comandos centrais (corticais ou hipotalâmicos) ou por aferências sensoriais. Neste último caso, funcionam como centros integradores de reflexos em que os impulsos aferentes dão origem a sequências motoras complicadas, cuja execução envolve núcleos e áreas diversas e às vezes distantes do sistema nervoso central. Um exemplo de reflexo desse tipo é o do vômito, descrito no Capítulo 18 (item 2.2.7), onde se mostra também o funcionamento do *centro do vômito*, situado na formação reticular do bulbo, próximo ao núcleo do trato solitário, estendendo-se até a parte inferior da ponte, onde se situa o *centro da deglutição*. Na formação reticular da ponte, próxima ao núcleo do nervo abducente, situa-se também o *núcleo parabducente*, considerado o centro controlador dos movimentos conjugados dos olhos no sentido horizontal. Na formação reticular do mesencéfalo, situa-se o *centro locomotor*, que, no homem, age em conjunto com os centros locomotores da medula. A mastigação é controlada por neurônios da formação reticular adjacente aos núcleos motores do trigêmeo, do facial e do hipoglosso para movimentação, respectivamente, da mandíbula, dos lábios e da língua. Estes neurônios coordenam também a respiração e recebem retroalimentação sensorial do núcleo do trato solitário (gustação) e do trigêmeo para textura e temperatura dos alimentos e posição da mandíbula.

Os neurônios geradores de padrões de atividade motora estereotipada ao redor do núcleo motor facial coordenam a mímica característica de situações emocionais como sorriso e choro, que são difíceis de serem produzidas voluntariamente. Assim como a medula, portanto, a formação reticular do tronco também contém grupos de neurônios que coordenam reflexos e padrões motores estereotipados que podem se tornar mais complexos sob o controle voluntário do córtex cerebral.

Por sua enorme importância, merecem destaque o *centro respiratório* e o *centro vasomotor*, que controlam não só o ritmo respiratório como também o ritmo cardíaco e a pressão arterial, funções indispensáveis à manutenção da vida. São, pois, centros vitais, cuja presença no bulbo torna qualquer lesão desse órgão extremamente perigosa. Os centros respiratório e vasomotor diferem dos demais por funcionar como osciladores, ou seja, apresentam atividade rítmica espontânea e sincronizada, respectivamente, com os ritmos respiratório e cardíaco. Ao que parece, essa atividade rítmica é endógena, ou seja, independente das aferências sensoriais. A



seguir, o funcionamento desses dois centros é estudado de maneira sucinta.

### 3.7 Controle da respiração: centro respiratório

Informações sobre o grau de distensão dos alvéolos pulmonares continuamente são levadas ao núcleo do trato solitário pelas fibras aferentes viscerais gerais do nervo vago. Desse núcleo, os impulsos nervosos passam ao *centro respiratório*. Este localiza-se na formação reticular do bulbo e apresenta uma parte dorsal, que controla a inspiração, e outra ventral, que regula a expiração.<sup>6</sup> Do centro respiratório saem fibras reticuloespinhais que terminam fazendo sinapse com os neurônios motores da porção cervical e torácica da medula. Os primeiros dão origem às fibras que, pelo nervo frênico, vão ao diafragma. Os que se originam na medula torácica dão origem às fibras que, pelos nervos intercostais, vão aos músculos intercostais. Essas vias são importantes para a manutenção reflexa ou automática dos movimentos respiratórios. No centro respiratório, existem neurônios que mantêm espontaneamente um ritmo de disparos, gerando atividade motora mesmo na ausência de aferências. Os neurônios motores relacionados com os nervos frênico e intercostais recebem também fibras do trato corticoespinhal, o que permite o controle voluntário da respiração.

Convém lembrar que o funcionamento do centro respiratório é bem mais complicado. Ele está sob influência do hipotálamo, o que explica as modificações do ritmo respiratório em certas situações emocionais. Por outro lado, sabe-se que o aumento do teor de CO<sub>2</sub> no sangue tem ação estimuladora direta sobre este centro, que recebe ainda impulsos nervosos originados no corpo carotídeo. Os quimiorreceptores do corpo carotídeo são sensíveis às variações do teor de oxigênio do sangue, originando impulsos que chegam ao centro respiratório através de fibras do nervo glossofaríngeo, após sinapse no núcleo do trato solitário.

### 3.8 Controle vasomotor: centro vasomotor

Situado na formação reticular do bulbo, o *centro vasomotor* coordena os mecanismos que regulam o calibre vascular, do qual depende basicamente a pressão arterial, influenciando também o ritmo cardíaco. In-

formações sobre a pressão arterial chegam ao núcleo do trato solitário a partir de barorreceptores situados principalmente no seio carotídeo, trazidas pelas fibras aferentes viscerais gerais do nervo vago. A partir do núcleo do trato solitário, os impulsos passam para o centro vasomotor. Desse centro saem fibras para os neurônios pré-ganglionares do núcleo dorsal do vago, resultando impulsos parassimpáticos e fibras reticuloespinhais para os neurônios pré-ganglionares da coluna lateral da medula, resultando impulsos simpáticos. Mecanorreceptores do coração e quimiorreceptores da aorta são também importantes para regulação da pressão arterial. O centro vasomotor está ainda sob controle do hipotálamo, responsável pelo aumento da pressão arterial resultante de situações emocionais ou até mesmo antecipadamente, em casos em que prevemos uma situação de estresse.

## 4.0 CORRELAÇÕES ANATOMOCLÍNICAS

Um dos conceitos mais importantes surgidos na pesquisa neurobiológica no século passado é que o córtex cerebral, apesar de sua elevada posição na hierarquia do sistema nervoso, é incapaz de funcionar por si próprio de maneira consciente. Para isso, depende de impulsos ativadores que recebe da formação reticular do tronco encefálico e do hipotálamo. Esse fato trouxe novos subsídios para a compreensão dos distúrbios da consciência, permitindo entender o que os antigos neurologistas já haviam constatado: os processos patológicos, mesmo localizados, que comprimem o mesencéfalo, ou a transição deste com o diencéfalo, quase sempre levam à perda total da consciência, isto é, ao *coma*. Sabe-se hoje que isso se deve à lesão da formação reticular, com interrupção do sistema ativador reticular ascendente. Os processos patológicos responsáveis por tal consequência, em geral, desenvolvem-se abaixo da tampa do cerebelo, ou seja, são infratentoriais. Entretanto, tumores ou hematomas que levem ao aumento da pressão no compartimento supratentorial podem causar hérnia do úncus, que, ao insinuar-se entre a incisura da tampa e o mesencéfalo, comprime este último e produz um quadro de coma. Cabe assinalar, também, que existem outras causas de coma em que ocorre um comprometimento direto e generalizado do próprio córtex cerebral. Na realidade, um dos problemas principais do neurologista na avaliação clínica de um paciente em coma é saber se o quadro se deve ao envolvimento generalizado do córtex cerebral ou decorre primariamente de um processo localizado no tronco encefálico. Neste caso, há comprometimento de núcleos de nervos cranianos, e a avaliação desses

6 Alguns autores consideram também como pertencendo ao centro respiratório o chamado centro pneumotáxico, situado na formação reticular da ponte e que transmite impulsos inibitórios para a parte inspiratória do centro respiratório pontino.



nervos, em especial os relacionados com a motricidade ocular, ajuda a reconhecer em que nível o tronco foi lesado. Um quadro de coma com disfunção do tronco encefálico indica risco iminente de vida.

## B – SISTEMAS MODULATÓRIOS DE PROJEÇÃO DIFUSA

### 1.0 ASPECTOS GERAIS

A partir da década de 1950, os cientistas verificaram a presença, no sistema nervoso central, de substâncias formadas pela descarboxilação de certos aminoácidos, denominadas monoaminas. Foi quando surgiram as primeiras hipóteses sobre seu papel na regulação de processos mentais. As monoaminas mais importantes são: noradrenalina, serotonina, dopamina e histamina. De modo geral, os neurônios monoaminérgicos têm conexões muito amplas, não estando relacionados diretamente a funções sensoriais ou motoras, mas desempenham funções regulatórias, modulando, ou seja, modificando a excitabilidade de sistemas neuronais no encéfalo. Cada neurônio pode influenciar muitos outros, podendo um só neurônio fazer sinapse com até 100.000 neurônios situados às vezes em áreas muito distantes. Eles possuem uma rede extremamente ramificada de terminais, com dilatações denominadas varicosidades (Figura 3.8). Um neurônio dopaminérgico da substância negra do rato pode conter 500.000 varicosidades. Sabe-se também que os neurônios monoaminérgicos, além de liberar os neurotransmissores nas sinapses, podem liberá-los no espaço extracelular fora das sinapses, aumentando, assim, a difusão destes neurotransmissores. Desse modo, apesar de o número de neurônios monoaminérgicos ser relativamente pequeno, seus terminais se distribuem por quase todo o sistema nervoso central e, por isso, são denominados neurônios de projeção difusa.

O conjunto dos neurônios monoaminérgicos de projeção difusa contendo determinada monoamina constitui um sistema modulatório de projeção difusa desta monoamina. Assim, são conhecidos, hoje, no sistema nervoso central dos vertebrados, sistemas modulatórios: *dopaminérgicos*, *noradrenérgicos*, *adrenérgicos*, *serotoninérgicos* e *histaminérgicos*. Cabe lembrar que existem no sistema nervoso central neurônios monoaminérgicos sem projeção difusa, associados a funções específicas, como por exemplo, as fibras dopaminérgicas que ligam a substância negra ao corpo estriado. Embora a acetilcolina não seja uma monoamina, existem no encéfalo fibras colinérgicas modulatórias de projeção difusa que serão tratadas neste capítulo. Apesar de

terem terminais em praticamente todo o sistema nervoso central, a grande maioria dos neurônios monoaminérgicos centrais têm seus corpos localizados em áreas relativamente pequenas do tronco encefálico, em especial na formação reticular e também no hipotálamo. A seguir, estudaremos sucintamente a localização dos principais grupos de neurônios monoaminérgicos e colinérgicos, assim como suas vias e áreas de distribuição.

### 2.0 NEURÔNIOS E VIAS SEROTONINÉRGICAS

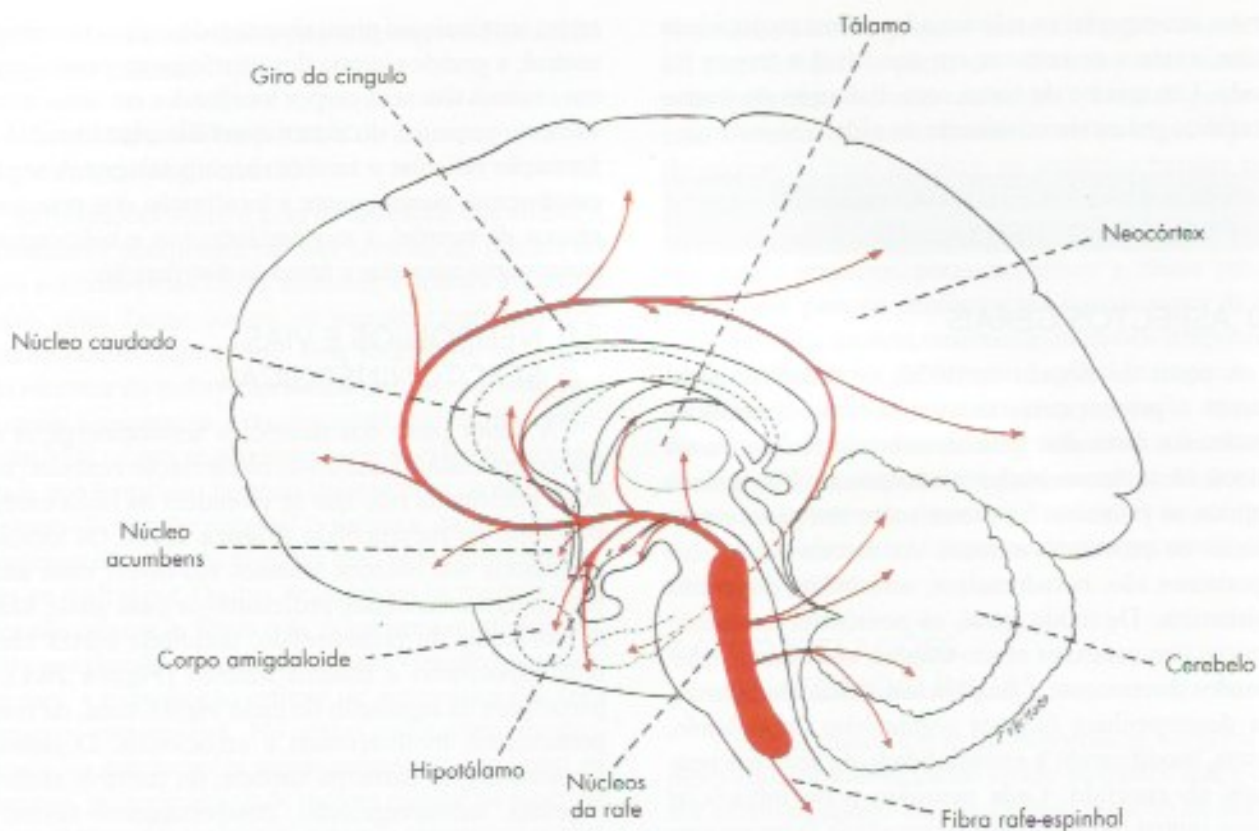
A maior parte dos neurônios serotoninérgicos do tronco encefálico localiza-se na formação reticular, nos nove núcleos da rafe que se estendem na linha média, do bulbo ao mesencéfalo (Figura 20.1). Os axônios originados nos núcleos situados em níveis mais altos têm trajeto ascendente, projetando-se para quase todas as estruturas do prosencéfalo, incluindo córtex cerebral, hipotálamo e sistema límbico (Figura 20.1), e participam da regulação do ciclo vigília-sono, de comportamentos motivacionais e emocionais. O sistema serotoninérgico participa também do controle afetivo, digestão, termorregulação, comportamento sexual e tônus motor, além de promover a ativação cortical durante a vigília, como parte do SARA. Especialmente importantes são as fibras rafe-espinhais, que do núcleo magno da rafe ganham a substância gelatinosa da medula (Figura 29.1), onde inibem a entrada de impulsos dolorosos, fazendo parte das vias da analgesia (veja Capítulo 29, item 4.1).

### 3.0 NEURÔNIOS E VIAS NORADRENÉRGICAS

A grande maioria dos neurônios noradrenérgicos do sistema nervoso central está distribuída em vários núcleos na formação reticular do bulbo e da ponte. Destes, o núcleo mais importante é o *locus ceruleus*, núcleo situado no assoalho do IV ventrículo e que possui cerca de 12.000 neurônios. As projeções noradrenérgicas deste núcleo atingem praticamente todo o sistema nervoso central, inclusive todo o córtex cerebral. Um neurônio pode fazer até 250.000 sinapses, sendo um dos sistemas de projeção mais difusa do encéfalo.<sup>7</sup> O sistema noradrenérgico está envolvido na regulação do alerta, da atenção seletiva, e da vigília, assim como no aprendizado e na memória. Está envolvido também na regulação do humor e da ansiedade. Devido a suas projeções difusas, pode influenciar literalmente todo

<sup>7</sup> A distribuição dos neurônios noradrenérgicos assemelha-se a dos serotoninérgicos (Figura 20.1).





**FIGURA 20.1** Vias serotoninérgicas centrais.

o encéfalo. São especialmente ativados por estímulos sensoriais novos e inesperados, oriundos do ambiente. Em casos de eventos estressantes, participam do alerta geral do encéfalo, aumentando a capacidade cerebral de responder a estímulos e sua eficiência. Por outro lado, encontram-se menos ativos nas atividades calmas, como durante o repouso e as refeições.

#### 4.0 NEURÔNIOS E VIAS ADRENÉRGICAS

Os neurônios adrenérgicos encontram-se misturados aos noradrenérgicos do bulbo. Existem também neurônios adrenérgicos do tronco encefálico que se projetam para a coluna lateral da medula, modulando a atividade vasomotora por meio do sistema simpático. Outros projetam-se para o hipotálamo, participando do controle cardiovascular.

#### 5.0 NEURÔNIOS E VIAS DOPAMINÉRGICAS

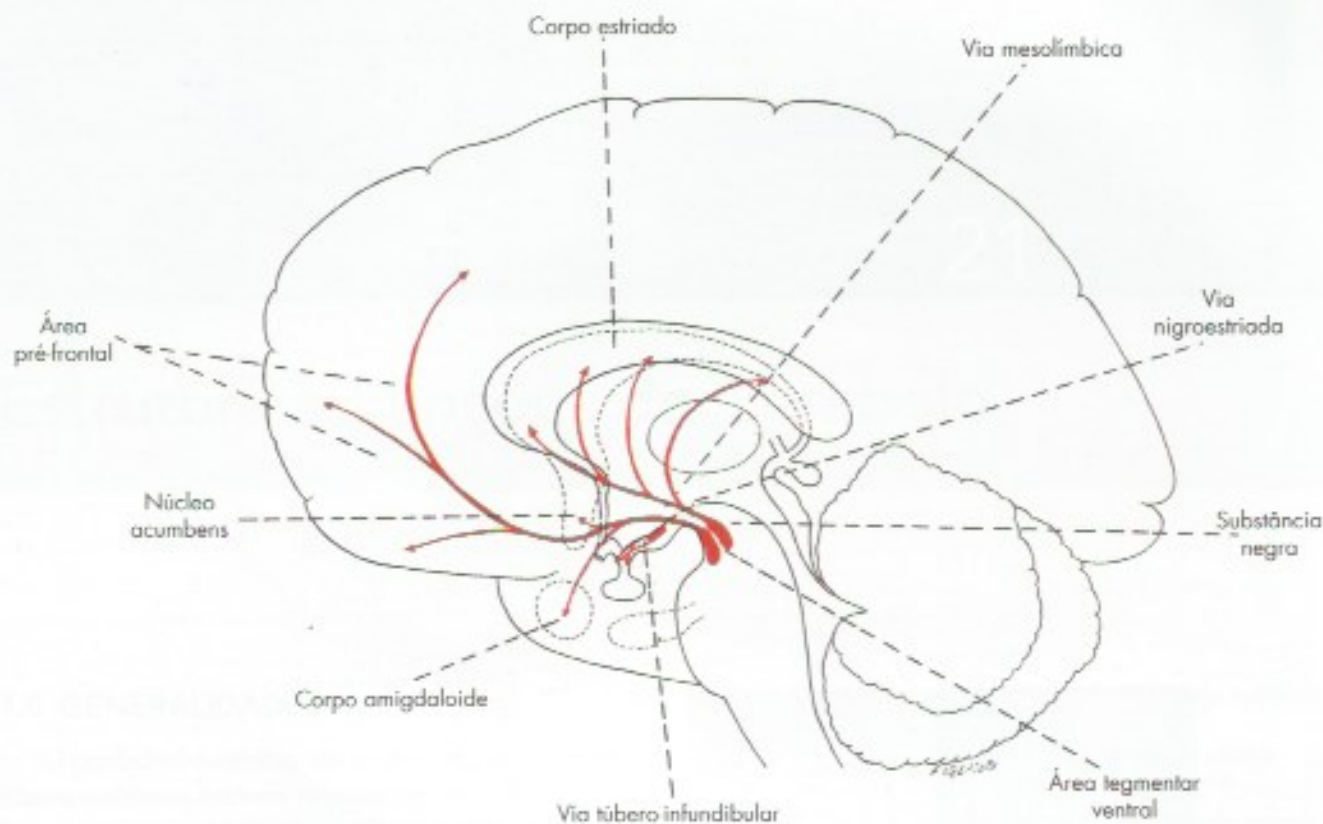
A maioria dos neurônios dopaminérgicos localiza-se no mesencéfalo, em duas regiões muito próximas; a área *tegmentar ventral*, pertencente à formação reticular, e a *substância negra*. Nesta última, origina-se a via *nigroestriatal* (Figura 20.2), que termina no corpo

estriado, sendo muito importante no controle da atividade motora, como será visto no Capítulo 24.

Na área *tegmentar ventral* origina-se a *via dopaminérgica mesolímbica* (Figura 27.5), que se projeta para o núcleo accumbens, núcleos do septo e o córtex pré-frontal integrantes do sistema de recompensa ou de prazer do cérebro (Capítulo 27, item 3.9). Sua descoberta veio reforçar a chamada hipótese dopaminérgica da esquizofrenia, segundo a qual os sintomas psíquicos observados nessa doença resultariam de alterações na transmissão dopaminérgica para o sistema límbico e o córtex pré-frontal. Haveria uma hiperatividade na via dopaminérgica mesolímbica, tanto que a administração de drogas que bloqueiam os receptores dopaminérgicos tem efeitos benéficos sobre a doença.

Comparando-se as áreas de projeção das vias dopaminérgicas com as já estudadas para as vias serotoninérgicas e noradrenérgicas, verifica-se que, enquanto estas se distribuem a quase todo o sistema nervoso central (Figura 20.1), as vias dopaminérgicas têm distribuição bem mais restrita e localizada (Figura 20.2). Além das regiões descritas como tendo funções modulatórias, existem neurônios dopaminérgicos de distribuição mais restrita em várias partes do encéfalo, em especial no hipotálamo, onde estão envolvidos na regulação endócrina e autonômica.





**FIGURA 20.2** Vias dopaminérgicas centrais.

## 6.0 NEURÔNIOS E VIAS HISTAMINÉRGICAS

Os neurônios histaminérgicos de projeção difusa localizam-se no núcleo tuberomamilar do hipotálamo. Projetam-se para todo o córtex por via extratálâmica e, junto com as fibras serotoninérgicas e noradrenérgicas, integram o sistema ativador ascendente, responsável pela vigília. A presença de neurônios histaminérgicos no sistema ativador ascendente explica o fato já bastante conhecido que os medicamentos anti-histamínicos causam sono como efeito colateral.

## 7.0 NEURÔNIOS E VIAS COLINÉRGICAS

O sistema modulatório colinérgico tem dois componentes, um situado na formação reticular da junção ponte-mesencéfalo (núcleo pedúnculo-pontino), o outro situado no prosencéfalo basal. Como já foi visto no item A 3.1.2, o núcleo pedúnculo-pontino é responsável pelo sono REM e pela atonia muscular durante este sono. O principal componente do prosencéfalo basal é o núcleo basal de Meynert (Figura 24.6), que provê grande parte das projeções colinérgicas para o encéfalo sendo um dos componentes do sistema ativador ascendente. Julgou-se que a lesão do núcleo basal de Mey-

nert e consequente diminuição das fibras colinérgicas no córtex teria papel importante na doença de Alzheimer. Entretanto, isso não foi confirmado e muitas outras estruturas cerebrais também são lesadas nesta doença.

## 8.0 SISTEMAS MODULATÓRIOS E PSICOFARMACOLOGIA

Drogas que interferem no metabolismo das monoaminas têm papel central na psicofarmacologia, ou seja, no estudo de drogas que atuam sobre o sistema nervoso central, influenciando as atividades psíquicas. O exemplo mais conhecido é a fluoxetina, um inibidor da captação de serotonina, usado como antidepressivo. Várias outras drogas foram sintetizadas, atuando sobre os diversos sistemas modulatórios.

Os alucinógenos que têm como droga inicial o LSD têm efeitos comportamentais, com aumento da percepção sensorial e alucinações múltiplas. Atuam sobre o sistema serotoninérgico.

As drogas estimulantes como cocaína e anfetaminas exercem seu efeito atuando sobre os sistemas noradrenérgico e dopaminérgico, bloqueando a recaptação dessas monoaminas pela membrana pré-sináptica, o que as disponibiliza na fenda sináptica.



## Estrutura e Funções do Cerebelo

### 1.0 GENERALIDADES

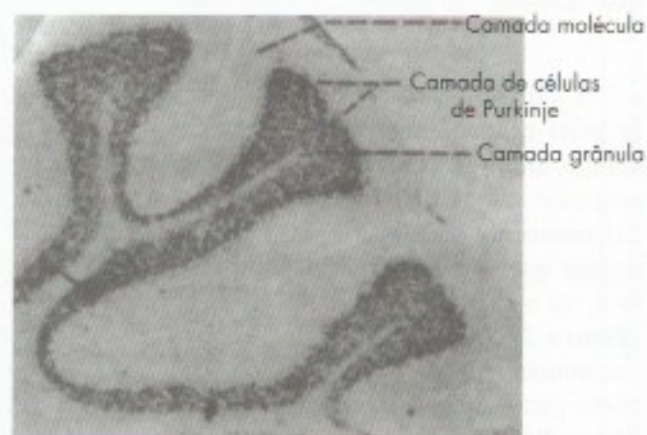
O cerebelo e o cérebro são os dois órgãos que constituem o sistema nervoso suprasegmentar. Têm, pois, uma organização bastante semelhante entre si e completamente diferente da dos órgãos do sistema nervoso segmentar. Assim, tanto o cerebelo como o cérebro apresentam um córtex que envolve um centro de substância branca (o centro medular do cérebro e o corpo medular do cerebelo), onde são observadas massas de substância cinzenta (os núcleos centrais do cerebelo e os núcleos da base do cérebro). Entretanto, veremos que a estrutura fina do córtex cerebral é muito mais complexa que a do cerebelo, variando nas diversas áreas cerebrais, enquanto no cerebelo ela é uniforme. Embora bem menor que o cérebro, o cerebelo possui aproximadamente o mesmo número de neurônios. A ideia inicial de que o cerebelo teria funções exclusivamente motoras não é mais aceita, pois sabe-se hoje que ele participa também de algumas funções cognitivas.

### 2.0 CITOARQUITETURA DO CÓRTEX CEREBELAR

No córtex cerebelar, da superfície para o interior distinguem-se as seguintes camadas (**Figuras 21.1 e 21.2**):

- camada molecular;
- camadas de células de Purkinje;
- camada granular.

Iniciaremos pelo estudo da camada média, formada por uma fileira de células de Purkinje, os elementos

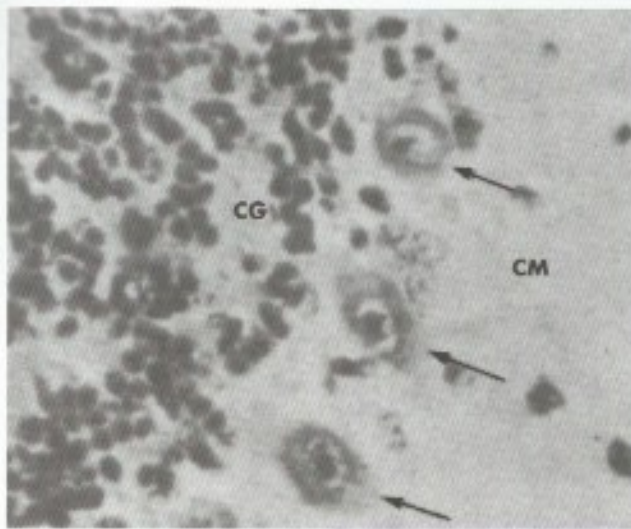


**FIGURA 21.1** Fotomicrografia de um corte histológico de três folhas do cerebelo, mostrando as camadas (Tricrômico de Gomori, aumento 40x).

mais importantes do cerebelo. As células de Purkinje, piriformes e grandes (**Figura 21.1**), são dotadas de dendritos, que se ramificam na camada molecular, e de um axônio que sai em direção oposta (**Figura 21.3**), terminando nos núcleos centrais do cerebelo, onde exercem ação inibitória. Esses axônios constituem as únicas fibras eferentes do córtex do cerebelo.

A camada molecular é formada principalmente por fibras de direção paralela (fibras paralelas) e contém dois tipos de neurônios, as *células estreladas* e as *células em cesto*. Estas últimas são assim denominadas por apresentarem sinapses axossomáticas dispostas em torno do corpo das células de Purkinje, à maneira de um cesto (**Figura 21.3**).





**FIGURA 21.2** Fotomicrografia de um corte histológico de cerebello mostrando as células de Purkinje (setas). CM = camada molecular; CG = camada granular (Tricrômico de Gomori, aumento 150 x).

A camada granular é constituída principalmente pelas células granulares ou grânulos do cerebello, células muito pequenas (as menores do corpo humano), cujo citoplasma é muito reduzido. Tais células, extremamente numerosas, têm vários dendritos e um axônio que atravessa a camada de células de Purkinje e, ao atingir a camada molecular, bifurca-se em T (Figura 21.3). Os ramos resultantes dessa bifurcação constituem as chamadas *fibras paralelas*, que se dispõem paralelamente ao eixo da folha cerebelar. Essas fibras, dispostas ao longo do eixo da folha cerebelar, estabelecem sinapses com os dendritos das células de Purkinje, lembrando a disposição dos fios nos postes de luz (Figura 21.3). Desse modo, cada célula granular faz sinapse com grande número de células de Purkinje.

Na camada granular existe ainda outro tipo de neurônio, as *células de Golgi* (Figura 21.3), com ramificações muito amplas. Essas células, entretanto, são menos numerosas que as granulares.

### 3.0 CONEXÕES INTRÍNSECAS DO CEREBELO

As fibras que penetram no cerebello se dirigem ao córtex e são de dois tipos: *fibras musgosas* e *fibras trepadeiras*<sup>1</sup> (Figura 21.3). Estas últimas são axônios

<sup>1</sup> Além dessas fibras, conhecidas há bastante tempo, também penetram no córtex cerebelar fibras noradrenérgicas e serotoninérgicas, originadas, respectivamente, no locus ceruleus e nos núcleos da rafe.

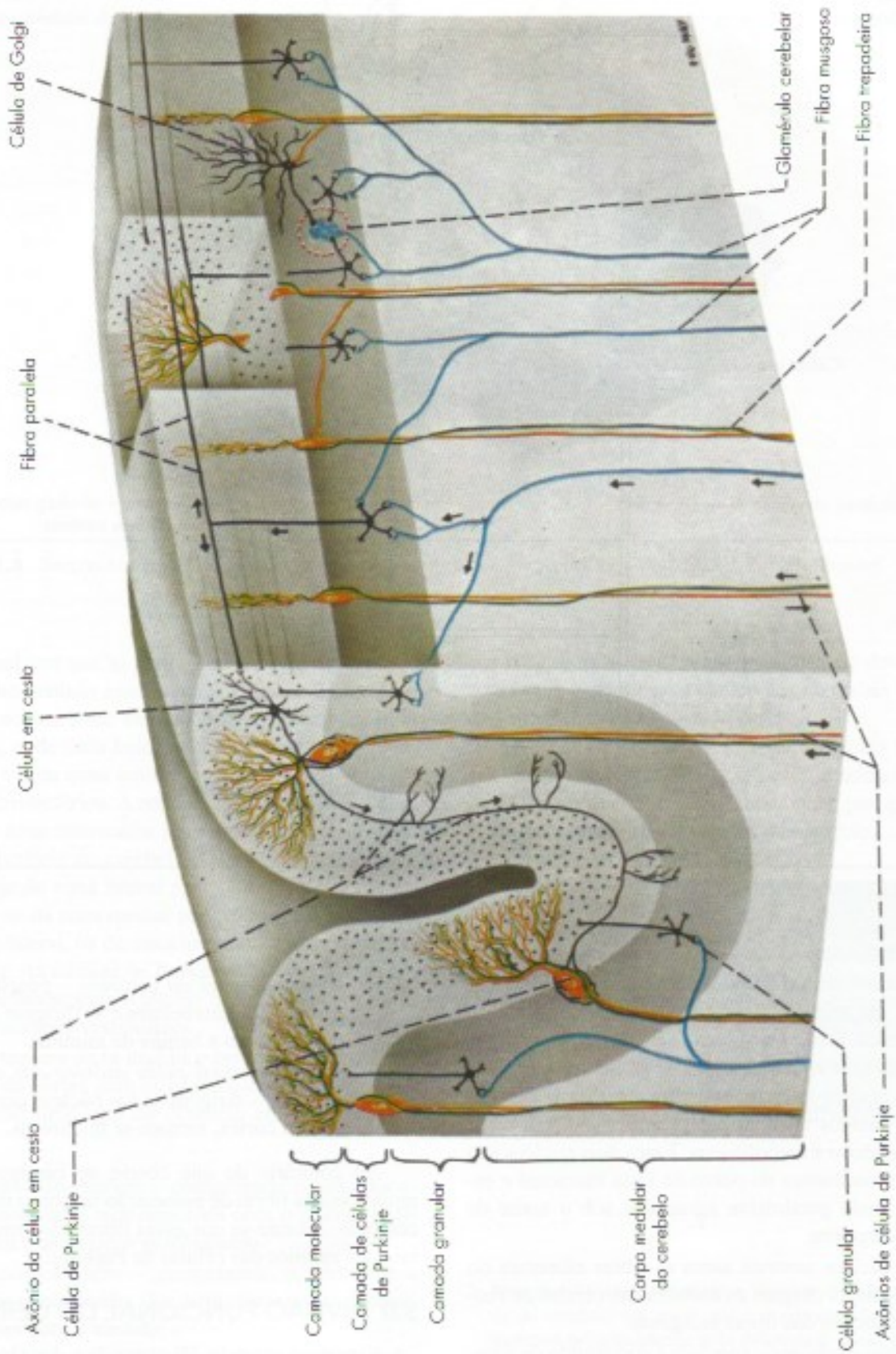
de neurônios situados no complexo olivar inferior, enquanto as fibras musgosas representam a terminação dos demais feixes de fibras que penetram no cerebello. Ambas são glutamatérgicas. As fibras trepadeiras têm esse nome porque terminam enrolando-se em torno dos dendritos das células de Purkinje (Figuras 21.3 e 21.4), sobre as quais exercem potente ação excitatória. Já as fibras musgosas, ao penetrar no cerebello, emitem ramos colaterais (Figura 21.4) que fazem sinapses excitatórias com os neurônios dos núcleos centrais. Em seguida, atingem a camada granular, onde se ramificam, terminando em sinapses excitatórias axodendríticas com grande número de células granulares, que, através das fibras paralelas, se ligam às células de Purkinje. Constitui-se, assim, um circuito cerebelar básico (Figura 21.4), através do qual os impulsos nervosos que penetram no cerebello pelas fibras musgosas ativam sucessivamente os neurônios dos núcleos centrais, as células granulares e as células de Purkinje, as quais, por sua vez, inibem os próprios neurônios dos núcleos centrais. Temos, assim, a situação em que as informações que chegam ao cerebello de vários setores do sistema nervoso agem inicialmente sobre os neurônios dos núcleos centrais de onde saem as respostas eferentes do cerebello. A atividade desses neurônios, por sua vez, é modulada pela ação inibidora das células de Purkinje. Na realidade, as conexões intrínsecas do cerebello são mais complexas, uma vez que o circuito formado pela união das células granulares com as células de Purkinje é modulado pela ação de três outras células inibitórias: as células de Golgi, as células em cesto e as células estreladas. Tais células, assim como as células de Purkinje, agem através da liberação de ácido gama-amino-butírico (GABA). Já a célula granular, única célula excitatória do córtex cerebelar, tem como neurotransmissor o glutamato. A célula de Purkinje recebe, portanto, sinapses diretamente das fibras trepadeiras e indiretamente das fibras musgosas. Projeta-se depois para os núcleos centrais do cerebello ou para o núcleo vestibular, no caso do lobo flóculo nodular, sendo estas as vias de saída do cerebello.

### 4.0 NÚCLEOS CENTRAIS E CORPO MEDULAR DO CEREBELO

São os seguintes os núcleos centrais do cerebello (Figura 21.5):

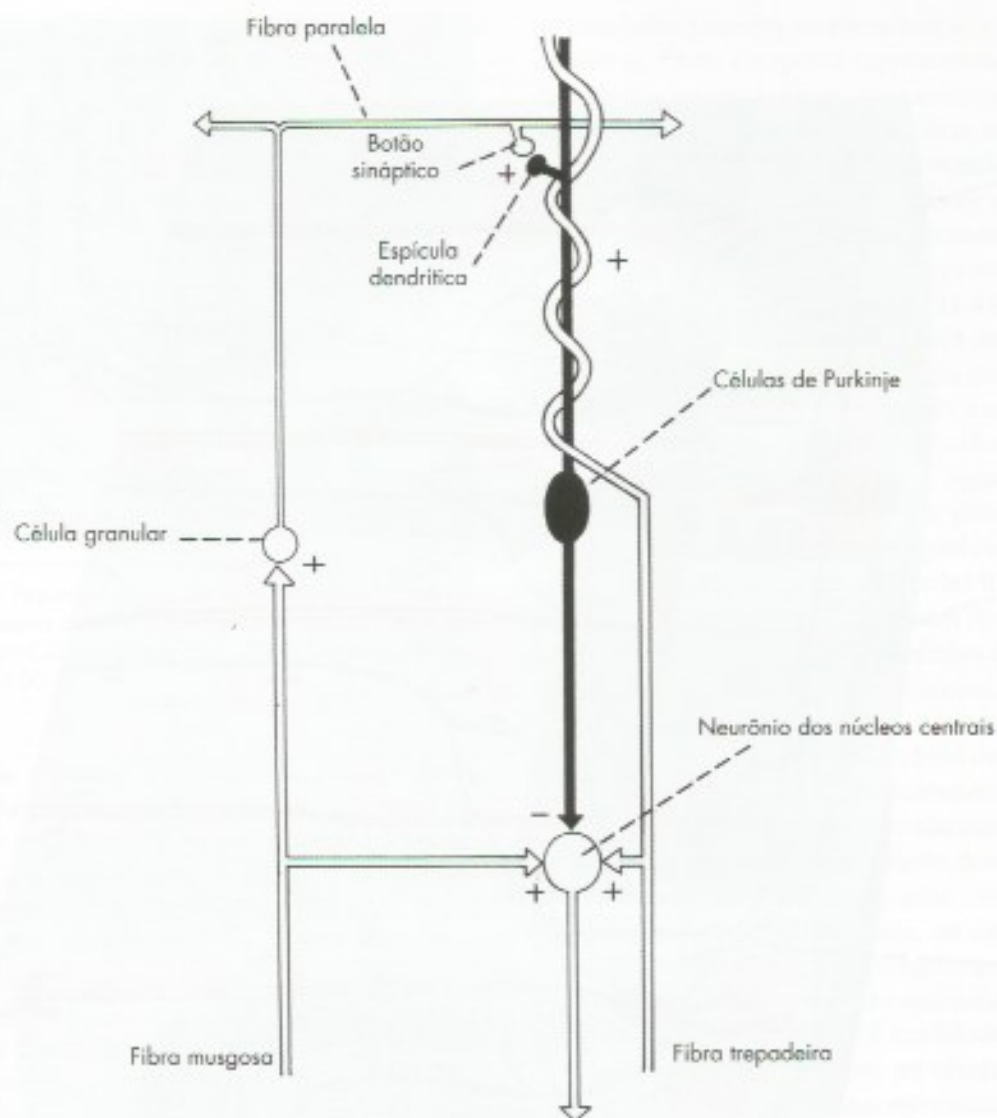
- núcleo denteado;
- núcleo emboliforme;
- núcleo globoso;
- núcleo fastigial.





**FIGURA 21.3** Diagrama esquemático de duas folhas do cerebelo mostrando o arranjo das células e das fibras no córtex cerebelar.





**FIGURA 21.4** Esquema do circuito cerebelar básico.

O *núcleo fastigial* localiza-se próximo ao plano mediano, em relação com o ponto mais alto do teto do IV ventrículo. O *núcleo denteado* é o maior dos núcleos centrais do cerebelo; assemelha-se ao núcleo olivar inferior e localiza-se mais lateralmente (**Figura 21.5**). Entre os núcleos fastigial e denteado, localizam-se os *núcleos globoso e emboliforme*. Esses dois núcleos são bastante semelhantes do ponto de vista funcional e estrutural, sendo geralmente agrupados sob o nome de *núcleo interpósito*.

Dos núcleos centrais saem as fibras eferentes do cerebelo e neles chegam os axônios das células de Purkinje e colaterais das fibras musgosas.

O *corpo medular do cerebelo* é constituído de substância branca e formado por fibras mielínicas, que são principalmente as seguintes:

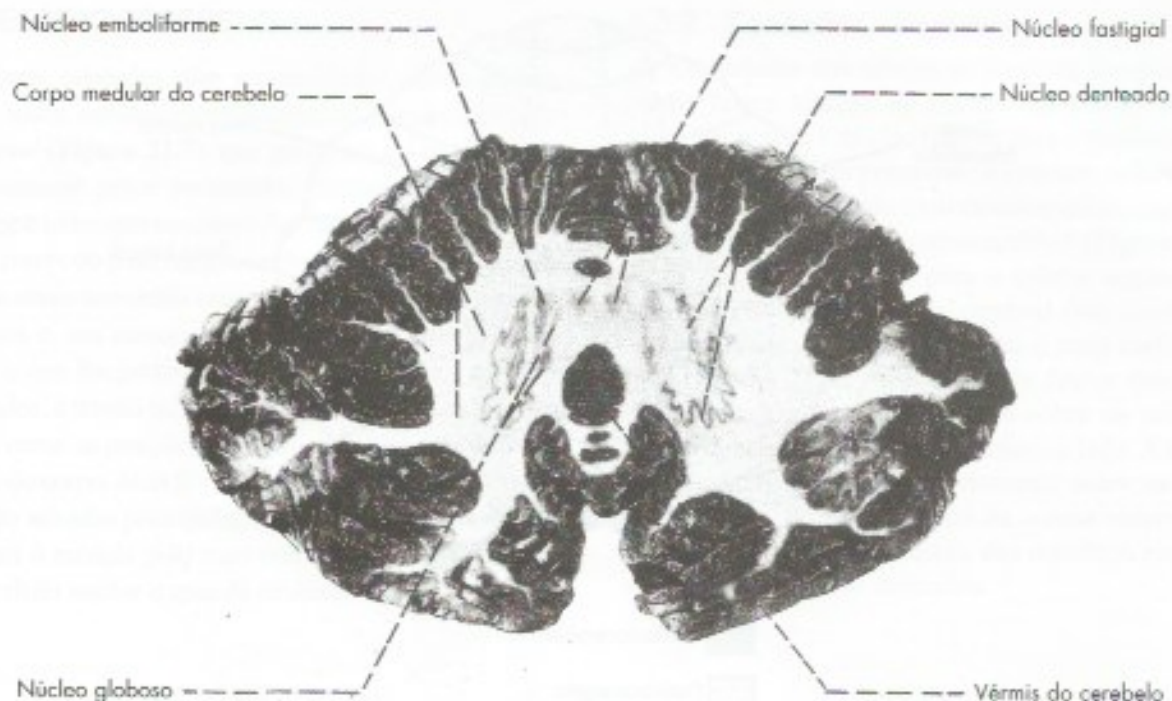
- fibras aferentes ao cerebelo* – penetram pelos pedúnculos cerebelares e se dirigem ao córtex, onde perdem a bainha de mielina;
- fibras formadas pelos axônios das células de Purkinje* – dirigem-se aos núcleos centrais e, ao sair do córtex, tornam-se mielínicas.

Ao contrário do que ocorre no cérebro, existem muito poucas fibras de associação no corpo medular do cerebelo. Admite-se que essas fibras são ramos colaterais dos axônios das células de Purkinje.

## 5.0 DIVISÃO FUNCIONAL DO CEREBELO

Vimos no capítulo 5B (item 4) a divisão anatômica do cerebelo, em que as partes se distribuem transversalmente (**Figura 5.7**). Existe também uma divisão





**FIGURA 21.5** Seção horizontal do cerebelo mostrando os núcleos centrais (Método de Barnard, Roberts, Brown).

longitudinal, em que as partes do corpo do cerebelo se dispõem no sentido mediolateral (Figura 21.6). Distinguem-se uma *zona medial*, ímpar, correspondendo ao vérnis, e, de cada lado, uma *zona intermédia* paravermiana e uma *zona lateral*, correspondendo à maior parte dos hemisférios. A zona lateral, entretanto, não se separa da zona intermédia por nenhum elemento visível na superfície do cerebelo. Os axônios das células de Purkinje da zona lateral projetam-se para o núcleo denteado; os da zona medial para os núcleos fastigial e vestibular lateral, os da zona intermédia, para o núcleo interpósito. As células de Purkinje do lobo floculonodular projetam-se para o núcleo fastigial ou diretamente para os núcleos vestibulares.

Esta maneira de se dividir o cerebelo, baseada nas conexões do córtex com os núcleos centrais, dá a base para divisão funcional do cerebelo em três partes, a saber:

- vestibulocerebelo* – compreende o lobo floculonodular e tem conexões com o núcleo fastigial e os núcleos vestibulares;
- spinocerebelo* – compreende o vérnis e a zona intermédia dos hemisférios e tem conexões com a medula;
- cerebrocerebelo* – compreende a zona lateral e tem conexões com o córtex cerebral.

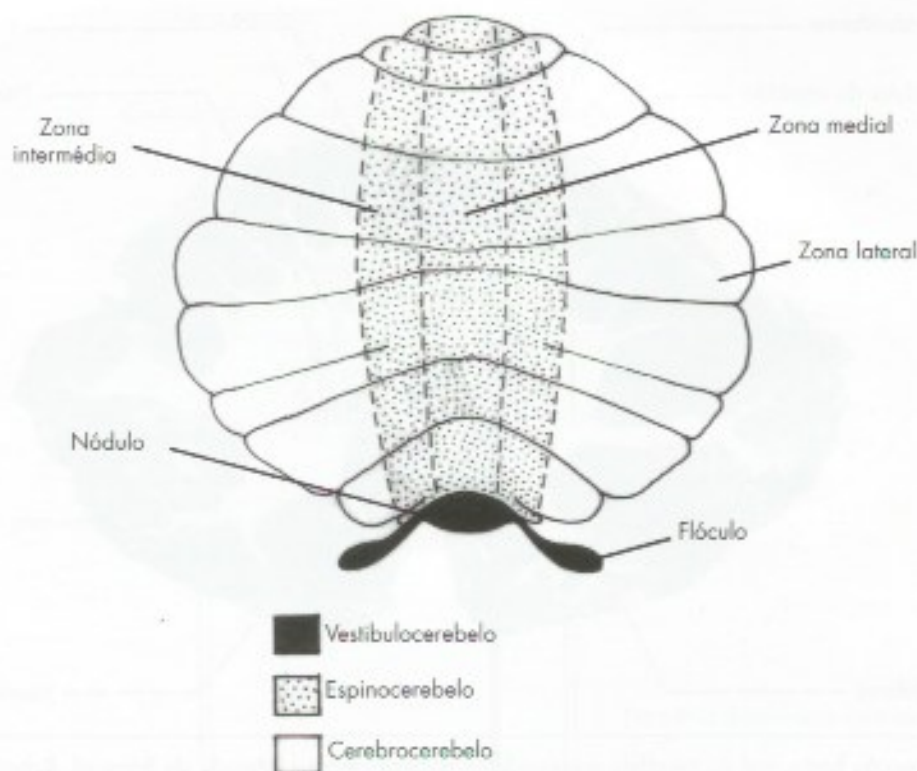
Essa divisão, hoje aceita pela maioria dos autores, será usada a seguir para estudo das conexões extrínsecas, funções e disfunções do cerebelo.<sup>2</sup>

O esquema seguinte relaciona a divisão transversal, anatômica (Figura 5.7) com a longitudinal (Figura 21.6) e com as três divisões funcionais que serão adotadas para estudo das conexões do cerebelo.

Cerebelo		
Divisão anatômica	Divisão funcional	
	Zona lateral	cerebrocerebelo
Corpo do cerebelo	Zona intermédia	spinocerebelo
	Zona medial	spinocerebelo
Lobo floculonodular		vestibulocerebelo

<sup>2</sup> Esta divisão veio substituir a clássica divisão filogenética do cerebelo em arqui, paleo e neocerebelo que não se manteve principalmente pela dificuldade de se conceituar o paleocerebelo. O uso dos termos da divisão filogenética é desaconselhado pela Comissão de Terminologia da Sociedade Brasileira de Anatomia.





**FIGURA 21.6** Esquema da divisão funcional do cerebelo.

## 6.0 CONEXÕES EXTRÍNSECAS

### 6.1 ASPECTOS GERAIS

Chegam ao cerebelo do homem alguns milhões de fibras nervosas, trazendo informações dos mais diversos setores do sistema nervoso, as quais são processadas pelo órgão, cuja resposta, veiculada através de um complexo sistema de vias eferentes, vai influenciar os neurônios motores. Um princípio geral é que, ao contrário do cérebro, o cerebelo influencia os neurônios motores de seu próprio lado. Para isso, tanto suas vias aferentes como eferentes, quando não são homolaterais, sofrem duplo cruzamento, ou seja, vão para o lado oposto e voltam para o mesmo lado. Esse fato tem importância clínica, pois a lesão de um hemisfério cerebelar dá sintomatologia do mesmo lado, enquanto no hemisfério cerebral a sintomatologia é do lado oposto. O estudo da origem, trajeto e destino das fibras aferentes e eferentes do cerebelo é muito importante para a compreensão da fisiologia e da patologia desse órgão. Este estudo será feito separadamente para o vestibulo, o espino e o cerebrocerebelo.

## 6.2 VESTIBULOCEREBELO

### 6.2.1 Conexões aferentes

As fibras aferentes chegam ao cerebelo pelo *fascículo vestibulocerebelar*, têm origem nos núcleos vestibulares e se distribuem ao lobo flocculonodular (Figura 16.3). Trazem informações originadas na parte vestibular do ouvido interno sobre a posição da cabeça, importantes para manutenção do equilíbrio e da postura básica.

### 6.2.2 Conexões eferentes

As células de Purkinje do vestibulocerebelo projetam-se para os neurônios dos núcleos vestibulares medial e lateral. Através do núcleo lateral, modulam os tratos vestibuloespinhais lateral e medial que controlam a musculatura axial e extensora dos membros para manter o equilíbrio na postura e na marcha, fazendo parte do sistema motor medial da medula. Projeções inibitórias das células de Purkinje para os núcleos vestibulares mediais controlam os movimentos oculares e coordenam os movimentos da cabeça e dos olhos através do fascículo longitudinal medial.



### 6.3 ESPINOCEREBELO

Essas conexões são representadas principalmente pelos tratos *espinocerebelar anterior* e *espinocerebelar posterior* (Figura 21.7), que penetram no cerebelo respectivamente pelos pedúnculos cerebelares superior e inferior e terminam no córtex das zonas medial e intermédia. Através do trato espinocerebelar posterior, o cerebelo recebe sinais sensoriais originados em receptores proprioceptivos e, em menor grau, de outros receptores somáticos, o que lhe permite avaliar o grau de contração dos músculos, a tensão nas cápsulas articulares e nos tendões, assim como as posições e velocidades do movimento das partes do corpo. Já as fibras do trato espinocerebelar anterior são ativadas principalmente pelos sinais motores que chegam à medula pelo trato corticoespinal, permitindo ao cerebelo avaliar o grau de atividade nesse trato.

### 6.3.2 Conexões eferentes

Os axônios das células de Purkinje da zona intermédia fazem sinapse no núcleo interpósito, de onde saem fibras para o núcleo rubro e para o tálamo do lado oposto. Através das primeiras, o cerebelo influencia os neurônios motores pelo trato rubroespinal, constituindo-se a *via interpósito-rubroespinal* (Figura 21.8). Já os impulsos que vão para o tálamo seguem para as áreas motoras do córtex cerebral (*via interpósito-tálamo-cortical*), onde se origina o trato corticoespinal (Figura 21.8). Assim, através desses dois tratos, o cerebelo exerce sua influência sobre os neurônios motores da medula situados do mesmo lado. A ação do núcleo interpósito se faz diretamente sobre os neurônios motores do grupo lateral da coluna anterior, que controlam os músculos distais dos membros responsáveis por movimentos delicados.

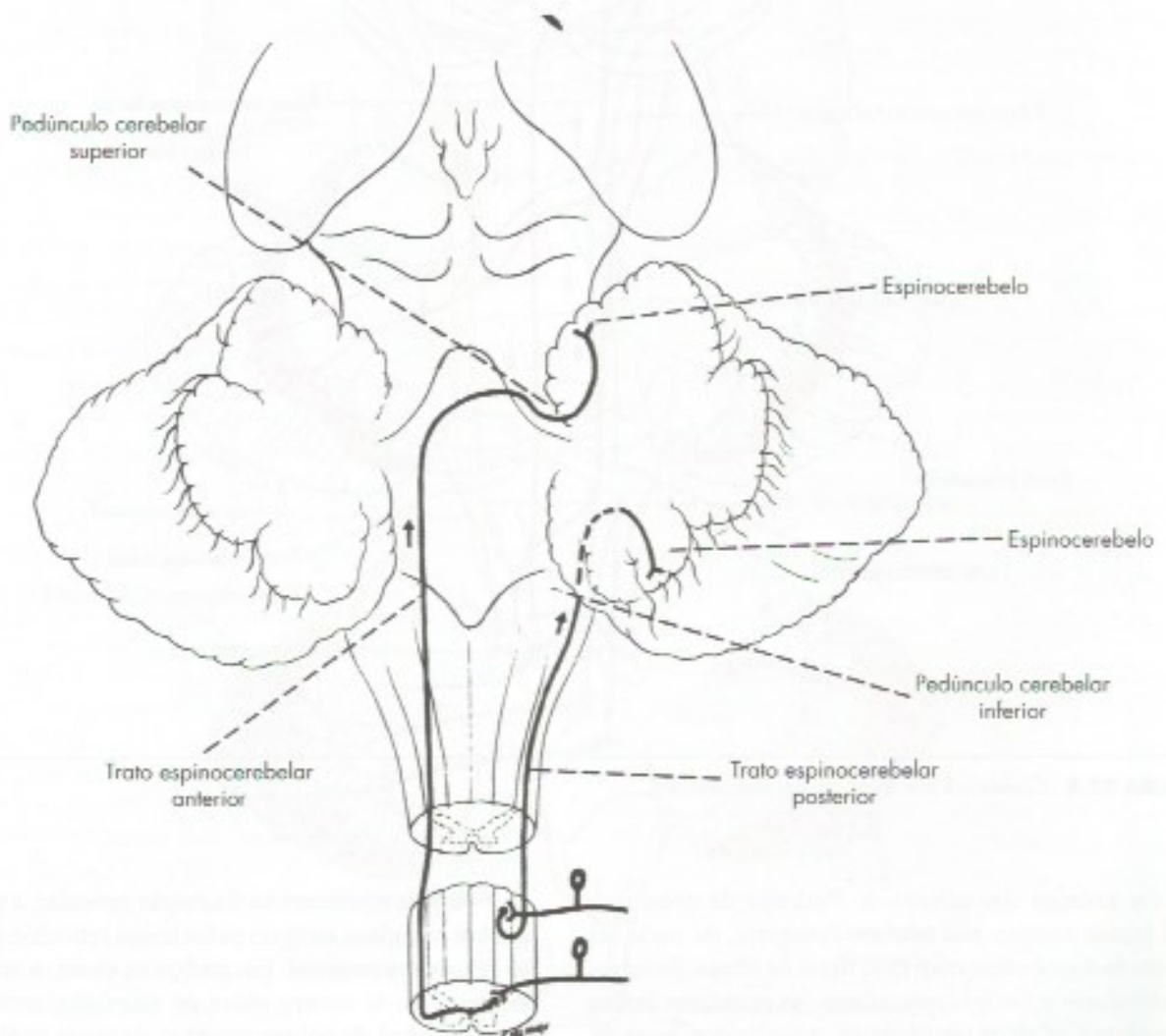
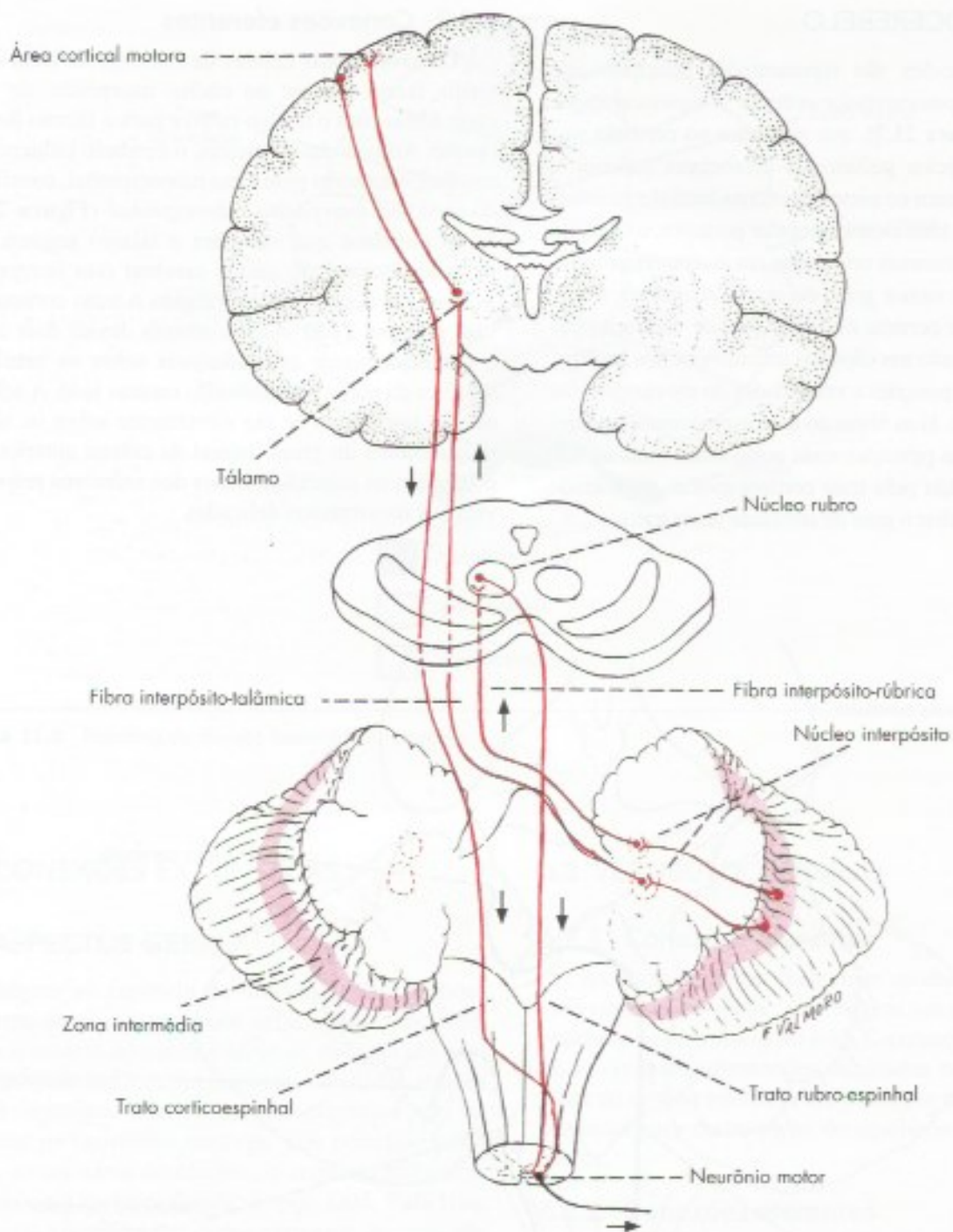


FIGURA 21.7 Conexões aferentes do espinocerebelo.





**FIGURA 21.8** Conexões eferentes do espinocerebelo.

Os axônios das células de Purkinje da zona medial fazem sinapse nos núcleos fastigiais, de onde sai o trato fastigiobulbar com dois tipos de fibras: *fastigio-vestibulares* e *fastigio-reticulares*. As primeiras fazem sinapse nos núcleos vestibulares, a partir dos quais os impulsos nervosos, através do trato vestibulo-espinal, se projetam sobre os neurônios motores (Figura 17.1);

as segundas terminam na formação reticular, a partir da qual os impulsos atingem pelos tratos reticuloespinais, os neurônios motores. Em ambos os casos, a influência do cerebelo se exerce sobre os neurônios motores do grupo medial da coluna anterior, os quais controlam a musculatura axial e proximal dos membros, no sentido de manter o equilíbrio e a postura.



## 6.4 CEREBROCEREBELO

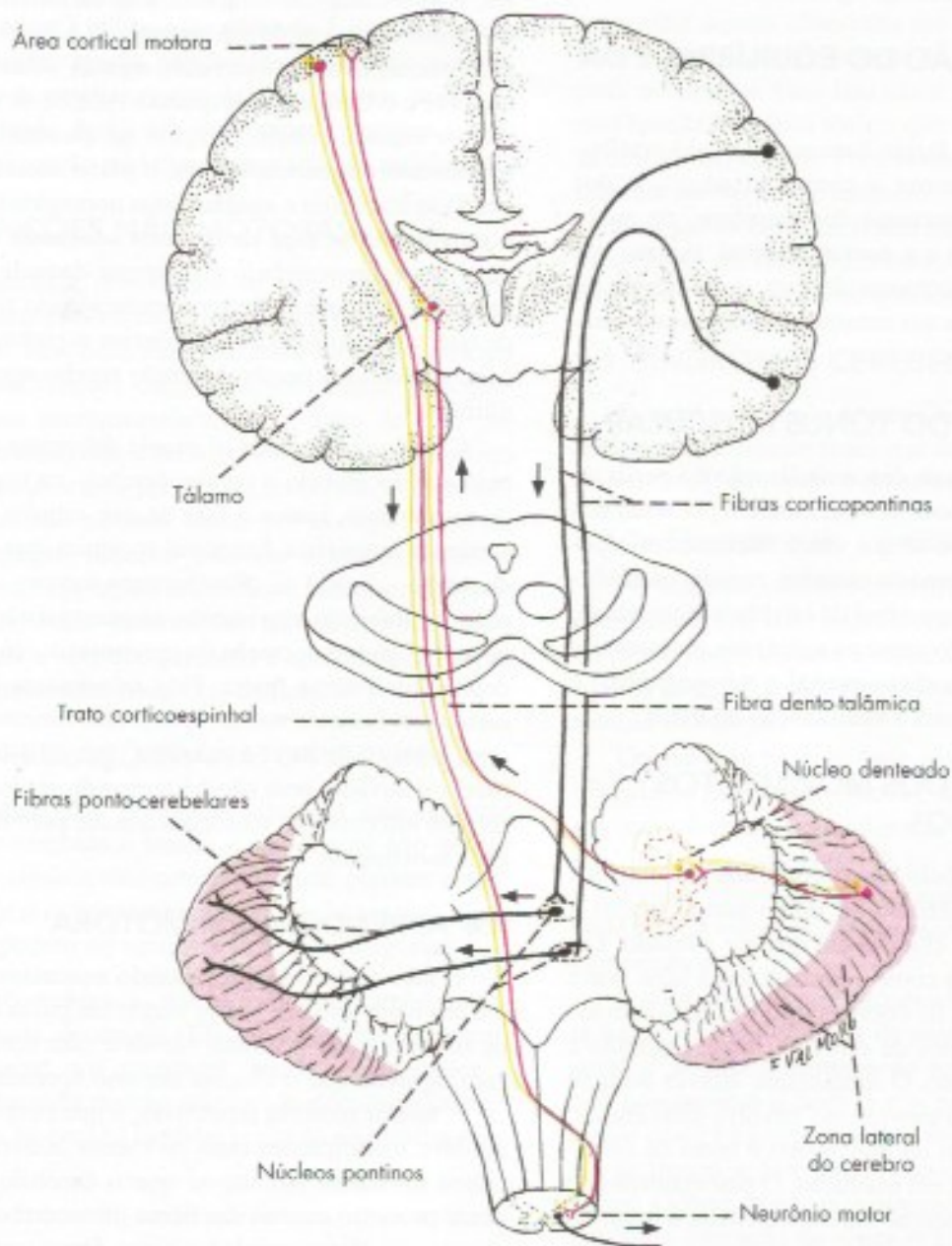
### 6.4.1 Conexões aferentes

As fibras *pontinas*, também chamadas *ponto-cerebelares*, têm origem nos núcleos pontinos, penetram no cerebelo pelo pedúnculo cerebelar médio, distribuindo-se ao córtex da zona lateral dos hemisférios. Fazem parte da via *córtico-ponto-cerebelar* (Figura 21.9), através da qual chegam ao cerebelo informações oriundas de áreas motoras e não motoras do córtex cerebral. A projeção córtico-ponto-cerebelar tem mais fibras do

que a projeção corticoespinhal, o que dá uma ideia de sua importância funcional.

### 6.4.2 Conexões eferentes

Os axônios das células de Purkinje da zona lateral do cerebelo fazem sinapse no núcleo denteado, de onde os impulsos seguem para o tálamo do lado oposto e daí para as áreas motoras do córtex cerebral (*via dento-tálamo-cortical*), onde se origina o trato corticoespinhal (Figura 21.9). Através desse trato, o núcleo denteado participa da atividade motora, agindo sobre a muscula-



**FIGURA 21.9** Conexões do cerebrocerebelo: aferentes (em preto), eferentes (em vermelho).



tura distal dos membros responsáveis por movimentos delicados.

## 7.0 RESUMO DOS ASPECTOS FUNCIONAIS

No estudo das conexões do cerebelo, foram feitas algumas considerações funcionais que serão agora aprofundadas e sistematizadas, na tentativa de esclarecer a função de cada uma das subdivisões desse órgão. As principais funções do cerebelo são: manutenção do equilíbrio e da postura, controle do tônus muscular, controle dos movimentos voluntários, aprendizagem motora e funções cognitivas específicas.

### 7.1 MANUTENÇÃO DO EQUILÍBRIO E DA POSTURA

Essas funções se fazem basicamente pelo vestibulo-cerebelo, que promove a contração adequada dos músculos axiais e proximais dos membros, de modo a manter o equilíbrio e a postura normal, mesmo nas condições em que o corpo se desloca. A influência do cerebelo é transmitida aos neurônios motores pelos tratos vestibuloespinhais.

### 7.2 CONTROLE DO TÔNUS MUSCULAR

Um dos sintomas da descerebelização é a perda do tônus muscular, que pode ocorrer também por lesão dos núcleos centrais. Sabe-se que esses núcleos, em especial o denteado e interposto mantêm, mesmo na ausência de movimento, certo nível de atividade espontânea. Essa atividade, agindo sobre os neurônios motores das vias laterais (tratos corticoespinhal e rubroespinhal) é também importante para a manutenção do tônus.

### 7.3 CONTROLE DOS MOVIMENTOS VOLUNTÁRIOS

O papel do cerebelo no controle dos movimentos voluntários já é conhecido há muito tempo graças à observação de casos clínicos em que ele é lesado. Lesões do cerebelo têm como sintomatologia uma grave ataxia, ou seja, falta de coordenação dos movimentos voluntários decorrentes de erros na força, extensão e direção do movimento. O mecanismo através do qual o cerebelo controla o movimento envolve duas etapas: uma de *planejamento do movimento* e outra de *correção do movimento* já em execução. O planejamento do movimento é elaborado no cerebrotocerebelo, a partir de informações trazidas, pela via córtico-ponto-cerebelar, de áreas do córtex cerebral ligadas a funções psíquicas superiores (áreas de associação) e que expressam

a 'intenção' do movimento. O 'plano' motor é então enviado às áreas motoras de associação do córtex cerebral pela via *dento-tálamo-cortical* (Figura 21.9). Essas áreas (pré-motora e área motora suplementar) associam os dados do plano motor do cerebelo com seus próprios dados, resultando em um plano motor comum que é, então, colocado em execução através da ativação dos neurônios da área motora primária. Estes, por sua vez, ativam os neurônios motores medulares através do trato corticoespinhal. Uma vez iniciado o movimento, ele passa a ser controlado pelo espinocerebelo. Este, através de suas inúmeras aferências sensoriais, especialmente as que chegam pelos tratos espinocerebelares, é informada das características do movimento em execução e, através da via *interpósito-tálamo-cortical*, promove as correções devidas, agindo sobre as áreas motoras e o trato corticoespinhal. Admite-se que, para isso, o espinocerebelo compara as características do movimento em execução com o plano motor, promovendo as correções e ajustamentos necessários para que o movimento se faça de maneira adequada. Assim, o papel do espinocerebelo é diferente daquele do cerebrotocerebelo, o que pode ser correlacionado com o fato de que o primeiro recebe aferências espinhais e corticais, enquanto o cerebrotocerebelo recebe apenas estas últimas.

Corroborando ainda os papéis diferentes exercidos pelo espinocerebelo e cerebrotocerebelo na organização do movimento, temos o fato de que estudos com ressonância magnética funcional mostram que o núcleo denteado – ligado ao planejamento motor – é ativado antes do início do movimento, enquanto o núcleo interpósito – ligado à correção do movimento – só é ativado depois que este se inicia. Fato interessante é que em certos movimentos muito rápidos (movimentos balísticos), como o de bater à máquina, apenas o cerebrotocerebelo é ativado, pois não há tempo do espinocerebelo receber informações sensoriais que lhe permitam corrigir o movimento.

### 7.4 APRENDIZAGEM MOTORA

É fato conhecido que, quando executamos a mesma atividade motora várias vezes, ela passa a ser feita de maneira cada vez mais rápida e com menos erros. Isso significa que o sistema nervoso aprende a executar as tarefas motoras repetitivas, o que provavelmente envolve modificações mais ou menos estáveis em circuitos nervosos. Admite-se que o cerebelo participa desse processo através das fibras olivocerebelares, que chegam ao córtex cerebelar como fibras trepadceiras e fazem sinapses diretamente com as células de Purkinje. Há evidência de que essas fibras podem modular



a excitabilidade das células de Purkinje, em resposta aos impulsos que essas células recebem do sistema de fibras musgosas e paralelas. As fibras trepadeiras modificam por tempo prolongado as respostas das células de Purkinje aos estímulos das fibras musgosas. As fibras trepadeiras fornecem o sinal de erro durante o movimento que deprimiria as fibras paralelas simultaneamente ativas, permitindo que os movimentos certos surgissem. Através de sucessivos movimentos, um padrão de atividade cada vez mais apropriado surgiria ao longo do tempo. Tal ação parece ser muito importante para a aprendizagem motora. As fibras trepadeiras detectariam diferenças entre informações sensoriais esperadas e as que ocorrem na realidade, ao invés de só monitorizar a informação aferente. É uma teoria que necessita confirmação, mas um fato concreto é que a lesão, tanto do cerebelo como da oliva inferior, prejudica o aprendizado motor em que prática, tentativa e erro levam à execução perfeita e automática do movimento.

## 7.5 FUNÇÕES NÃO MOTORAS

Inicialmente considerava-se que o cerebelo teria apenas funções motoras. No entanto, estudos de neuroimagem funcional demonstraram ele que participa também de funções cognitivas, executadas principalmente pelo cerebrocerebelo. Este, além de suas conexões relacionadas com a motricidade, tem também conexões com a área pré-frontal do córtex, evidenciando funções não motoras, como, por exemplo, resolver quebra-cabeças, associar palavras a verbos, resolver mentalmente operações aritméticas, reconhecer figuras complexas. Estas observações não determinam uma causalidade e sim que cerebelo e cérebro estão fortemente relacionados neste tipo de função.

## 8.0 CORRELAÇÕES ANATOMOCLÍNICAS

O estudo dos principais sintomas que ocorrem quando o cerebelo é lesado é importante não só por seu valor clínico, mas também porque permite entender melhor o funcionamento do cerebelo normal. Esses sintomas podem ser agrupados em três categorias:

- a) *incoordenação dos movimentos*, também chamada de ataxia. Ela se manifesta principalmente nos membros, sendo característica a chamada marcha atáxica<sup>3</sup> do doente do cerebelo, na qual há também perda do equilíbrio. A in-

3 É uma marcha instável, semelhante à de um ébrio, na qual o paciente tende a andar com as pernas abertas para ampliar sua base de sustentação.

coordenação motora pode manifestar-se ainda na articulação das palavras, levando o doente a falar com a voz arrastada:

- b) *perda do equilíbrio*. Diante da dificuldade para se manter em posição ereta, o doente tende a abrir as pernas para ampliar sua base de sustentação;
- c) *diminuição do tônus da musculatura esquelética* (hipotonia), que frequentemente ocorre em lesões do cerebelo.

Frequentemente há envolvimento global do cerebelo, resultando no aparecimento de todos esses sintomas. Nesse caso, a aparência do paciente muito se assemelha àquela observada em indivíduos durante a embriaguez aguda, à exceção do quadro psíquico, que pode ser normal. Esse fato não é simples coincidência, mas resulta do efeito tóxico que o álcool exerce sobre as células de Purkinje. Pode ocorrer também que determinadas patologias do cerebelo, dentre as quais as mais comuns são os tumores, lesem áreas isoladas do órgão, produzindo um conjunto de sintomas que permite definir síndromes específicas, que serão estudadas a seguir.

## 8.1 SÍNDROMES CEREBELARES

É usual a distinção de três síndromes principais, de acordo com a divisão funcional do cerebelo: síndromes do vestibulo, do espino e do cerebrocerebelo.

### 8.1.1 Síndrome do vestibulocerebelo

Na lesão do vestibulocerebelo, ocorre perda da capacidade de usar informações vestibulares para o movimento do corpo durante a marcha ou na postura de pé, e perda do controle dos movimentos oculares durante a rotação da cabeça.

Ocorre marcha com base alargada e movimentos irregulares das pernas (ataxia), tanto com olhos abertos como fechados, e tendências a quedas. Não há dificuldade no movimento preciso de braços e pernas se o indivíduo estiver deitado ou apoiado, pois o cerebelo pode usar as informações proprioceptivas dos tratos spinocerebelares.

A síndrome do vestibulocerebelo ocorre com certa frequência em crianças de menos de 10 anos e, em geral, é devida a tumores do teto do IV ventrículo, que comprimem o nódulo e o pedúnculo do flóculo. Nesse caso, há somente perda de equilíbrio, com ataxia de tronco, e as crianças não conseguem se manter em pé. Ocorre, também, nistagmo. Não há, entretanto, nenhuma alteração do tônus muscular e, quando elas se mantêm deitadas, a coordenação dos movimentos é praticamente normal.



### 8.1.2 Síndrome do espinocerebelo

Lesões no espinocerebelo levam a erros na execução motora porque a área afetada deixa de processar informações proprioceptivas dos feixes espinocerebelares e não é mais capaz de influenciar as vias descendentes.

O espinocerebelo atua através de mecanismos de anteroalimentação, ou seja, são ações antecipatórias executadas antes do movimento, guiadas por informações sobre o corpo e os objetos no espaço o espinocerebelo pode atuar após o início do movimento através de informações proprioceptivas do movimento em execução. Estas ações atuam pelas vias descendentes.

O movimento de uma articulação é iniciado pela contração do agonista, e desacelerada pelo antagonista. Isto é temporalmente graduado. A perda deste controle faz com que a contração antecipada do antagonista não ocorra e o movimento só é interrompido após ultrapassar o alvo, substituída por uma contração retroalimentada, ou seja, após o término do movimento para reajustá-lo. A correção resulta em novo erro e outro ajuste, causando o tremor terminal. A lesão do núcleo interpósito reduz a ativação dos tratos rubroespinal e corticoespinal e conseqüente redução do tônus muscular. Reduz também a precisão do movimento devido a erros na cronologia, direção e extensão do movimento, sintomas estes conhecidos como dismetria.

Observa-se ataxia de membros em que a tentativa de alcançar um objeto se faz por um caminho sinuoso. A tentativa de corrigir resulta em novos erros e oscilação da mão ao redor do alvo, tremor terminal. Lesões do espinocerebelo podem causar nistagmo e alteração da fala, como fala arrastada por lesão do vérmis ou núcleo fastigial (o controle vocal está no vérmis).

### 8.1.3 Síndrome do cerebrocerebelo

Ocorre principalmente por lesão da zona lateral e manifesta-se por sinais e sintomas ligados ao movimento e que vão descritos a seguir:

- a) atraso no início do movimento
- b) *decomposição do movimento multiarticular* – movimentos complexos, que normalmente são feitos simultaneamente por várias articulações, são decompostos, ou seja, realizados em etapas sucessivas por cada uma das articulações;
- c) *disdiadococinesia* – é a dificuldade de fazer movimentos rápidos e alternados, como, por exemplo, tocar rapidamente a ponta do polegar com os dedos indicador e médio, alternadamente;

- d) *rechaço* – verifica-se esse sinal mandando o paciente forçar a flexão do antebraço contra uma resistência que se faz no pulso. No indivíduo normal, quando se retira essa resistência, a flexão para por imediata ação dos músculos extensores, coordenada pelo cerebelo. Entretanto, no doente neocerebelar, essa coordenação não existe, os músculos extensores costumam a agir e o movimento é muito violento, levando quase sempre o paciente a dar um tapa no próprio rosto;
- e) *tremor* – trata-se de um tremor característico, que se acentua ao final do movimento ou quando o paciente está prestes a atingir um objetivo, como, por exemplo, apanhar um objeto;
- f) *dismetria* – consiste na execução defeituosa de movimentos que visam atingir um alvo, pois o indivíduo não consegue dosar exatamente a 'quantidade' de movimentos necessários para isso. Pode-se testar esse sinal pedindo ao paciente para colocar o dedo na ponta do nariz e verificando se ele é capaz de executar a ordem.

## 8.2 ALGUMAS CONSIDERAÇÕES SOBRE AS LESÕES CEREBELARES

Os distúrbios cerebelares podem estar associados a inúmeras causas: malformações congênitas, hereditárias, infecciosas, neoplásicas vasculares e outras. Uma das principais características é que as lesões cerebelares causam sintomas ipsilaterais. As síndromes do vestibulo-cerebelo, do espinocerebelo e do cerebrocerebelo nem sempre são observadas de forma isolada na prática clínica.

Do ponto de vista puramente clínico, e tendo em vista principalmente a localização de tumores cerebelares, os neurologistas costumam distinguir dois quadros patológicos do cerebelo: *lesões do vérmis e lesões dos hemisférios*. As lesões hemisféricas manifestam-se nos membros do lado lesado e dão sintomatologia relacionada, pois, à coordenação dos movimentos. Já a lesão do vérmis manifesta-se principalmente por perda do equilíbrio, com alargamento da base de sustentação e alterações na marcha (marcha atáxica) e na fala.

O cerebelo tem notável capacidade de recuperação funcional quando há lesões de seu córtex, particularmente em crianças, ou quando as lesões aparecem gradualmente. Para isso, concorre o fato de o seu córtex ter uma estrutura uniforme, permitindo que as áreas intactas assumam pouco a pouco as funções das áreas lesadas. Entretanto, a recuperação não ocorre quando as lesões atingem os núcleos centrais.



## Estrutura e Funções do Hipotálamo

O hipotálamo é parte do diencefalo e se dispõe nas paredes do III ventrículo, abaixo do sulco hipotalâmico, que o separa do tálamo (Figura 23.1). Lateralmente é limitado pelo subtálamo, anteriormente pela lâmina terminal e posteriormente pelo mesencéfalo. Apresenta também algumas formações anatômicas visíveis na face inferior do cérebro: o quiasma óptico, o túber cinéreo, o infundíbulo e os corpos mamilares (Figuras 7.8 e 22.1). Trata-se de uma área muito pequena, mas apesar disso, o hipotálamo, por suas inúmeras e variadas funções, é uma das áreas mais importantes do sistema nervoso.

### 1.0 DIVISÕES E NÚCLEOS DO HIPOTÁLAMO

O hipotálamo é constituído fundamentalmente de substância cinzenta que se agrupa em núcleos, às vezes de difícil individualização. Percorrendo o hipotálamo, existem, ainda, sistemas variados de fibras, alguns muito conspícuos, como o fórnix. Este percorre de cima para baixo cada metade do hipotálamo, terminando no respectivo corpo mamilar. O fórnix permite dividir o hipotálamo em uma área medial e outra lateral (Figura 22.1). A *área medial* do hipotálamo, situada entre o fórnix e as paredes do III ventrículo, é rica em substância cinzenta e nela se localizam os principais núcleos do hipotálamo. A *área lateral*, situada lateralmente ao fórnix, contém menos corpos de neurônios e nela há predominância de fibras de direção longitudinal. A área lateral do hipotálamo é percorrida pelo *feixe prosencefálico medial* (Figura 27.5), complexo sistema de fibras

que estabelecem conexões nos dois sentidos, entre a área septal, pertencente ao sistema límbico, e a formação reticular do mesencéfalo. Muitas dessas fibras terminam no hipotálamo.

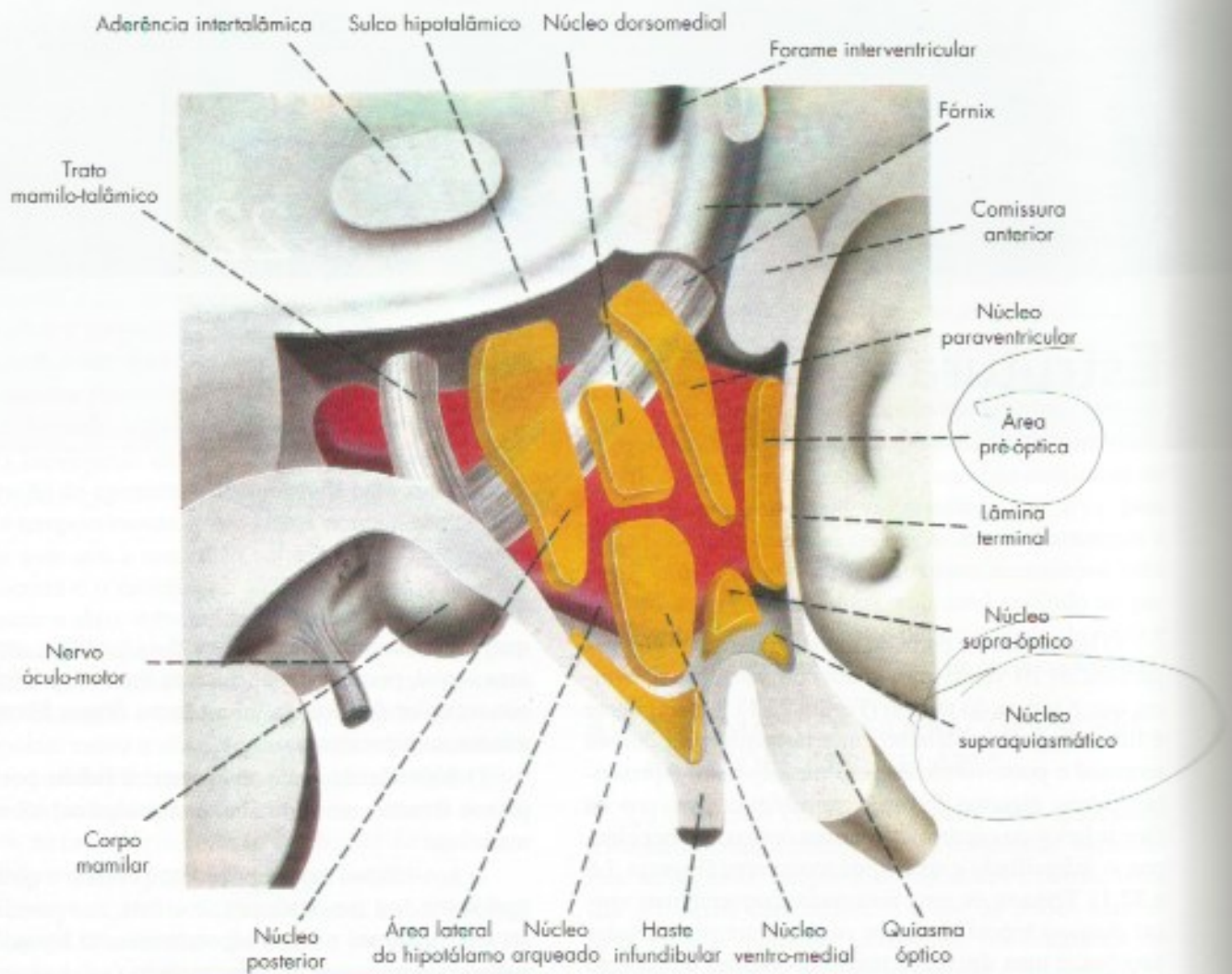
O hipotálamo pode ainda ser dividido por três planos frontais em hipotálamo supraóptico, tuberal e mamilar.

O *hipotálamo supraóptico* compreende o quiasma óptico e toda a área situada acima dele, nas paredes do III ventrículo até o sulco hipotalâmico. O *hipotálamo tuberal* compreende o túber cinéreo (ao qual se liga o infundíbulo) e toda a área situada acima dele, nas paredes do III ventrículo até o sulco hipotalâmico. O *hipotálamo mamilar* compreende os corpos mamilares com seus núcleos e as áreas das paredes do III ventrículo, que se encontram acima deles, até o sulco hipotalâmico.

Convém lembrar que, na parte mais anterior do III ventrículo, próximo da lâmina terminal, existe uma pequena área denominada área pré-óptica. Esta área é embriologicamente derivada da porção central da vesícula telencefálica e não pertence, pois, ao diencefalo. Apesar disso, ela é estudada junto com o diencefalo, pois funcionalmente liga-se ao hipotálamo supraóptico. Na área pré-óptica localiza-se o órgão vascular da lâmina terminal, no qual não existe barreira hemocnefálica, e que funciona como um sensor especializado em detectar sinais químicos para termorregulação e metabolismo salino.

Os principais núcleos do hipotálamo (Figura 22.1) estão relacionados na chave da página seguinte.





**FIGURA 22.1** Esquema da região hipotalâmica do hemisfério direito mostrando os principais núcleos. O fômix divide o hipotálamo em uma área lateral (em vermelho) e outra medial (em amarelo), onde estão os principais núcleos. (Modificado de Nauta, W.J.F. and Haymaker, W. - 1969 - The hypothalamus, C.C. Thomas, Springfield, Ill.)

As conexões e funções desses núcleos serão estudadas nos itens seguintes.

Hipotálamo	área pré-óptica	<ul style="list-style-type: none"> <li>órgão vascular da lâmina terminal</li> <li>núcleo pré-óptico medial</li> <li>núcleo pré-óptico lateral</li> <li>núcleo pré-óptico ventrolateral</li> </ul>
	supraóptico	<ul style="list-style-type: none"> <li>núcleo supra quiasmático</li> <li>núcleo supraóptico</li> <li>núcleo paraventricular</li> </ul>
	tuberal	<ul style="list-style-type: none"> <li>núcleo dorsomedial</li> <li>núcleo ventromedial</li> <li>núcleo arqueado (ou infundibular)</li> </ul>
	mamilar	<ul style="list-style-type: none"> <li>núcleos mamilares</li> <li>núcleo túberomamilar</li> <li>núcleo posterior</li> </ul>

## 2.0 CONEXÕES DO HIPOTÁLAMO

O hipotálamo tem conexões muito amplas e complicadas com diferentes regiões do sistema nervoso central, algumas por meio de fibras que se reúnem em feixes bem definidos, outras através de feixes mais difusos e de difícil identificação. Tem também conexões intra-hipotalâmicas entre alguns de seus diferentes núcleos. O hipotálamo recebe sinais das vias sensoriais, de várias áreas do sistema nervoso central e tem eferências que, como resultado final, contribuirão para regulação da homeostasia. A seguir serão estudadas, de uma maneira esquemática, apenas as conexões mais importantes, agrupadas de modo a evidenciar suas relações com as grandes funções do hipotálamo.



## 2.1 CONEXÕES COM O SISTEMA LÍMBICO

O sistema límbico compreende uma série de estruturas relacionadas principalmente com a regulação do comportamento emocional e da memória. Dentre elas destacam-se, pelas relações recíprocas que têm com o hipotálamo, o hipocampo, o corpo amigdalóide e a área septal:

- hipocampo* – liga-se pelo fórnix aos núcleos mamilares do hipotálamo, de onde os impulsos nervosos seguem para o núcleo anterior do tálamo através do *fascículo mamilotalâmico* (Figura 23.2), fazendo parte do chamado *circuito de Papez* (Figura 27.2). Dos núcleos mamilares, impulsos nervosos chegam também à formação reticular do mesencéfalo pelo *fascículo mamilotegmentar*;
- corpo amigdalóide* – fibras originadas nos núcleos do corpo amigdalóide chegam ao hipotálamo principalmente através da estria terminal (Figura 8.8);
- área septal* – a área septal liga-se ao hipotálamo através de fibras que percorrem o feixe prosencefálico medial.

## 2.2 CONEXÕES COM A ÁREA PRÉ-FRONTAL

Estas conexões têm o mesmo sentido funcional das anteriores, visto que o córtex da área pré-frontal também se relaciona com o comportamento emocional. A área pré-frontal mantém conexões com o hipotálamo diretamente ou através do núcleo dorsomedial do tálamo.

## 2.3 CONEXÕES VISCERAIS

Para exercer seu papel básico de controlador das funções viscerais, o hipotálamo mantém conexões aferentes e eferentes com os neurônios da medula e do tronco encefálico relacionados com essas funções.

### 2.3.1 Conexões viscerais aferentes

O hipotálamo recebe informações sobre a atividade das vísceras, através de suas conexões diretas com o núcleo do trato solitário (*fibras solitário-hipotalâmicas*). Como já foi visto, este núcleo recebe toda a sensibilidade visceral, tanto geral como especial (gustação), que entra no sistema nervoso pelos nervos facial, glossofaríngeo e vago.

### 2.3.2 Conexões viscerais eferentes

O hipotálamo controla o sistema nervoso autônomo agindo direta ou indiretamente sobre os neurônios

pré-ganglionares dos sistemas simpático e parassimpático. As conexões diretas se fazem através de fibras que, de vários núcleos do hipotálamo, terminam seja nos núcleos da coluna eferente visceral geral do tronco encefálico, seja na coluna lateral da medula (*fibras hipotálamo-espinhais*). As conexões indiretas se fazem através da formação reticular e tratos reticuloespinhais.

## 2.4 CONEXÕES COM A HIPÓFISE

O hipotálamo tem apenas conexões eferentes com a hipófise, que são feitas através dos tratos hipotálamo-hipofisário e túbero-infundibular:

- Trato hipotálamo-hipofisário* – é formado por fibras que se originam nos neurônios grandes (magnocelulares) dos núcleos supraóptico e paraventricular e terminam na neuro-hipófise (Figura 22.2). As fibras deste trato, que constituem os principais componentes estruturais da neuro-hipófise, são ricas em neurosecreção, transportando os hormônios vasopressina e ocitocina;
- Trato túbero-infundibular* (ou túbero-hipofisário) – é constituído de fibras que se originam em neurônios pequenos (parvicelulares) do núcleo arqueado e em áreas vizinhas do hipotálamo tuberal e terminam na eminência mediana e na haste infundibular (Figura 22.3). Essas fibras transportam os hormônios que ativam ou inibem as secreções dos hormônios da adeno-hipófise.

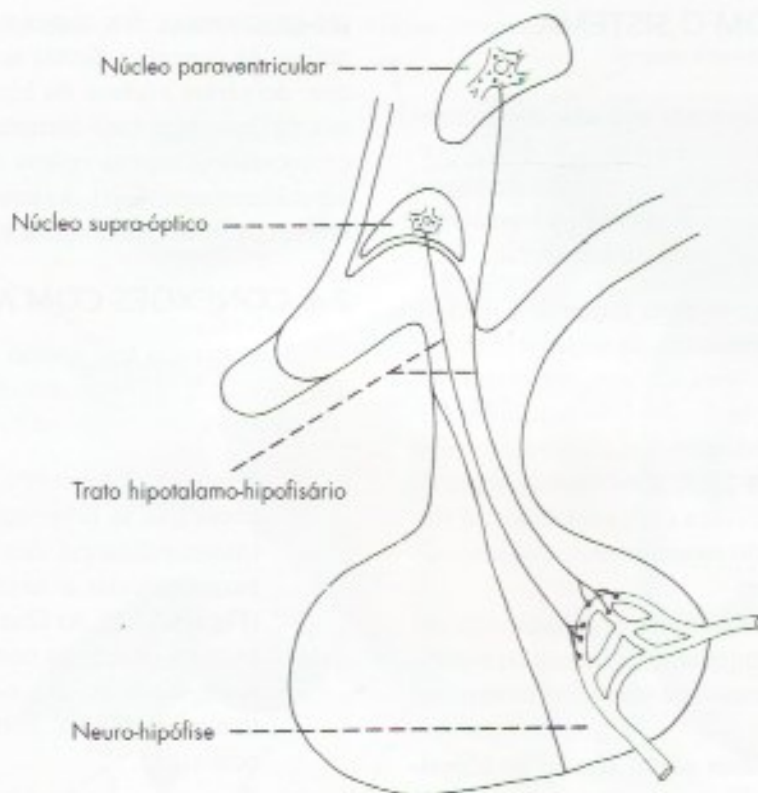
## 2.5 CONEXÕES SENSORIAIS

Além das informações sensoriais provenientes das vísceras, já vistas no item 2.3, diversas outras modalidades sensoriais têm acesso ao hipotálamo por vias indiretas, nem sempre bem conhecidas. Assim, por exemplo, o hipotálamo recebe informações sensoriais das áreas erógenas, como os mamilos e órgãos genitais, importantes para o fenômeno da ereção. Existem também conexões diretas do córtex olfatório e da retina com o hipotálamo. Estas últimas se fazem através do *trato retino-hipotalâmico* que termina no núcleo supraquiasmático e em parte também no núcleo pré-óptico ventrolateral. Essas conexões estão envolvidas na regulação dos ritmos circadianos como ciclo de claro-escuro como será visto no item 3.7.

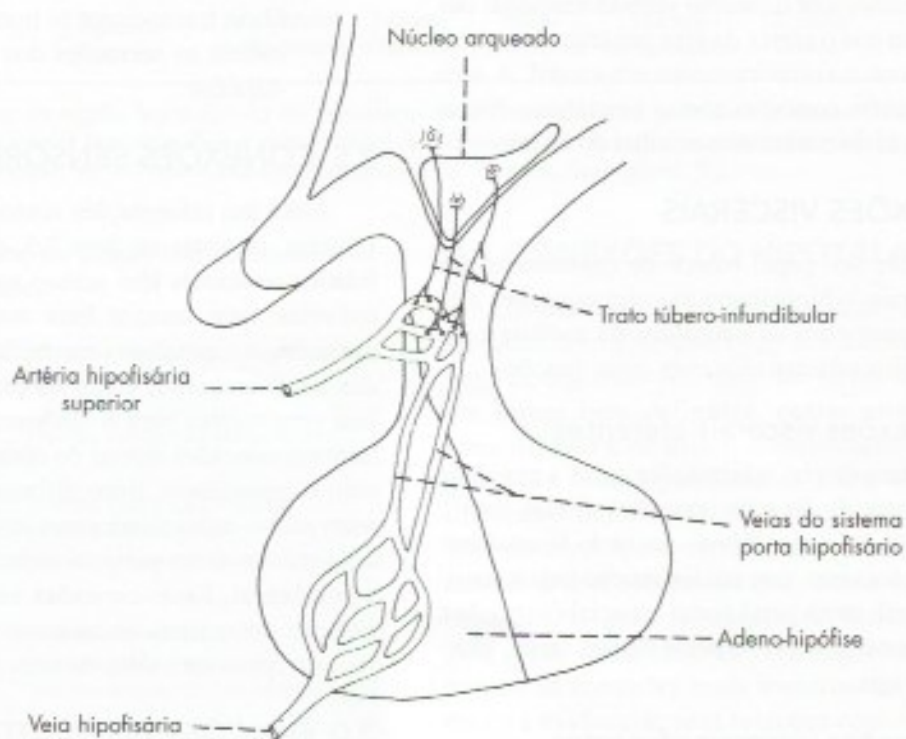
## 3.0 FUNÇÕES DO HIPOTÁLAMO

As funções do hipotálamo são muito numerosas e importantes. Ele centraliza o controle da homeosta-





**FIGURA 22.2** Conexões do hipotálamo com a neuro-hipófise.



**FIGURA 22.3** Conexões do hipotálamo com a adeno-hipófise.



se, ou seja, a manutenção do meio interno dentro de limites compatíveis com o funcionamento adequado dos diversos órgãos. Para isso, o hipotálamo tem um papel regulador sobre o sistema nervoso autônomo e o sistema endócrino, integrando-os com comportamentos vinculados às necessidades do dia a dia. Controla, também, vários processos motivacionais importantes para a sobrevivência do indivíduo e da espécie, como a fome, a sede e o sexo. Processos motivacionais são impulsos internos que levam à realização de comportamentos específicos e de ajustes corporais. A sensação de calor, por exemplo, leva a um desconforto que fará com que sejam disparados mecanismos internos inconscientes para dissipá-lo, como a sudorese e o comportamento de procura de local fresco. Assim ocorre com as sensações de fome, sede, frio, levando a ajustes internos e a comportamentos específicos, visando garantir a constância do meio interno (homeostase) e a sobrevivência do indivíduo.

As principais funções do hipotálamo são descritas de maneira sucinta nos itens que se seguem.

### 3.1 CONTROLE DO SISTEMA NERVOSO AUTÔNOMO

O hipotálamo é o centro suprasegmentar mais importante do sistema nervoso autônomo, exercendo esta função juntamente com outras áreas do cérebro, em especial com as do sistema límbico. Estimulações elétricas em áreas determinadas do hipotálamo dão respostas típicas dos sistemas parassimpático e simpático. Quando estas estimulações são feitas no hipotálamo anterior, determinam aumento do peristaltismo gastrointestinal, contração da bexiga, diminuição do ritmo cardíaco e da pressão sanguínea, assim como constrição da pupila. Assim, o hipotálamo anterior controla principalmente o sistema parassimpático. Já a estimulação do hipotálamo posterior dá respostas opostas a essas, porque controla principalmente o sistema simpático.

### 3.2 REGULAÇÃO DA TEMPERATURA CORPORAL

A capacidade de regular a temperatura corporal, característica especial dos animais homeotérmicos, é exercida pelo hipotálamo. Este é informado da temperatura corporal, não só por termorreceptores periféricos, mas principalmente por neurônios que funcionam como termorreceptores. Assim, o hipotálamo funciona como um termostato capaz de detectar as variações de temperatura do sangue que por ele passa e ativar os mecanismos de perda ou de conservação do calor necessários à manutenção da temperatura normal. Existem no

hipotálamo dois centros frequentemente denominados: *centro da perda do calor*, situado no hipotálamo anterior (ou pré-óptico)<sup>1</sup>, e o *centro da conservação do calor*, situado no hipotálamo posterior. Estimulações no primeiro desencadeiam fenômenos de vasodilatação periférica e sudorese, que resultam em perda de calor; já as estimulações no segundo resultam em vasoconstrição periférica, tremores musculares (calafrios) e até mesmo liberação do hormônio tireoidiano, que aumentam o metabolismo o qual gera calor. Lesões do centro da perda do calor no hipotálamo anterior, em consequência, por exemplo, de traumatismos cranianos, causam elevação incontrolável da temperatura (febre central), quase sempre fatal. Este é um acidente que pode surgir nas cirurgias da hipófise em que o procedimento cirúrgico se faz a região próxima ao hipotálamo anterior. Sabe-se, também, que a febre que acompanha processos inflamatórios resulta das do comprometimento dos neurônios termorregulador do hipotálamo anterior que deixam de perder calor.

Acredita-se que o hipotálamo ative regiões corticais para determinar os comportamentos motivacionais de busca de abrigo, agasalho para o frio ou de local fresco e ventilação para o calor.

### 3.3 REGULAÇÃO DO COMPORTAMENTO EMOCIONAL

Muitas áreas do hipotálamo pertencem ao sistema límbico e têm papel importante na regulação de processos emocionais, assunto que será estudado no capítulo 27.

### 3.4 REGULAÇÃO DO EQUILÍBRIO HIDROSSALINO E DA PRESSÃO ARTERIAL

O equilíbrio hidrossalino exige mecanismos automáticos de regulação do volume de líquido do organismo, na prática representada pelo volume de sangue (volemia), e da osmolaridade, representada principalmente pela concentração extracelular de íons  $\text{Na}^+$ . É fácil entender que a pressão arterial está diretamente ligada à volemia e à concentração de  $\text{Na}^+$ . O principal mecanismo que o hipotálamo dispõe para regulação do equilíbrio hidrossalino é a liberação do hormônio antidiurético que, como já vimos, é sintetizado pelos neurônios dos núcleos supraóptico e paraventricular e liberado na neuro-hipófise. Para exercer tal função, esses neurônios recebem informações através de aferências que mantêm com dois órgãos circunventri-

<sup>1</sup> Mais exatamente no núcleo pré-óptico medial.



culares (Capítulo 9, item 6.0) – o órgão vascular da lâmina terminal e o órgão subfornicial (Figura 9.8). Neles não existe barreira hematoencefálica, o que permite detectar, no caso do órgão vascular, a osmolaridade do sangue, e, no caso do órgão subfornicial, os níveis circulantes de angiotensina 2, que é um potente vasopressor. Este mecanismo funciona normalmente, mas é ativado em casos de diminuição de pressão, por exemplo, em hemorragias, promovendo o aumento da liberação de hormônio antidiurético pela neuro-hipófise. Outro mecanismo regulador da ingestão de água e sal, que mantém a volemia e a concentração de sódio dentro de valores normais, tem como base receptores periféricos de pressão (barorreceptores) localizados nas paredes dos grandes vasos e no seio carotídeo, no arco aórtico. Estes receptores percebem alterações da pressão arterial e transmitem aos núcleos do trato solitário, pelo nervo vago. Este núcleo conecta-se com os núcleos paraventricular e supraóptico e com neurônios receptores na área pré-óptica. Quando o sinal detectado é de hipovolemia, secreta-se o hormônio antidiurético (vasopressina), que promove vasoconstrição e reabsorção de sódio e água; se for detectada hiponatremia, é liberado pela hipófise o ACTH, que estimula a secreção de aldosterona pela suprarrenal, reabsorvendo sódio.

Do que foi visto, o hipotálamo regula a volemia por mecanismos automáticos e inconscientes. Mas ele ativa também a ingestão de água e sal, despertando ou não a sensação de sede ou o desejo de ingestão de alimentos salgados. A estimulação de uma área do hipotálamo lateral frequentemente denominada centro da sede aumenta a sede do animal que pode morrer por excesso de ingestão de água. A lesão desta área faz com que o animal perca a sede, podendo morrer desidratado. Esses fatos já eram conhecidos há bastante tempo, mas só recentemente descobriu-se que o comando dos neurônios do hipotálamo lateral para aumentar a sede vem das aferências que recebe do órgão subfornicial.

### 3.5 REGULAÇÃO DA INGESTÃO DE ALIMENTOS

A estimulação do hipotálamo lateral faz com que o animal se alimente vorazmente, enquanto a estimulação do núcleo ventromedial do hipotálamo causa total saciedade, ou seja, o animal recusa-se a comer mesmo na presença de alimentos apetitosos. Lesões destrutivas dessas áreas causam efeitos opostos aos da estimulação. Assim, lesões da área lateral do hipotálamo causam ausência completa do desejo de alimentar-se (anorexia), levando o animal à inanição, enquanto nas lesões do núcleo ventromedial, o animal alimenta-se exageradamente (hiperfagia), tornando-se extrema-

mente obeso. Isso ocorre, por exemplo, em tumores suprasselares e resultam em um quadro de obesidade frequentemente acompanhado de hipogonadismo, por interferência com os mecanismos hipotalâmicos que regulam a secreção dos hormônios gonadotrópicos pela adeno-hipófise. Neste caso temos a chamada síndrome adiposogenital de Fröhlich. Costuma-se distinguir no hipotálamo um *centro da fome*, situado no hipotálamo lateral, e um *centro da saciedade*, correspondendo ao núcleo ventromedial.

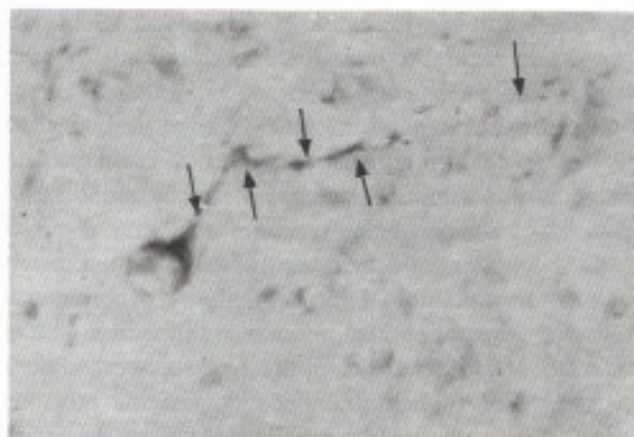
A existência dos centros hipotalâmicos de fome e de saciedade é uma explicação simplista, para fins didáticos, do processo de regulação da ingestão de alimento que envolve outros mecanismos neurais e endócrinos. O mecanismo endócrino mais importante envolve o hormônio leptina, secretado pelas células do tecido adiposo (adipócitos), que é lançado no sangue. A leptina informa o núcleo arqueado do hipotálamo sobre a abundância de gordura existente no corpo, que é proporcional ao volume de leptina liberada, e ele libera o hormônio  $\alpha$ -melanócito-estimulante, responsável pela saciedade. As causas genéticas da obesidade no homem são devidas primariamente à falta de receptores para leptina nos neurônios do núcleo arqueado do hipotálamo.

## 3.6 REGULAÇÃO DO SISTEMA ENDÓCRINO

### 3.6.1 Relações do hipotálamo com a neuro-hipófise

As ideias de que o hipotálamo teria relações importantes com a neuro-hipófise surgiram a propósito da doença conhecida como *diabetes insipidus*. Esta doença caracteriza-se por grande aumento da quantidade de urina eliminada, sem que haja eliminação de glicose, como ocorre no *diabetes mellitus*. Ela é devida à diminuição dos níveis sanguíneos do *hormônio antidiurético* (ADH). Verificou-se que o *diabetes insipidus* ocorre não só em processos patológicos da neuro-hipófise, mas também em certas lesões do hipotálamo. Sabe-se hoje que isto se deve ao fato de que o hormônio antidiurético é sintetizado pelos neurônios dos núcleos supraóptico e paraventricular do hipotálamo e, a seguir, é transportado pelas fibras do trato hipotálamo-hipofisário (Figura 22.2) até a neuro-hipófise, onde é liberado. O hormônio antidiurético (e também o ocitócico) é transportado acoplado a uma proteína transportadora (neurofisina) que se cora com a técnica de Gomori (substância de Gomori positiva) (Figura 22.4). O estudo histológico desta substância foi importante, pois permitiu a descoberta da *neurosecreção*. Segundo esse estudo, alguns neurônios seriam





**FIGURA 22.4** Neurônio neurosecretor do núcleo supra-óptico de macaco guariba (*Allouata*), contendo substância Gomori-positiva no corpo celular e no axônio (setas). Hematoxilina alúmen-crômica [Preparação do técnico Rubens Miranda].

capazes não só de conduzir impulsos nervosos, mas de sintetizar e secretar substâncias. Os grandes neurônios neurosecretores dos núcleos supra-óptico e paraventricular sintetizam os hormônios antidiurético, ou vasopressina, e a ocitocina. Na neuro-hipófise, as fibras do trato hipotálamo-hipofisário terminam em relação com vasos situados em septos conjuntivos, o que permite a liberação dos hormônios na corrente sanguínea. Esta liberação é facilitada pelo fato de que os capilares da neuro-hipófise, assim como dos demais órgãos circunventriculares (capítulo 9, item 6.0), são fenestrados, não existindo, pois, barreira hematoencefálica. O hormônio antidiurético age nos túbulos renais aumentando a absorção de água. Já a ocitocina promove a contração da musculatura uterina e das células mioepiteliais das glândulas mamárias, sendo importante no momento do parto ou na ejeção do leite. Este último fenômeno envolve um reflexo neuroendócrino através do qual os impulsos sensoriais que resultam da sucção do mamilo pela criança são levados à medula e daí ao hipotálamo, onde estimulam a produção de ocitocina pelos núcleos supra-óptico e paraventricular e sua liberação na neuro-hipófise. Sabe-se hoje que também o choro do bebê estimula a produção e liberação da ocitocina pelos neurônios neurosecretores do hipotálamo.<sup>2</sup>

### 3.6.2 Relações do hipotálamo com a adeno-hipófise

O hipotálamo regula a secreção dos hormônios da adeno-hipófise por um mecanismo que envolve uma

<sup>2</sup> Tem-se, assim, base científica para o provérbio popular "quem não chora não mama".

conexão nervosa e outra vascular. Através da primeira, neurônios neurosecretores situados no núcleo arqueado e áreas vizinhas do hipotálamo tuberal secretam substâncias ativas que descem por fluxo axoplasmático nas fibras do *trato túbero-infundibular* (Figura 22.3) e são liberadas em capilares especiais situados na eminência mediana e na haste infundibular. Inicia-se, então, a conexão vascular, que se faz através do *sistema porta-hipofisário* (Figura 22.3). Lembremos que sistema porta é aquele constituído por veias interpostas entre duas redes capilares. Os hormônios liberados pelo hipotálamo na primeira dessas redes, ou seja, na eminência mediana e na haste infundibular, passam através das veias do sistema porta à segunda rede capilar situada na adeno-hipófise, onde atuam regulando a liberação dos hormônios adeno-hipofisários. Isso é feito por estimulação e por inibição, existindo, pois, hormônios hipotalâmicos liberadores e inibidores da liberação dos hormônios adeno-hipofisários, que são os seguintes: adrenocorticotrópico (ACTH), tireotrópico (TSH), folículo-estimulante (FSH), luteinizante (LH), hormônio do crescimento (GH), melanócito-estimulante (MSH) e prolactina. Para todos eles existem hormônios hipotalâmicos liberadores, sendo que a prolactina e o hormônio de crescimento têm também hormônios hipotalâmicos inibidores. O hipotálamo é sensível a ação dos hormônios circulantes que, por retroalimentação, regulam sua secreção.

A descoberta de que o hipotálamo regula a liberação dos hormônios da adeno-hipófise veio mudar o conceito tradicional de que esta glândula seria a "glândula mestra" reguladora de todo o sistema endócrino. Assim, a adeno-hipófise pode ser considerada apenas como um elo entre o hipotálamo neurosecretor e as glândulas endócrinas que ela regula.

### 3.7 GERAÇÃO E REGULAÇÃO DE RITMOS CIRCADIANOS

A maioria de nossos parâmetros fisiológicos, metabólicos ou mesmo comportamentais sofre oscilações que se repetem no período de 24 horas. Isto se observa, por exemplo, na temperatura corporal, no nível circulante de eosinófilos, de vários hormônios, glicose e várias outras substâncias, ou mesmo nos padrões de atividade motora e de sono e vigília. Essas variações rítmicas são endógenas, ou seja, elas ocorrem mesmo quando o animal é mantido em escuro permanente. Neste caso, entretanto, o ritmo pouco a pouco perde o seu sincronismo com o ritmo externo de claro e escuro, e o período de oscilação passa a ser ligeiramente diferente de 24 horas, donde o termo circadiano, do latim *circa* (= cerca) e *dies*



(= dia), ou seja, de aproximadamente um dia. Os ritmos circadianos ocorrem em quase todos os organismos e são gerados em marca-passos ou relógios biológicos. Está hoje demonstrado que, nos mamíferos, o principal marca-passo situa-se no núcleo supraquiasmático do hipotálamo (Figura 22.1), cuja destruição abole a maioria dos ritmos circadianos<sup>3</sup>. Os próprios neurônios do núcleo supraquiasmático exibem uma atividade circadiana evidenciável em seu metabolismo ou em sua atividade elétrica. Verificou-se que o ritmo circadiano de atividade elétrica pode ser observado até mesmo em neurônios do núcleo supraquiasmático mantidos *in vitro*. A destruição do núcleo supraquiasmático resulta em perda da maioria dos ritmos inclusive os de vigília-sono.

Sabe-se hoje que também existem no sistema nervoso central relógios biológicos que geram ritmos circadianos independentemente do núcleo supraquiasmático como, por exemplo, nos núcleos supraóptico e arqueado, responsáveis pelos ritmos circadianos dos hormônios hipofisários. Recentemente demonstrou-se também a presença de relógios biológicos fora do sistema nervoso<sup>4</sup> como, por exemplo, nos hepatócitos, nos quais são responsáveis pelos ritmos circadianos de substâncias ligadas às funções hepáticas, como por exemplo, as enzimas da glicogenólise. O núcleo supraquiasmático recebe informações sobre a luminosidade do meio ambiente através do trato retino-hipotálamo o que lhe permite sincronizar com o ritmo natural de dia e noite todos os ritmos circadianos de todos os relógios biológicos inclusive os situados fora do sistema nervoso central.

### 3.8 REGULAÇÃO DO SONO E DA VIGÍLIA

O envolvimento do hipotálamo com sono e vigília já era conhecido desde 1930 quando o médico austríaco

Constantin von Economo correlacionou a sintomatologia da encefalite letárgica doença em que há uma grave sonolência, com lesões do hipotálamo. Entretanto, só relativamente há pouco tempo descobriu-se que o hipotálamo tem papel central na regulação do ritmo sono e vigília. A geração e sincronização deste ritmo inicia-se no núcleo supraquiasmático e é repassado ao núcleo pré-óptico ventrolateral e a um grupo de neurônios do hipotálamo lateral que têm como neurotransmissor o peptídeo orexina (ou hipocretina). Os neurônios do núcleo pré-óptico ventrolateral inibem os neurônios monoaminérgicos do sistema ativador ascendente o que resulta em sono. Ao final do período de sono sob ação do núcleo supraquiasmático essa inibição cessa e começa a ação excitatória do neurônio orexinérgico sobre os neurônios deste sistema e inicia-se a vigília. Os neurônios orexinérgicos têm também ação inibitória sobre os neurônios colinérgicos do núcleo pedúnculo-pontino responsáveis pelo sono REM. Lesões dos neurônios orexinérgicos, que ocorrem no transtorno do sono denominado *narcolepsia*, fazem com que o quadro de vigília seja interrompido por súbitas crises de sono REM podendo haver também perda total do tônus, levando a uma súbita queda, quadro clínico denominado *cataplexia*.<sup>5</sup>

Como já foi visto no item anterior, o núcleo supraquiasmático sincroniza o ritmo vigília-sono com o ciclo dia-noite e para isto recebe informações através do trato retino-hipotalâmico. Pesquisas recentes mostram a existência de fibras que da retina projetam-se diretamente para o núcleo pré-óptico ventrolateral bloqueando o efeito inibidor que esses neurônios têm sobre o sistema ativador ascendente. Isso explica porque a luz dificulta o adormecer.

### 3.9 INTEGRAÇÃO DO COMPORTAMENTO SEXUAL

O comportamento sexual depende de sinais neurais e químicos provenientes de todo o corpo, integrados

3 A atividade rítmica do núcleo supraquiasmático depende dos chamados genes-relógio. Eles transcrevem RNAm o qual é traduzido em proteínas especiais. Essas proteínas vão aumentando e depois de algum tempo passam a inibir o mecanismo de transcrição, diminuindo a expressão gênica. Como consequência, menos proteína é sintetizada e a expressão gênica novamente aumenta iniciando novo ciclo. Todo ciclo ocorre em aproximadamente 24 horas, e ao ritmo químico corresponde um ritmo de disparos potenciais dos neurônios. Cada neurônio é um relógio e deve ser sincronizado de modo a fornecer a todo encéfalo uma única mensagem sobre o tempo. Esta sincronização é feita por sinapses elétricas entre esses neurônios.


4 Revisão em: Mohawk, J.A.; Green, C.B. & Takahashi, J.S. 2012. Central and peripheral circadian clocks in mammals. Annual Review of Neuroscience, 445-462.

5 O relato acima foi simplificado. Na verdade, entre o núcleo supraquiasmático e o núcleo pré-óptico ventrolateral está o núcleo dorsomedial, cuja lesão abole o ritmo, e entre o núcleo supraquiasmático e os neurônios orexinérgicos estão os neurônios da zona subparaventricular do hipotálamo. Os reles entre o núcleo supraquiasmático e os neurônios ligados diretamente aos neurônios do Sistema Ativador Ascendente visam amplificar a ação dos neurônios do núcleo supraquiasmático sobre o ritmo vigília-sono. Mais informações em Saper, C.B.; Scammell, T.E. & Lu, J. 2005. Hypothalamic regulation of sleep and circadian rhythms. Nature 437: 1257-1263.



no hipotálamo com participação de outras regiões. A excitação sexual depende de várias áreas encefálicas, como o córtex pré-frontal, o sistema límbico (corpo amigdalóide e parte anterior do giro do cíngulo) e estriado ventral, todas as áreas com conexões recíprocas com o hipotálamo. Neste, a excitação está ligada diretamente aos dois núcleos pré-ópticos. Estudos com ressonância magnética funcional mostraram que eles são ativados em situações em que se manifesta a excitação sexual, como ficou comprovado em testes com pessoas enquanto assistiam a filmes pornográficos. A ereção e

a ejaculação dependem do sistema nervoso autônomo que, por sua vez, é regulado pelo hipotálamo. O prazer sexual, entretanto, depende de áreas do sistema dopaminérgico mesolímbico, em especial o núcleo accumbens, que também tem conexões com o hipotálamo. O estudo comparativo entre os hipotálamos de homens e de mulheres mostrou que um pequeno núcleo da área pré-óptica<sup>6</sup> é significativamente maior no homem do que na mulher. A diferença surge no final da gravidez quando o teor de testosterona no sangue do feto masculino atinge níveis muito altos.



6 Núcleo intersticial 3 (INAH3).



# Estrutura e Funções do Tálamo, Subtálamo e Epitálamo

## A – ESTRUTURA E FUNÇÕES DO TÁLAMO

### 1.0 GENERALIDADES

O tálamo está situado no diencefalo, acima do sulco hipotalâmico (**Figura 23.1**). É constituído de duas grandes massas ovoides de tecido nervoso, com uma extremidade anterior pontuda, o *tubérculo anterior do tálamo*, e outra posterior, bastante proeminente, o *pulvinar do tálamo* (**Figura 5.2**). Os dois ovoides talâmicos estão unidos pela aderência intertalâmica e relacionam-se medialmente com o III ventrículo e lateralmente, com a cápsula interna. Consideramos como pertencendo ao tálamo os dois *corpos geniculados*, o *lateral* e o *medial* que alguns autores consideram como uma parte independente do diencefalo denominado metatálamo.

O tálamo é fundamentalmente constituído de substância cinzenta, na qual se distinguem vários núcleos. Contudo, sua superfície dorsal é revestida por uma lâmina de substância branca, o extrato zonal do tálamo, que se estende à sua face lateral onde recebe o nome de *lâmina medular externa*. Entre esta e a cápsula interna, situado lateralmente, localiza-se o *núcleo reticular do tálamo*. O extrato zonal penetra no tálamo formando um verdadeiro septo, a *lâmina medular interna*, que o percorre longitudinalmente. Em sua extremidade anterior esta lâmina bifurca-se em Y, delimitando anteriormente uma área onde se localizam os núcleos talâmicos anteriores (**Figura 23.2**). No interior da lâmina medular interna existem pequenas massas de substância cinzenta que constituem os

*núcleos intralaminares do tálamo*. Esta lâmina é um importante ponto de referência para a divisão dos núcleos do tálamo em grupos.

### 2.0 NÚCLEOS DO TÁLAMO

Os núcleos do tálamo são muito numerosos, tendo sido identificados mais de 50 núcleos. Estudaremos somente os principais que podem ser divididos em cinco grupos, de acordo com sua posição a saber: *anterior*; *posterior*; *mediano*, *medial* e *lateral*.

#### 2.1 GRUPO ANTERIOR

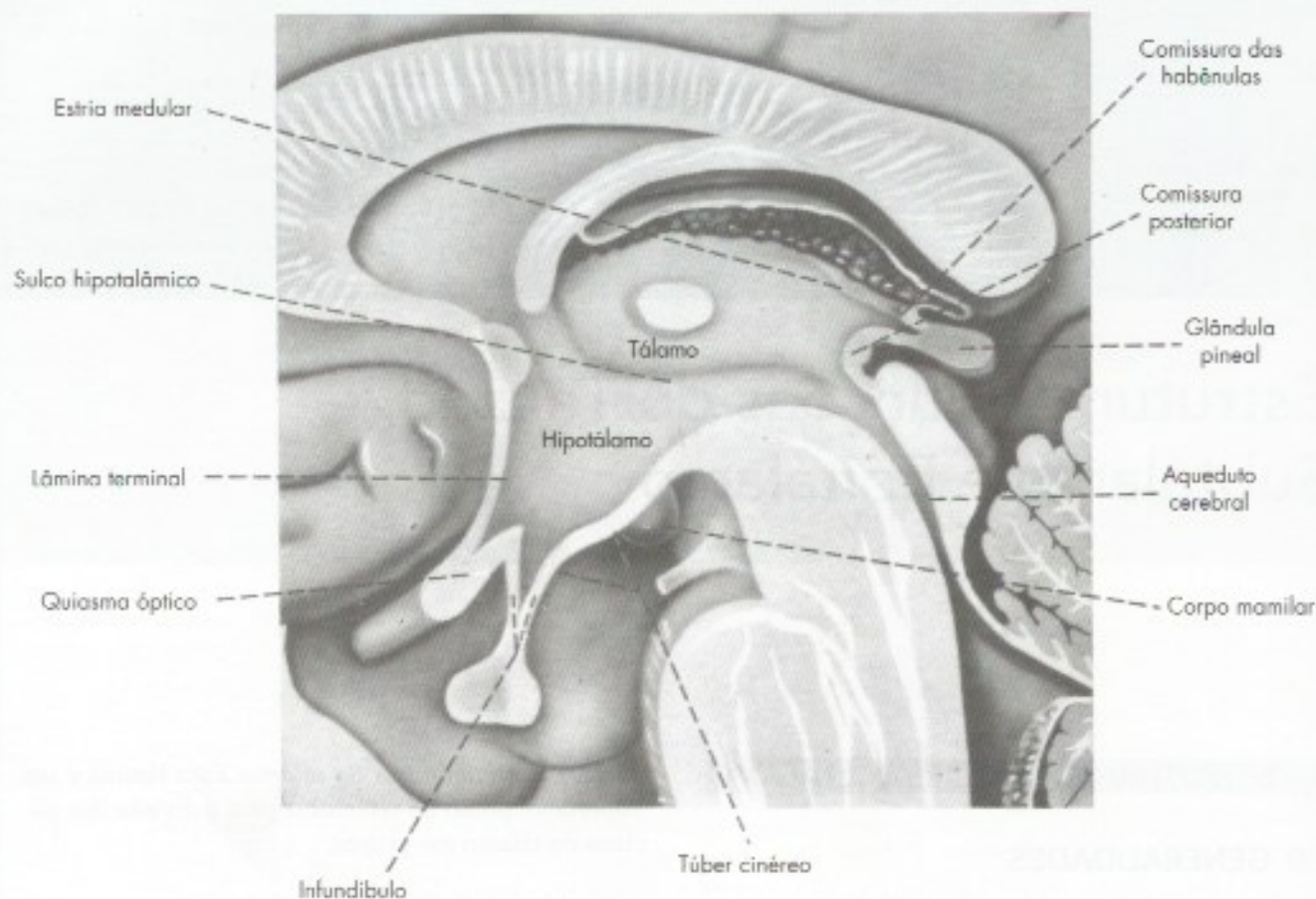
Compreende núcleos situados no tubérculo anterior do tálamo, sendo limitados posteriormente pela bifurcação em Y da lâmina medular interna (**Figura 23.2**). Estes núcleos recebem fibras dos núcleos mamilares pelo *fascículo mamilotalâmico* (**Figura 23.2**) e projetam fibras para o córtex do giro do cíngulo e frontal, integrando o circuito de Papez (**Figura 27.2**), relacionado com a memória.

#### 2.2 GRUPO POSTERIOR

Situado na parte posterior do tálamo, compreende o pulvinar e os corpos geniculados lateral e medial (**Figura 23.2**):

- a) *pulvinar* – tem conexões recíprocas com a chamada área de associação temporoparietal do córtex cerebral situada nos giros angular e supramarginal. Apesar de ser o maior núcleo do tálamo do homem, suas funções não são ainda bem co-





**FIGURA 23.1** Diencefalo mostrando algumas estruturas do epitélamo e, nas paredes do III ventrículo, o tálamo e o hipotálamo.

nhecidas. Embora existam relatos ocasionais de problemas de linguagem associados a lesões do pulvinar, nenhuma síndrome particular e nenhum déficit sensorial resultam dessas lesões. Parece estar envolvido nos processos de atenção seletiva;

- b) *corpo geniculado medial* – recebe pelo braço do colículo inferior fibras provenientes do colículo inferior ou diretamente do lemnisco lateral. Projeta fibras para a área auditiva do córtex cerebral no giro temporal transverso anterior, sendo, pois, um componente da via auditiva;
- c) *corpo geniculado lateral* – a rigor não é um núcleo, pois é formado de camadas concêntricas de substância branca e cinzenta. Recebe pelo trato óptico fibras provenientes da retina. Projeta fibras pelo trato genículo-calcarino para a área visual primária do córtex situada nas bordas do sulco calcarino. Faz parte, portanto, das vias ópticas.

### 2.3 GRUPO MEDIANO

São núcleos localizados próximo ao plano sagital mediano, na aderência intertalâmica (**Figura 23.2**) ou

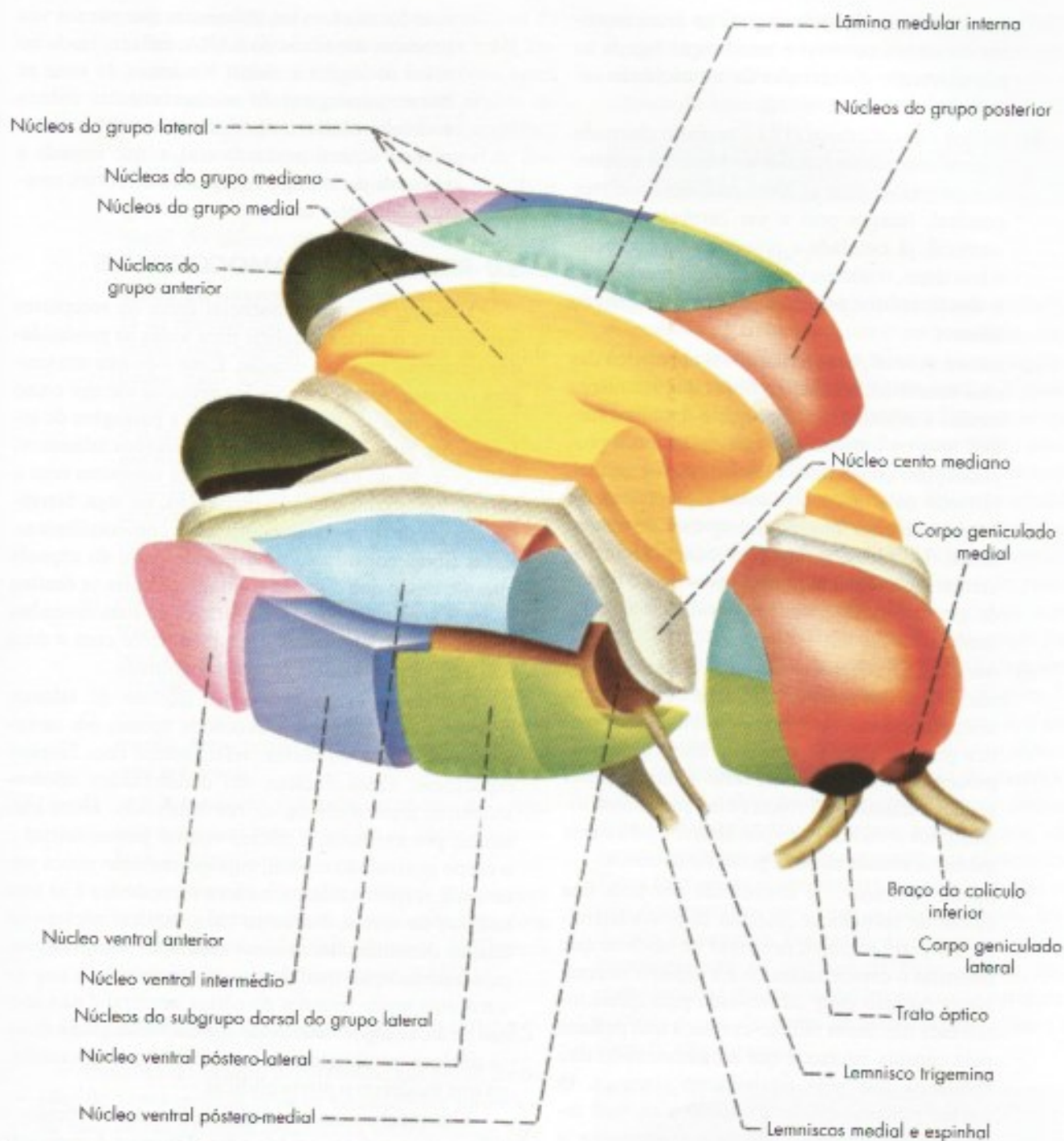
na substância cinzenta periventricular. Muito desenvolvidos nos vertebrados inferiores, os núcleos do grupo mediano são pequenos e de difícil delimitação no homem. Têm conexões principalmente com o hipotálamo e, possivelmente, relacionam-se com funções viscerais.

### 2.4 GRUPO MEDIAL

O grupo medial (**Figura 23.2**) compreende os núcleos situados dentro da lâmina medular interna (*núcleos intralaminares*) e o *núcleo dorsomedial*, situado entre essa lâmina e os núcleos do grupo mediano. Os núcleos intralaminares, entre os quais se destaca o *núcleo centromediano* (**Figura 23.2**), recebem um grande número de fibras da formação reticular e têm importante papel ativador sobre o córtex cerebral integrando o Sistema Ativador Reticular Ascendente (SARA).

A via que liga a formação reticular ao córtex, através dos núcleos intralaminares, proporciona uma vaga percepção sensorial sem especificidade, mas com reações emocionais especialmente para estímulos dolorosos. Lesões no núcleo centromediano já foram feitas para aliviar dores intratáveis.





**FIGURA 23.2** Representação esquemática das principais núcleos do tálamo [o núcleo reticular não foi representado].

O núcleo dorsomedial recebe fibras principalmente do corpo amigdalóide e tem conexões recíprocas com a parte anterior do lobo frontal, denominada área pré-frontal. Suas funções relacionam-se com as funções desta área, que serão estudadas no Capítulo 26 (item 4.1).

## 2.5 GRUPO LATERAL

Este grupo é o mais importante e o mais complicado. Compreende núcleos situados lateralmente à lâmi-

na medular interna, que podem ser divididos em dois subgrupos ventral e dorsal.<sup>1</sup> (Figura 23.2) São mais importantes os núcleos do subgrupo ventral, ou seja:

- a) *núcleo ventral anterior (VA)* – recebe a maioria das fibras que do globo pálido se dirigem

<sup>1</sup> Os núcleos do subgrupo dorsal não foram mostrados na figura. São eles os núcleos lateral dorsal e lateral posterior.



para o tálamo. Projeta-se para as áreas motoras do córtex cerebral e tem função ligada ao planejamento e execução da motricidade somática;

- b) *núcleo ventral lateral (VL)* – também chamado ventral intermédio, recebe as fibras do cerebelo e projeta-se para as áreas motoras do córtex cerebral. Integra pois a via cerebelo-tálamo-cortical, já estudada a propósito do cerebelo. Além disto, o núcleo ventral lateral recebe parte das fibras que do globo pálido se dirigem ao tálamo;
- c) *núcleo ventral posterolateral* – é um núcleo das vias sensitivas, recebendo fibras dos lemniscos medial e espinhal. Lembre que o lemnisco medial leva os impulsos de tato epicrítico e propriocepção consciente. Já o lemnisco espinhal, formado pela união dos tratos espinotalâmicos lateral e anterior, transporta impulsos de temperatura, dor, pressão e tato protopático. O núcleo ventral posterolateral projeta fibras para o córtex do giro pós-central, onde se localiza a área somestésica;
- d) *núcleo ventral posteromedial* – é também um núcleo das vias sensitivas. Recebe fibras do lemnisco trigeminal, trazendo sensibilidade somática geral de parte da cabeça e fibras gustativas provenientes do núcleo do trato solitário (fibras solitário-talâmicas). Projeta fibras para a área somestésica situada no giro pós-central e para a área gustativa situada na parte posterior da insula.
- e) *núcleo reticular* – é constituído por uma fina calota de substância cinzenta disposta lateralmente entre a massa principal de núcleos que constitui o ovoide talâmico e a cápsula interna. Nesta posição ele é atravessado pela quase totalidade das fibras tálamo-corticais que passam pela cápsula interna e que ao atravessá-lo dão colaterais que nele estabelecem sinapses. O núcleo reticular difere dos demais núcleos talâmicos por utilizar como neurotransmissor o GABA, que é inibidor, enquanto a maioria dos outros usa glutamato. Difere também por não ter conexões diretas com o córtex e sim com os outros núcleos talâmicos. Estes também fornecem aferências para ele representadas principalmente pelos ramos colaterais das fibras tálamo-corticais que o atravessam. Com base no fluxo de informações dessas colaterais, o núcleo reticular modula a atividade dos núcleos talâmicos, atuando como um porteiro que barra ou deixa passar informações para o córtex cerebral. O núcleo reticular recebe também aferên-

cias dos núcleos intralaminares que por sua vez recebem das fibras do SARA, influenciando no nível de vigília e alerta. No início do sono as fibras gabuérgicas do núcleo reticular inibem os núcleos talâmicos de retransmissão, como o núcleo ventral posterolateral, o que impede a chegada de impulsos sensitivos ao córtex cerebral durante o sono.

### 3.0 RELAÇÕES TALAMOCORTICAIS

O tálamo é um elo essencial entre os receptores sensoriais e o córtex cerebral para todas as modalidades sensoriais exceto a olfação. É mais do que um simples receptor. Através do núcleo reticular ele age como comporta, facilitando ou impedindo a passagem de informações para o córtex. Todos os núcleos talâmicos, com exceção do núcleo reticular, têm conexões com o córtex. Essas conexões são recíprocas, ou seja, fazem-se através de fibras talamocorticais e corticotalâmicas. Essas fibras constituem uma grande parte da cápsula interna, sendo que o maior contingente delas se destina às áreas sensitivas do córtex. Através de suas conexões com o lobo frontal, mais especificamente com a área pré-frontal, participa de funções cognitivas.

Quando se estimulam certos núcleos do tálamo, pode-se tomar potenciais evocados apenas em certas áreas específicas do córtex, relacionadas com funções específicas. Estes núcleos são denominados *núcleos talâmicos específicos ou de retransmissão*. Entre eles temos, por exemplo, o núcleo ventral posterolateral e o corpo geniculado medial, cuja estimulação evoca potenciais, respectivamente, na área somestésica e na área auditiva do córtex. Por outro lado, existem núcleos no tálamo denominados *núcleos talâmicos inespecíficos*, cuja estimulação modifica os potenciais elétricos de territórios muito grandes do córtex cerebral e não apenas de áreas específicas deste córtex. Neste grupo estão os núcleos intralaminares, em especial o centromediano que medeiam o alerta cortical.

Eles recebem muitas fibras da formação reticular e sabe-se que o Sistema Ativador Reticular Ascendente (SARA) exerce sua ação sobre o córtex através desses núcleos. Os núcleos talâmicos inespecíficos, com suas conexões corticais, compõem o que muitos autores denominam de sistema talâmico de projeção difusa.

### 4.0 FUNÇÕES DO TÁLAMO

Do que foi visto, é fácil concluir que o tálamo é, na realidade, um agregado de núcleos de conexões muito diferentes, o que indica funções também diversas. Assim, as funções mais conhecidas do tálamo relacionam-se:



- a) *com a sensibilidade* – as funções sensitivas do tálamo são as mais conhecidas e as mais importantes. Todos os impulsos sensitivos, antes de chegar ao córtex, param em um núcleo talâmico, fazendo exceção apenas os impulsos olfatórios. O tálamo tem, assim, papel de distribuir às áreas específicas do córtex impulsos que recebe das vias sensoriais. Entretanto, o papel do tálamo não é simplesmente de retransmitir os impulsos sensitivos ao córtex, senão de integrá-los e modificá-los. Acredita-se mesmo que o córtex só seria capaz de interpretar corretamente impulsos já modificados pelo tálamo. Alguns destes impulsos, como os relacionados com a dor, temperatura e o tato protopático, tornam-se conscientes já em nível talâmico. Entretanto, a sensibilidade talâmica, ao contrário da cortical, não é discriminativa e não permite, por exemplo, o reconhecimento da forma e do tamanho de um objeto pelo tato (estereognosia);
- b) *com a motricidade* – através dos núcleos ventral anterior e ventral lateral, interpostos, respectivamente, em circuitos palidocorticais e cerebelocorticais;
- c) *com o comportamento emocional* – através do núcleo dorsomedial com suas conexões com a área pré-frontal;
- d) *com a memória* – através do núcleo do grupo anterior e suas conexões com os núcleos mamilares do hipotálamo;
- e) *com a ativação do córtex* – através dos núcleos talâmicos inespecíficos e suas conexões com a formação reticular fazendo parte do Sistema Ativador Reticular Ascendente (SARA).

## 5.0 CORRELAÇÕES ANATOMOCLÍNICAS

Afeções do tálamo decorrentes, em geral, de lesões de vasos, podem resultar na *síndrome talâmica*, na qual se manifestam dramáticas alterações da sensibilidade. Uma delas é o aparecimento de crises da chamada *dor central*, dor espontânea e pouco localizada, que frequentemente se irradia a toda a metade do corpo situada do lado oposto ao tálamo comprometido. Apesar de ser mais difícil desencadear qualquer manifestação sensorial, uma vez que o limiar de excitabilidade talâmica está aumentado, certos estímulos térmicos ou táteis desencadeiam sensações desproporcionalmente intensas, geralmente muito desagradáveis e não facilmente caracterizadas pelo doente. Há casos em que até mesmo estímulos auditivos se tornam desagradáveis, citando-se o caso de um

paciente que não podia ir à igreja porque os hinos religiosos que lá ouvia causavam sensações pouco definidas, mas muito desagradáveis, na metade do corpo situada do lado oposto ao tálamo lesado.

## B – ESTRUTURA E FUNÇÕES DO SUBTÁLAMO

### 1.0 SUBTÁLAMO

É uma pequena área situada na parte posterior do diencéfalo na transição com o mesencéfalo, limitando-se superiormente com o tálamo, lateralmente com a cápsula interna e medialmente com o hipotálamo (Figura 32.14). As formações subtalâmicas só podem ser observadas em secções do diencéfalo, uma vez que não se relacionam com sua superfície externa ou com as paredes do III ventrículo. Estando situado na transição com o mesencéfalo, algumas estruturas mesencefálicas estendem-se até o subtálamo, como o núcleo rubro, a substância negra e a formação reticular, constituindo esta a chamada *zona incerta* do subtálamo. Contudo, o subtálamo apresenta algumas formações cinzentas e brancas que lhe são próprias, sendo a mais importante o *núcleo subtalâmico* (Figura 32.5). Este núcleo tem conexões nos dois sentidos com o globo pálido através do *circuito pálido-subtalamo-palidal*, importante para a regulação da motricidade somática. Lesões do núcleo subtalâmico provocam uma síndrome conhecida como *hemibalismo*, caracterizada por movimentos anormais das extremidades. Estes movimentos são muito violentos e muitas vezes não desaparecem nem com o sono, podendo levar o doente à exaustão. Em razão da importância de suas conexões com os núcleos da base, alguns autores consideram o núcleo subtalâmico como parte desses núcleos o que, do ponto de vista embriológico e anatômico, não é correto.

## C – ESTRUTURA E FUNÇÕES DO EPITÁLAMO

### 1.0 GENERALIDADES

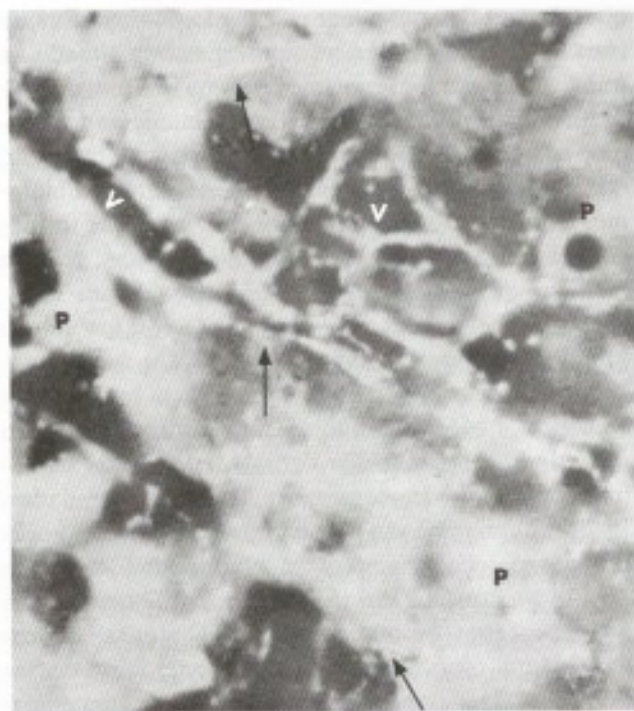
O epitálamo está localizado na parte superior e posterior do diencéfalo e contém formações importantes, a habênula e a glândula pineal (Figura 5.2). A habênula está situada de cada lado no triângulo da habênula e participa da regulação dos níveis de dopamina na via mesolímbica, principal área do prazer do cérebro. Ela pertence ao sistema límbico onde será estudada (Capítulo 27, item 3.7). A glândula pineal será estudada a seguir:



## 2.0 GLÂNDULA PINEAL

### 2.1 GENERALIDADES

A glândula pineal foi durante muitos séculos um órgão misterioso, geralmente considerado um resíduo filogenético do chamado terceiro olho encontrado em alguns lagartos e, por conseguinte, desprovido de função. A descoberta por Lerner (1958) do hormônio da pineal, a *melatonina*, mudou este quadro e mostrou o envolvimento da pineal na reprodução e nos ritmos circadianos. Na última década houve uma verdadeira explosão de trabalhos mostrando a participação da melatonina em um grande número de processos fisiológicos, o que aumentou consideravelmente a importância da pineal.<sup>2</sup>



**FIGURA 23.3** Corte histológico de glândula pineal do rato (método de Falck para monoaminas). A fluorescência observada neste caso é devida à presença de serotonina nos pinealócitos (P) e nas fibras nervosas (setas). (V) – vasos. [Reproduzido de Machado, C.R.S.; Wragg, L.E. and Machado, A.B.M. – 1968 – Brain Research, 8:310-318.]

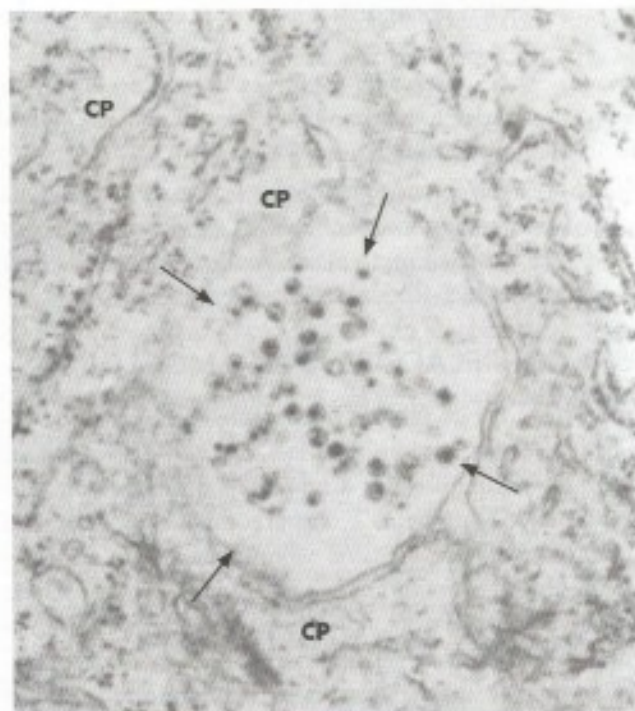
2 Embora a principal fonte de melatonina seja a pineal, ela é sintetizada também na retina, no intestino, nas células do sistema imunitário e na placenta onde é responsável pelo aumento da melatonina circulante durante a gravidez. Para mais informações sobre a melatonina placentária veja: Lanoix, D.; P. Guérin & Vaillancourt, C. – 2012. Placental melatonin production and melatonin receptor expression are altered in preeclampsia: new insights into role of this hormone in pregnancy. *Journal of Pineal Research*, 53: 417-425.

### 2.2 ESTRUTURA E INERVAÇÃO

A pineal é uma glândula endócrina compacta constituída de um estroma de tecido conjuntivo contendo também neuróglia e de células secretoras denominadas *pinealócitos*. Estas células são ricas em serotonina (**Figura 23.4**) que é utilizada para a síntese do hormônio da pineal, a melatonina. No homem e em alguns animais a pineal apresenta concreções calcárias que aumentam com a idade. Elas podem diminuir mas não impedem a produção de melatonina. A pineal é muito vascularizada e seus capilares têm fenestrações. Devido a isto ela não possui barreira hematoencefálica, enquadrando-se entre os órgãos circunventriculares (Capítulo 9, item 6). A inervação da pineal se dá por fibras simpáticas pós-ganglionares, oriundas do gânglio cervical superior que entram no crânio pelo plexo carotídeo e terminam em relação com os pinealócitos e com os vasos (**Figuras 23.4**). Esta inervação simpática tem importante papel na regulação da melatonina.

### 2.3 SECREÇÃO DE MELATONINA. RITMO CIRCADIANO

A *melatonina* é responsável pelas funções atribuídas à glândula pineal. Ela é sintetizada pelos pinealócitos.



**FIGURA 23.4** Eletromicrografia de uma fibra simpática (setas) contendo vesículas granulares em íntimo contato com um pinealócito do rato. CP = citoplasma do pinealócito. Aumento 37.700 vezes. [Reproduzido de Machado, 1971 – Progress in Brain Research, 34:171-185.]



citos a partir da serotonina e o processo de síntese é ativado pela noradrenalina liberada pelas fibras simpáticas. Durante o dia, essas fibras têm pouca atividade e os níveis de melatonina na pineal e na circulação são muito baixos. Entretanto, durante a noite, a inervação simpática da pineal é ativada, liberando noradrenalina, e os níveis de melatonina circulante aumentam cerca de dez vezes. Deste modo, a concentração de melatonina no sangue obedece a um ritmo circadiano, com pico durante a noite. Entretanto, esse ritmo não é intrínseco à pineal, pois decorre da atividade rítmica do núcleo supraquiasmático do hipotálamo, transmitida à pineal através da inervação simpática. Este ritmo é importante para a compreensão de alguns aspectos da fisiologia dessa glândula.

## 2.4 FUNÇÕES DA PINEAL

As funções da pineal devem-se à secreção de seu único hormônio, a melatonina. Durante muito tempo pensou-se que, nos mamíferos, a pineal estaria relacionada apenas com a reprodução através de uma atividade antagonotrófica e aos ritmos circadianos. Entretanto, pesquisas realizadas na última década mostraram que a melatonina tem uma enorme versatilidade funcional, estando ela relacionada com grande número de processos fisiológicos em várias células e órgãos. As principais funções da pineal e da melatonina são resumidamente descritas a seguir.

### 2.4.1 Função antagonotrófica

Sabe-se que a pineal tem um efeito inibidor sobre as gônadas via hipotálamo. Sabe-se também que a luz inibe a pineal e o escuro a ativa. Assim, ratos colocados em luz permanente entram em estro permanente porque cessa a ação inibidora que a pineal tem sobre os ovários. Demonstrou-se que no hamster os testículos atrofiam quando o animal é colocado em um regime de 23 horas de escuro e uma hora de luz por dia. Esta atrofia, entretanto, não ocorre quando o animal é previamente pinelectomizado. Admite-se, neste caso, que o escuro estimule a pineal, que, então, aumenta sua ação inibidora sobre os testículos, causando sua atrofia. Na natureza, as gônadas desse animal atrofiam-se quando entra o inverno e o animal inicia seu período de hibernação. A pineal está pois envolvida neste fenômeno, sendo estimulada pelos períodos escuros cada vez maiores no início do inverno. Assim, a pineal regula o ritmo sazonal dos mamíferos que hibernam. No homem, a evidência de uma ação da luz sobre os órgãos reprodutores, mediada pela pineal, é ainda pequena. Contudo, certas alterações da época de aparecimento da puberdade em meninas cegas de

nascença poderiam ser explicadas pela ausência da luz. Puberdade precoce também ocorre em casos de tumores de pineal de crianças quando há destruição dos pinealócitos, cessando assim a ação frenadora que a pineal tem sobre as gônadas.

### 2.4.2 Sincronização do ritmo circadiano de vigília-sono

Como foi visto no Capítulo anterior, o ritmo vigília-sono no homem é sincronizado com o ciclo dia-noite pelo núcleo supraquiasmático que para isto recebe informações sobre a luminosidade do ambiente pelo trato retino-hipotalâmico. A melatonina tem uma ação sincronizadora suplementar sobre este ritmo agindo diretamente sobre os neurônios do núcleo supraquiasmático que têm receptores para melatonina. Esta ação é especialmente importante quando há mudanças acentuadas no ciclo natural de dia-noite. Isto ocorre, por exemplo, nos voos intercontinentais em aviões a jato, quando de repente o indivíduo é deslocado para uma região onde é dia quando seu ritmo circadiano está em fase de sono. O mal-estar e a sonolência (Jet-lag) observados nesta situação melhora mais rapidamente com a administração de melatonina. Este hormônio começa a ter aplicação clínica como cronobiótico, ou seja, uma substância usada como agente profilático ou terapêutico em casos de distúrbios do ritmo circadiano de sono e vigília.

### 2.4.3 Regulação da glicemia

Um grande número de pesquisas mostrou que, nos mamíferos, inclusive no homem, a melatonina está envolvida na regulação de glicemia, inibindo a secreção de insulina nas células beta das ilhotas pancreáticas. Como os pinealócitos têm receptores de insulina, postulou-se a existência de uma alça de retroalimentação (*feedback*) entre pinealócitos e células-beta.<sup>3</sup>

### 2.4.4 Regulação da morte celular por apoptose<sup>4</sup>

A apoptose tem papel importante em vários processos fisiológicos como, por exemplo, a diferenciação

3 Mais informações em: Peschke, F. & Mühlbauer, E. 2010. New evidence for a role of melatonin in glucose regulation. *Best Practice & Research Clinical Endocrinology & Metabolism*. 24: 829-841

4 Mais informações em: Wang, J.; Xiao, X.; Zhang, Y.; Shi, D.; Chen, W.; Fu, L.; Liu, L.; Xie, F.; Kang, T.; Huang, W. & Deng, W. 2012. Simultaneous modulation of COX-2, p300, Akt, and Apaf-1 signaling by melatonin to inhibit proliferation and induce apoptosis in breast cancer cells. *Journal of Pineal Research* 53: 77-90



do tubo neural e a involução do timo com a idade. Sua regulação é muito importante. Sabe-se, hoje, que a melatonina inibe o aparecimento de células em apoptose enquanto os corticoides ativam este processo. A pinealectomia em ratos acelera a involução normal do timo e a melatonina atrasa este processo. Pesquisas recentes mostram que, ao contrário do que ocorre com células normais, nas células cancerosas a melatonina aumenta a apoptose, contribuindo para a regressão de certos tipos de tumores.

#### 2.4.5 Ação antioxidante

A melatonina é um dos mais potentes antioxidantes conhecidos, superando a ação de antioxidantes mais

tradicionais como as vitaminas A, C, E. Ela não só remove os radicais livres, como também aumenta a capacidade antioxidante das células.<sup>5</sup>

#### 2.4.6 Regulação do sistema imunitário

A melatonina, por mecanismos diversos, aumenta as respostas imunitárias agindo sobre as células do baço, timo, medula óssea, macrófagos, neutrófilos e células T. A ação da melatonina no sistema imunitário se faz não só pela melatonina da pineal mas pela produzida por células do próprio sistema imunitário.<sup>6</sup> A melatonina tem também efeito benéfico sobre vários processos inflamatórios por mecanismos diversos de atuação.<sup>7</sup>

5 Mais informações em: Korkmaz, A.; Reiter, R.J.; Topal, T.; Manchester, L.C.; Oter, S. & Tan, D.X. - 2009 - Melatonin: an established antioxidant worthy of use in clinical trials. *Molecular Medicine* 15: 43-50.

6 Mais informações em: Carrillo-Vico, A.; Guerrero, J.M.; Lardoni, P.J. & Reiter, R.J. 2005 - A review of the multiple actions of melatonin on the immune system. *Endocrine* 27(2): 189-200.

7 Mais informações em: Laliena, A.; San Miguel, B.; Crespo, I.; Alvarez, M.; González-Gallego, J. & Tuñón, M.J. -2012 - Melatonin attenuates inflammation and promotes regeneration in rabbits with fulminant hepatitis of viral origin. *Journal of Pineal Research* 53(3): 270-278.



# Estrutura e Funções dos Núcleos da Base

## 1.0 INTRODUÇÃO

Tradicionalmente, levando-se em consideração a definição de que núcleos da base são massas de substância cinzenta situadas na base do telencéfalo, estes núcleos são: *claustrum*, *corpo amigdalóide* (ou *amígdala*), *núcleo caudado*, *putâmen* e *globo pálido*. Podem ser incluídas, também, mais duas estruturas: o *núcleo basal de Meynert* e o *núcleo accumbens*.<sup>1</sup> O núcleo caudado, o putâmen e o globo pálido integram o chamado *corpo estriado dorsal* e os núcleos basal de Meynert e *accumbens* integram o *corpo estriado ventral*. O *claustrum*, situado entre o putâmen e o córtex da ínsula (**Figura 24.1**), tem conexões recíprocas com praticamente todas as áreas corticais, mas sua função é ainda enigmática existindo várias hipóteses sobre seu funcionamento.<sup>2</sup> O corpo amigdalóide e o núcleo *accumbens* são importantes componentes do sistema límbico e serão estudados a propósito desse sistema (Capítulo 27). O núcleo basal de Meynert foi estudado no Capítulo 20, item 7, a propósito das vias colinérgicas. Os estudos sobre os núcleos da base fo-

ram, desde o início, motivados pela necessidade de se entender algumas doenças como o Parkinsonismo e o hemibalismo, em que há grandes alterações de motricidade. Assim, acreditou-se durante muito tempo que os núcleos da base, em especial os do corpo estriado dorsal, teriam somente funções motoras e pertenceriam ao chamado sistema extrapiramidal, ao qual se oporia o sistema piramidal representado pelo trato corticoespinal. Entretanto, esta divisão não mais se justifica, principalmente pelo fato de que o corpo estriado dorsal, que era considerado o centro do sistema extrapiramidal, age modulando a ação do trato corticoespinal. Além disso, embora os núcleos da base, em especial o corpo estriado dorsal, continuem a ser estruturas predominantemente motoras, eles também estão envolvidos com várias funções não motoras, relacionadas a processos cognitivos, emocionais e motivacionais.

## 2.0 CORPO ESTRIADO

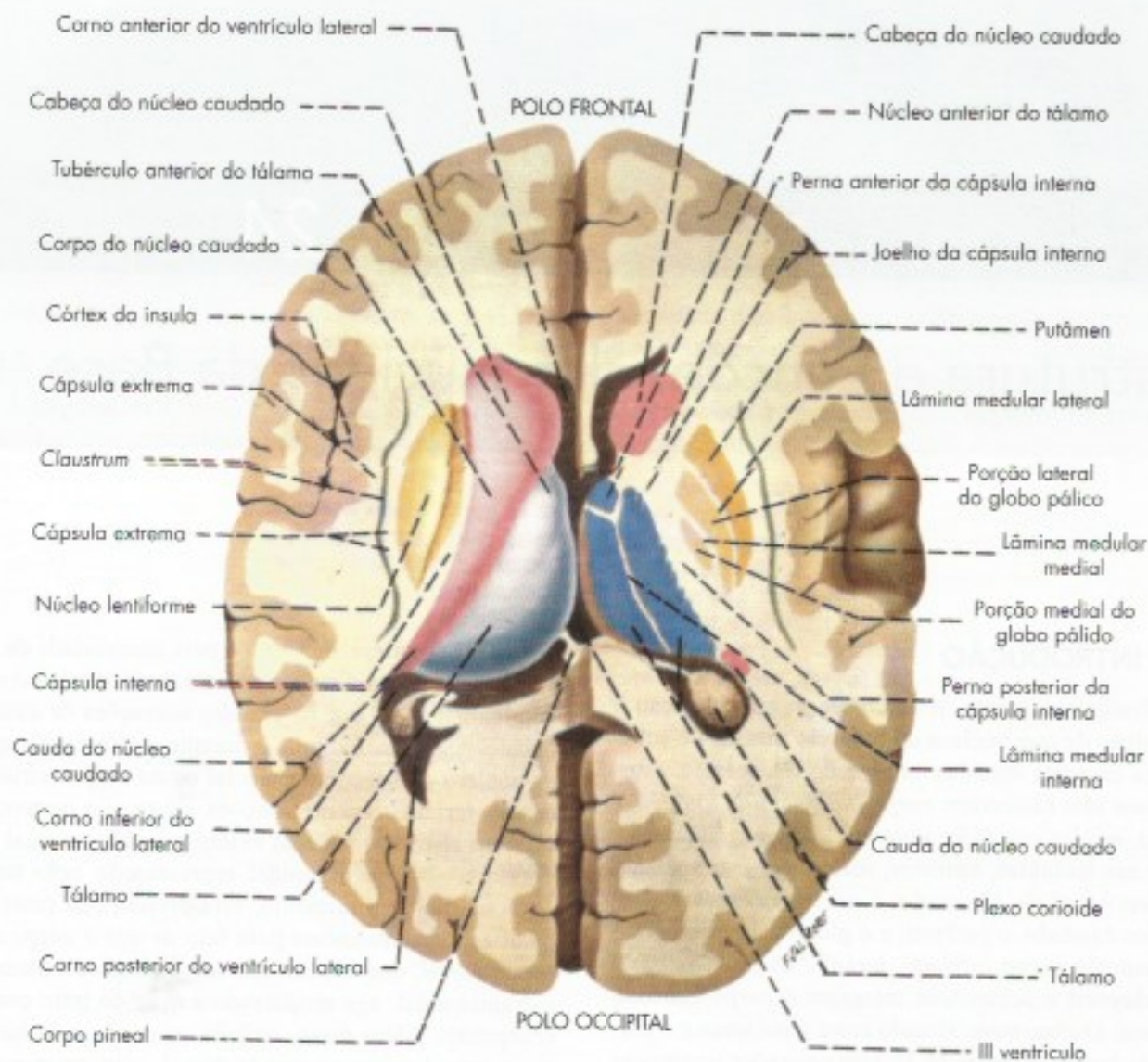
### 2.1 ORGANIZAÇÃO GERAL

O corpo estriado, também chamado corpo estriado dorsal, é constituído pelo *núcleo caudado*, *putâmen* e *globo pálido*. O putâmen e o globo pálido, em conjunto, constituem o *núcleo lentiforme*. As relações entre esses três núcleos são vistas nas **Figuras 24.1** e **24.2**. Embora o putâmen seja topograficamente mais ligado ao globo pálido, do ponto de vista filogenético, estrutural e funcional suas afinidades são com o núcleo caudado. Assim, pode-se dividir o corpo estriado dorsal em uma parte recente, *neostriado*, ou

1 Alguns autores, com base em critérios funcionais, incluem entre os núcleos da base a substância negra e o subtálamo, que, neste livro, levando em conta a posição anatômica, são tratados como pertencendo, respectivamente, ao tronco encefálico e ao diencéfalo.

2 Uma hipótese é de que ele teria uma ação sincronizadora da atividade elétrica de várias partes do cérebro integrando-as participando assim da regulação de comportamentos voluntários. Veja: Smythies J., Edelman, L. & Ramachandran, V. 2012. Hypotheses relating to the function of the claustrum. *Frontiers in Integrative Neuroscience*, 8:1-16.





**FIGURA 24.1** Núcleos da base e tálamo em representação tridimensional (lado esquerdo) e em corte (lado direito). Compare com a Figura 24.3, onde foram mantidas as mesmas cores.

simplesmente *striatum*, que compreende o putâmen e o núcleo caudado; e uma parte antiga, *paleostriado*, ou *pallidum*, constituída pelo globo pálido. O globo pálido divide-se em uma parte medial, o *pálido medial* e outra lateral, o *pálido lateral*, com conexões diferentes.

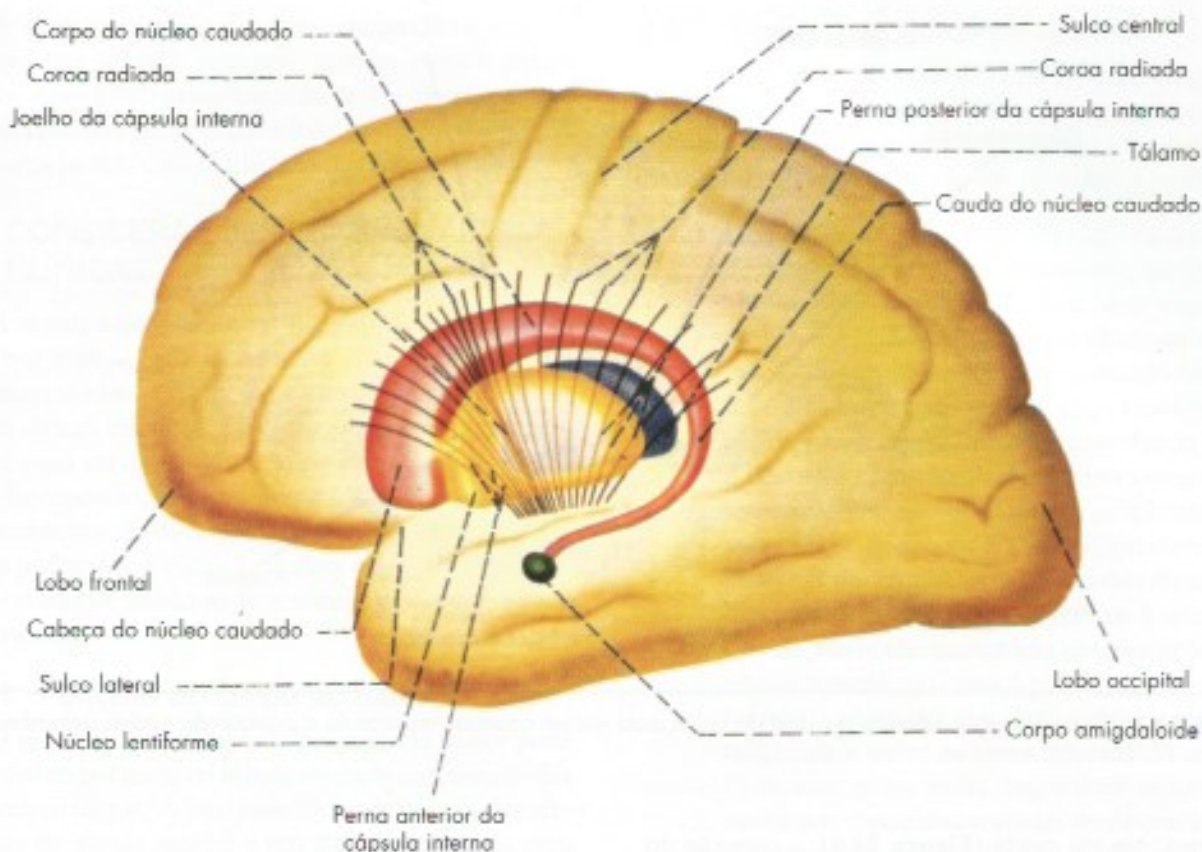
Existem muitas fibras ligando o núcleo caudado e o putâmen ao globo pálido, e são elas que, ao convergir para o globo pálido, lhe dão cor mais pálida nas preparações não coradas. A esse esquema tradicional do corpo estriado, veio juntar-se, mais recentemente, o conceito de *corpo estriado ventral* que apresenta características histológicas e hodológicas bastante semelhantes a seus correspondentes dorsais. Entretanto, uma

diferença é que as estruturas do corpo estriado ventral pertencem ao sistema límbico, e participam da regulação do comportamento emocional. O *estriado ventral* tem como principal componente o *núcleo accumbens*, situado na união entre o putâmen e a cabeça do núcleo caudado (Figura 24.3). O *pálido ventral* é mostrado na Figura 24.6, logo abaixo das fibras da comissura anterior.

## 2.2 CONEXÕES E CIRCUITOS

Ao contrário dos outros componentes do sistema motor, o corpo estriado não tem conexões aferentes ou eferentes diretas com a medula suas funções são exercidas por circuitos nos quais áreas corticais de funções





**FIGURA 24.2** Núcleos da base, tálamo, cápsula interna e coroa radiada em vista lateral no interior de um hemisfério cerebral.

diferentes projetam-se para áreas específicas do corpo estriado que, por sua vez, liga-se ao tálamo e, através deste, às áreas corticais de origem. Fecham-se, assim, os circuitos em alça corticoestriado-talamocorticais, dos quais já foram identificados cinco tipos, a saber:

- circuito motor* – começa nas áreas motora e somestésica do córtex e participa da regulação da motricidade voluntária. Será descrito em detalhes no próximo item, 2.2.1;
- circuito oculomotor* – começa e termina no campo ocular motor e está relacionado aos movimentos oculares;
- circuito pré-frontal dorsolateral* – começa na parte dorsolateral da área pré-frontal. Projeta-se para o núcleo caudado, daí para o globo pálido, núcleo dorsomedial do tálamo e volta ao córtex pré-frontal. Suas funções são aquelas atribuídas a esta porção da área pré-frontal (Capítulo 26, item 4.1.1);
- circuito pré-frontal orbitofrontal* – começa e termina na parte orbitofrontal da área pré-frontal e tem o mesmo trajeto do circuito pré-

-frontal dorsolateral. Tem as mesmas funções da área pré-frontal orbitofrontal, ou seja, manutenção da atenção e supressão de comportamentos socialmente indesejáveis (Capítulo 26, item 4.1.2);

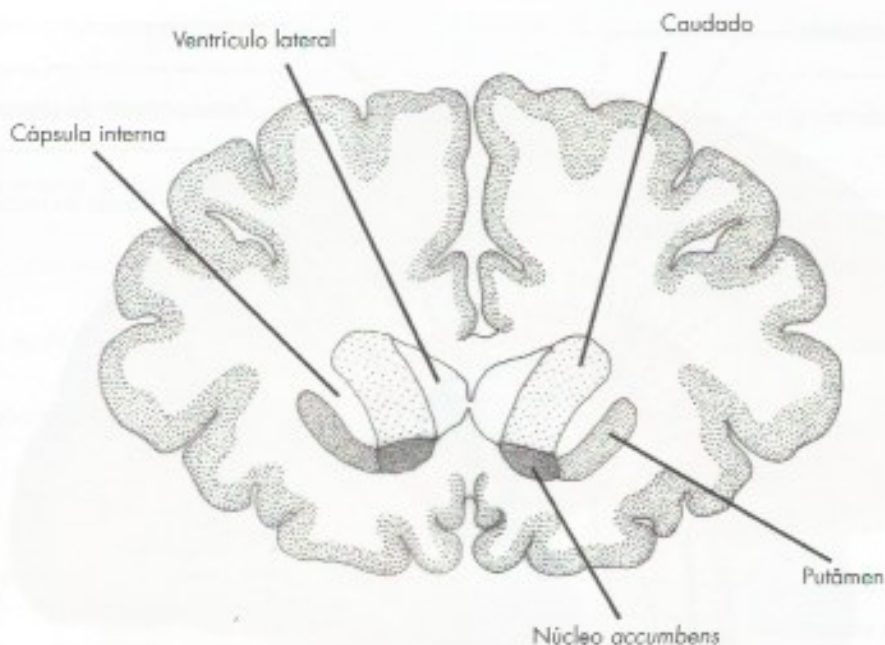
- circuito límbico* – origina-se nas áreas neocorticais do sistema límbico, em especial a parte anterior do giro do cíngulo, projeta-se para o estriado ventral em especial o núcleo accumbens, daí para o núcleo anterior do tálamo. Este circuito está relacionado com processamento das emoções.

Em síntese, desses circuitos, os dois primeiros são motores, os pré-frontais relacionados com funções psicológicas superiores, e os límbicos com as emoções.

### 2.2.1 Circuito motor

Origina-se nas áreas motoras do córtex e na área somestésica e projeta-se para o putâmen de maneira somatotópica, ou seja, para cada região do córtex há uma região correspondente no putâmen. A partir do putâmen, o circuito motor pode seguir por duas vias, direta

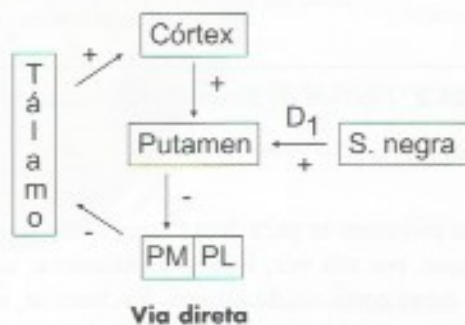




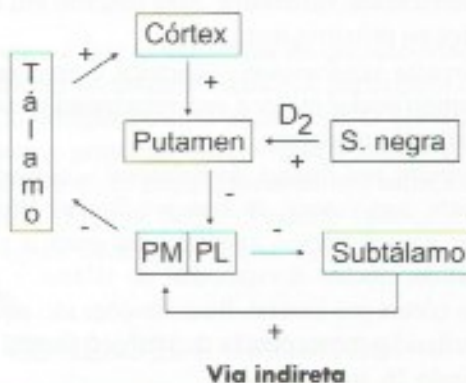
**FIGURA 24.3** Corte frontal da cérebro ao nível da cabeça do núcleo caudado mostrando a posição do núcleo accumbens.

e indireta. Na via direta (**Figura 24.4**), a conexão do putâmen se faz diretamente com o pálido medial e deste para os núcleos ventral anterior (VA) e ventral lateral (VL) do tálamo de onde se projetam para as mesmas áreas motoras de origem. Já na via indireta (**Figura 24.5**), a conexão é com o pálido lateral que, por sua vez, projeta-se para o núcleo subtalâmico e deste para o pálido medial. Do pálido medial, seguido do tálamo e córtex como na via direta. Ligado ao circuito motor há um circuito subsidiário, no qual o putâmen mantém conexões recíprocas com a substância negra. Este circuito é importante porque as fibras nigroestriadas são dopaminérgicas e exercem ação modulatória sobre o circuito motor. Esta ação é excitatória na via direta e inibitória na via indireta. O fato do mesmo neurotransmissor, dopamina, ter ações diferentes explica-se pelo fato de que no putâmen existem dois tipos de receptores de dopamina, D1 excitador e D2 inibidor.

Vejamos como o circuito funciona. Nas duas vias o pálido medial mantém uma inibição permanente dos dois núcleos talâmicos resultando em inibição das áreas motoras do córtex. Na via direta (**Figura 24.4**) o putâmen inibe o pálido medial, cessa a inibição deste sobre o tálamo resultando ativação do córtex e facilitação dos movimentos. Na via indireta ocorre o oposto. A projeção excitatória do núcleo subtalâmico sobre o pálido medial aumenta a inibição deste sobre os núcleos talâmicos resultando em inibição do córtex e dos movimentos.



**FIGURA 24.4** Desenho esquemático da via direta do circuito motor do corpo estriado. PM = pálido medial e PL = pálido lateral.



**FIGURA 24.5** Desenho esquemático da via indireta do circuito motor do corpo estriado. PM = pálido medial e PL = pálido lateral.



A ação excitatória das fibras dopaminérgicas nigroestriatais sobre o putâmen também inibe o pálido medial, com efeito semelhante ao de via direta, ou seja, há ativação dos núcleos talâmicos, resultando ativação do córtex motor, com facilitação dos movimentos.

## 2.3 CONSIDERAÇÕES FUNCIONAIS E CLÍNICAS

A seguir estudaremos as funções do corpo estriado, com base no que já foi visto sobre os circuitos a ele relacionados, e os quadros clínicos resultantes das lesões desses circuitos. Em relação ao corpo estriado, talvez mais do que a outras áreas do sistema nervoso, o conhecimento da função decorre em grande parte do conhecimento da disfunção. As funções do corpo estriado podem ser divididas em duas categorias, motoras e não motoras, sendo as primeiras mais conhecidas e importantes.

### 2.3.1 Funções do corpo estriado

O papel do corpo estriado no controle motor pode ser inferido por meio do estudo de pacientes com lesões no circuito motor.<sup>3</sup> A atividade tônica inibitória das eferências do pálido medial é um freio permanente para movimentos indesejados. A necessidade de realizar um movimento interromperia este freio tônico, permitindo liberação do comando motor ordenado pelo córtex cerebral. Dessa forma, os núcleos da base têm um papel na preparação de programas motores e na execução automática de programas motores já aprendidos.

Não se sabe exatamente como as vias direta e indireta do circuito motor interagem para o controle motor. A ideia mais aceita é a de que os sinais para um dado movimento sejam direcionados por ambas as vias para a mesma população de neurônios palidais. Assim, as aferências da via indireta poderiam frear ou suavizar o movimento, enquanto, simultaneamente, a direta o facilitaria e ambas participariam na gradação de amplitude e velocidade do movimento. O comportamento motor normal depende do equilíbrio entre a atividade das vias direta e indireta.

Diversas síndromes clínicas que acometem o corpo estriado são devidas a alterações desse equilíbrio.<sup>4</sup>

3 O conceito clássico segundo o qual o corpo estriado seria o iniciador do movimento não se confirmou porque estudos de neuroimagem funcional mostraram que este circuito é ativado depois de iniciado o movimento.

4 Essas síndromes eram denominadas síndromes extrapiramidais, em oposição às síndromes piramidais decorrentes de lesões do trato corticoespinhal. Esta classificação não é mais utilizada.

### 2.3.2 Disfunções do corpo estriado

Os transtornos do corpo estriado são hiperkinéticos, hipocinéticos ou comportamentais e emocionais esses últimos de interesse neuropsiquiátrico.<sup>5</sup> Os principais transtornos do corpo estriado são descritos a seguir:

- a) Hemibalismo é o mais conhecido, caracterizado por movimentos involuntários, de grande amplitude e forte intensidade, dos membros do lado da lesão, que se assemelham ao movimento de um indivíduo arremessando um objeto. Nos casos mais graves, esses movimentos não desaparecem com o sono, podendo levar o doente à exaustão. A causa mais comum são lesões do núcleo subtalâmico, geralmente resultantes de pequenos acidentes vasculares. Os sintomas do hemibalismo, como dos distúrbios hiperkinéticos em geral, devem-se à diminuição da atividade excitatória das projeções do núcleo subtalâmico para o pálido medial, diminuindo o efeito inibidor deste sobre os núcleos talâmicos e sobre as áreas motoras do córtex. Com isso, essas áreas respondem exageradamente aos comandos corticais ou de outras aferências e aumentam a tendência dos neurônios corticais dispararem espontaneamente, dando origem a movimentos involuntários.
- b) *Doença de Parkinson* – Em 1817, o médico inglês James Parkinson descreveu a doença que hoje tem seu nome e que aparece, geralmente, após os 50 anos de idade. Caracteriza-se por três sintomas básicos: tremor, rigidez e bradicinesia. O *tremor* manifesta-se nas extremidades quando elas estão paradas, e desaparece com o movimento. A *rigidez* resulta de uma hipertonia de toda a musculatura esquelética. A *bradicinesia* manifesta-se por lentidão e redução da atividade motora espontânea, na ausência de paralisia. Há também grande dificuldade para dar-se início aos movimentos. Verificou-se que, na doença de Parkinson, a disfunção está na substância negra, resultando em diminuição de dopamina nas fibras nigroestriatais. Desse modo, cessa a atividade moduladora que essas fibras exercem sobre as vias direta e indireta, resultando em aumento da inibição dos núcleos talâmicos. A descoberta desse fato inspirou a terapêutica da doença de

5 Para revisão sobre o comprometimento dos núcleos da base em doenças neuropsiquiátricas veja Teixeira, A.L. & Cardoso, F. 2004 – Neuropsiquiatria dos núcleos da base. *Jornal Brasileiro de Psiquiatria*, 53(3): 153-158.

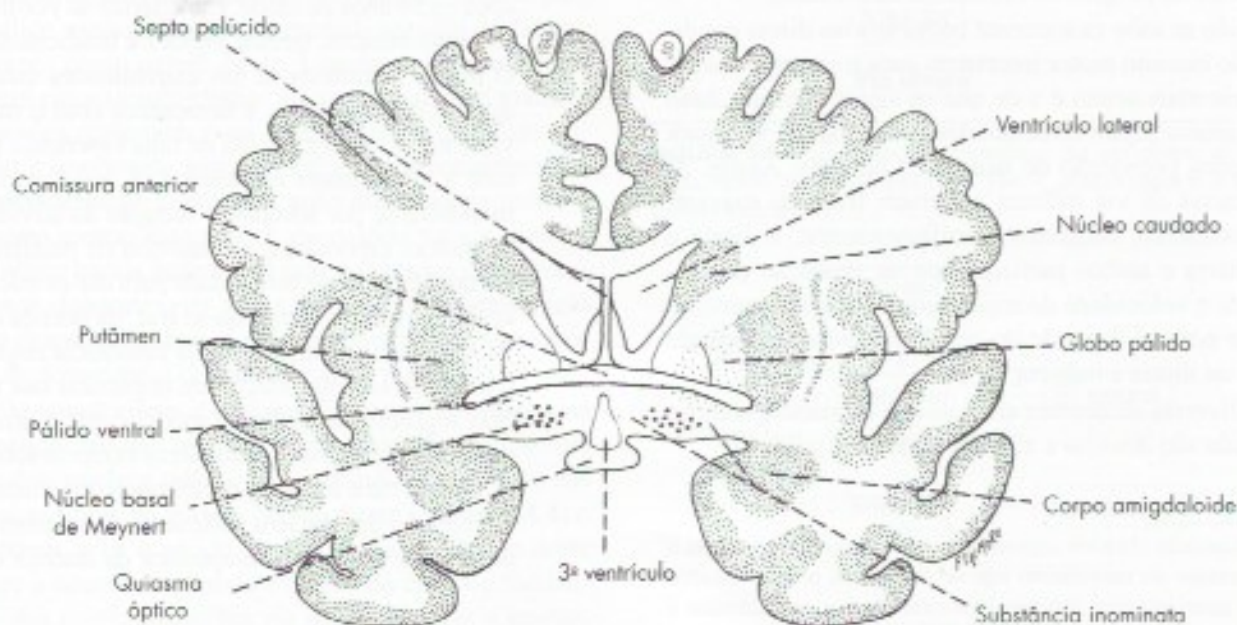


Parkinson, que visa aumentar o teor de dopamina nas fibras nigroestriatais. Tentativas para obter-se esse resultado através da administração de dopamina não obtiveram sucesso, pois essa amina só atravessa a barreira hematoencefálica em concentrações muito altas e tóxicas para o restante do organismo. Verificou-se, entretanto, que o isômero levógiro da diidroxifenilalanina (L-Dopa) atravessa a barreira, é captado pelos neurônios e fibras dopaminérgicas da substância negra e transformado em dopamina, o que causa melhora dos sintomas da doença de Parkinson.

Baseado no que foi estudado sobre o circuito motor, pode-se compreender o que provavelmente ocorre na fisiopatologia dessa doença. A perda da aferência dopaminérgica para o estriado leva à diminuição de atividade da via direta, onde a dopamina tem ação excitatória, e ao aumento na via indireta, onde a dopamina tem ação inibitória. A diferença das ações da dopamina nos dois circuitos deve-se ao fato de que no circuito direto o receptor é D1 ativador e no circuito indireto D2 inibitório, devido às diferentes ações da dopamina nas duas vias. Estas alterações levam ao aumento na atividade do pálido medial e consequente aumento da inibição dos neurônios talamocorticais, ocasionando os sintomas hipocinéticos característicos da doença.

Na doença de Parkinson, em relação à via indireta, ocorre excessiva atividade do núcleo subtalâmico, o que parece ser um fator importante na produção dos sintomas. Por isso, a lesão desse núcleo, reduzindo a excitação excessiva do pálido medial, melhora os sinais de parkinsonismo. Resultados similares podem ser obtidos lesando-se, por cirurgia estereotáxica, o pálido medial.

- c) *Coreia de Sydenham* – Caracteriza-se pela presença de movimentos involuntários rápidos que lembram uma dança (movimentos coreicos) hipotonia e distúrbios neuropsiquiátricos como labilidade afetiva e sintomas obsessivo-compulsivo, hiperatividade. Os sintomas motores são devidos ao comprometimento do circuito motor, os demais sintomas são comprometimento de circuitos pré-frontais. A Coreia de Sydenham ocorre principalmente em crianças, é uma doença autoimune, com anticorpos que lesam os núcleos da base.
- d) *Transtorno obsessivo-compulsivo (TOC)* – É uma doença psiquiátrica que tem como característica principal obsessões, como a mania de limpeza que pode resultar em excessivas lavagens das mãos ao ponto de ferir a pele. Há evidências de que o TOC deve-se ao comprometimento dos dois circuitos pré-frontais.



**FIGURA 24.6** Corte frontal do cérebro passando pela comissura anterior. Notam-se as estruturas do corpo estriado e o núcleo basal de Meynert, situado na substância inominata.



# Estrutura da Substância Branca e do Córtex Cerebral

## A – SUBSTÂNCIA BRANCA DO CÉREBRO

### 1.0 INTRODUÇÃO

Em um corte horizontal do cérebro, a substância branca, também chamada centro branco medular, aparece como uma área de forma oval, o que lhe valeu, para cada hemisfério, o nome de *centro semioval* (Figura 32.7). Este é constituído de fibras mielínicas, que podem ser classificadas em dois grandes grupos: *fibras de projeção* e *fibras de associação*. As primeiras ligam o córtex a centros subcorticais, as segundas ligam áreas corticais situadas em pontos diferentes do cérebro. Estas últimas podem, por sua vez, ser divididas em *fibras de associação intra-hemisféricas* e *fibras de associação inter-hemisféricas*, conforme associem áreas dentro de um mesmo hemisfério ou entre dois hemisférios.

### 2.0 FIBRAS DE ASSOCIAÇÃO INTRA-HEMISFÉRICAS

Conforme o tamanho, classificam-se em curtas e longas. As curtas associam áreas vizinhas do córtex como, por exemplo, dois giros, passando, neste caso, pelo fundo do sulco. São também chamadas, devido a sua disposição, *fibras arqueadas do cérebro* ou *fibras em U* (Figura 25.1).

As fibras de associação intra-hemisféricas longas unem-se em fascículos, sendo mais importantes os seguintes:

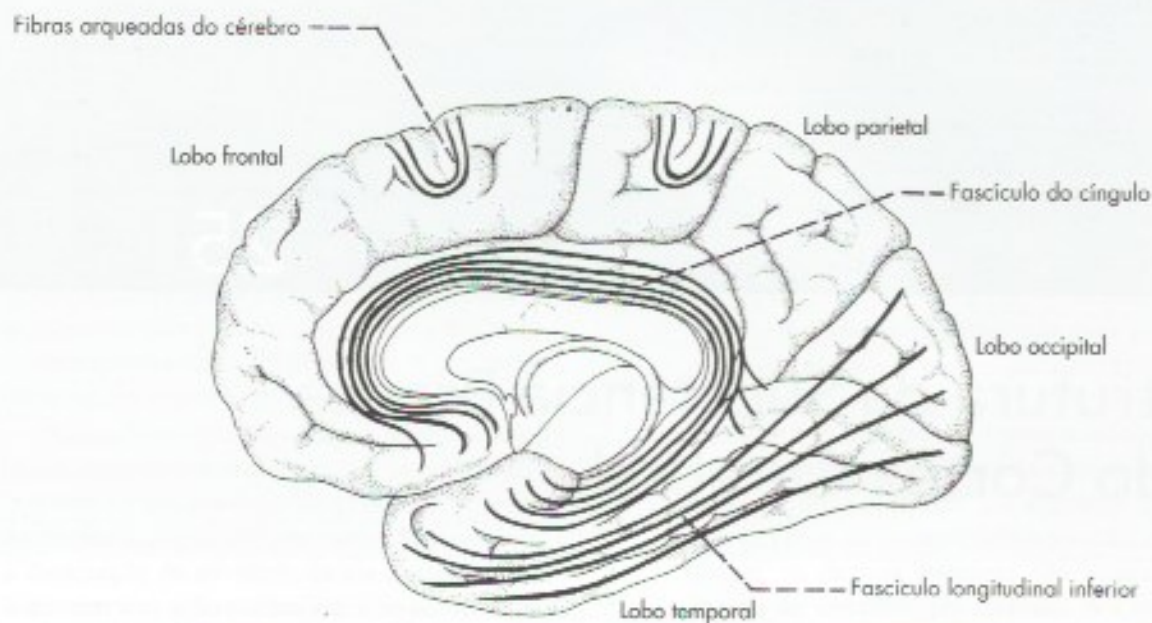
- fascículo do cíngulo* – percorre o giro de mesmo nome, unindo o lobo frontal ao temporal, passando pelo lobo parietal (Figura 25.1);
- fascículo longitudinal superior* – também denominado *fascículo arqueado*, liga os lobos frontal, parietal e occipital pela face superolateral de cada hemisfério (Figura 25.2);
- fascículo longitudinal inferior* – une o lobo occipital ao lobo temporal (Figura 25.1);
- fascículo unciforme* – liga o lobo frontal ao temporal, passando pelo fundo do sulco lateral (Figura 25.2).

O fascículo longitudinal superior, ou fascículo arqueado, tem papel importante na linguagem, na medida em que estabelece conexão entre as áreas anterior e posterior da linguagem, situados, respectivamente, no lobo frontal e na junção dos lobos temporal e parietal (Figura 26.6). Lesões desse fascículo causam graves perturbações da linguagem.

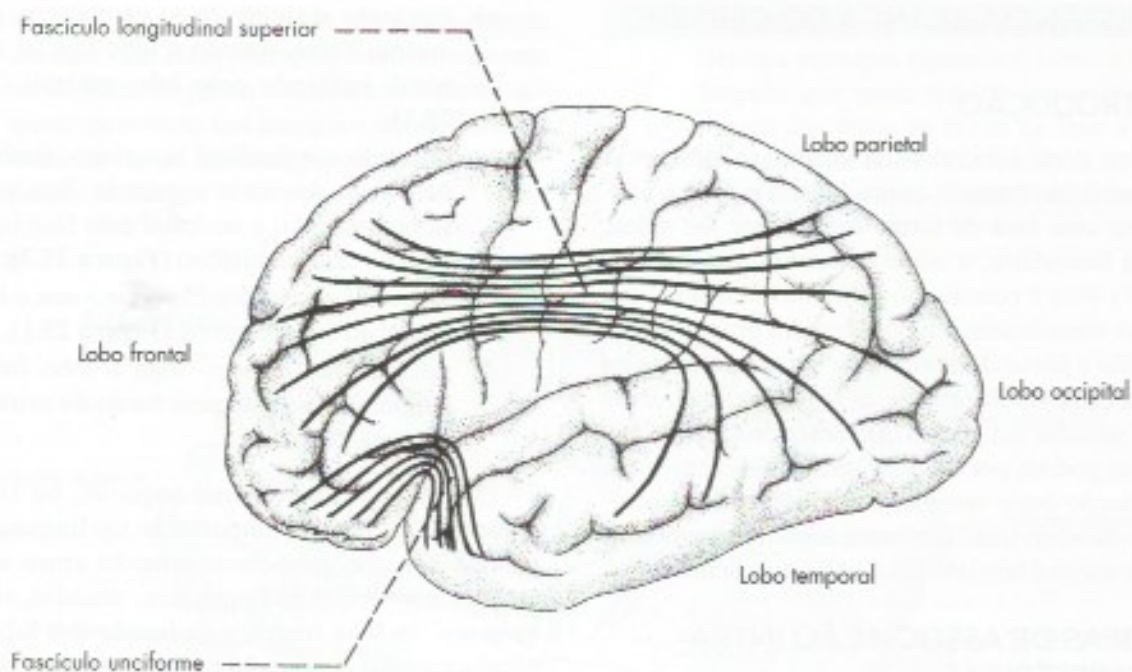
### 3.0 FIBRAS DE ASSOCIAÇÃO INTER-HEMISFÉRICAS

São também chamadas *fibras comissurais*, pois fazem a união entre áreas simétricas dos dois hemisférios. Essas fibras agrupam-se para formar as três comissuras do telencéfalo, ou seja, comissura do fórnix, comissura anterior e corpo caloso:





**FIGURA 25.1** Fascículos de associação na face medial do cérebro.



**FIGURA 25.2** Fascículos de associação na face súpero-lateral do cérebro.

- a) *comissura do fórnix* – pouco desenvolvida no homem, essa comissura é formada por fibras que se dispõem entre as duas pernas do fórnix (Figura 7.3) e estabelecem conexão entre os dois hipocampos;
- b) *comissura anterior* – tem uma porção olfatória, que liga bulbos e tratos olfatórios, e uma por-

ção não olfatória, que estabelece união entre os lobos temporais. A posição da comissura anterior é mostrada na Figura 7.1;

- c) *corpo caloso* – a maior das comissuras telencefálicas é também o maior feixe de fibras do sistema nervoso. Estabelece conexão entre áreas corticais simétricas dos dois hemisfé-



rios, com exceção daquelas do lobo temporal, que são unidas principalmente pelas fibras da comissura anterior. O corpo caloso permite a transferência de conhecimentos e informações de um hemisfério para o outro, fazendo com que eles funcionem harmonicamente. Em animais com secção experimental do corpo caloso, podem-se ensinar tarefas diferentes, ou mesmo antagonicas, a cada um dos hemisférios que, nesse caso, funcionam independentemente um do outro. Secções do corpo caloso feitas no homem com o objetivo de melhorar certos quadros rebeldes de epilepsia não causam alterações evidentes de comportamento ou de psiquismo. Entretanto, testes especializados revelam que, nesses casos, não há transferência de informações de um hemisfério para o outro.

#### 4.0 FIBRAS DE PROJEÇÃO

Estas fibras agrupam-se para formar o fórnix e a cápsula interna. O fórnix liga o hipocampo aos núcleos mamilares do hipotálamo e está relacionado com a memória (Figura 27.2).

A *cápsula interna* (Figuras 24.1 e 24.2) é um grande feixe de fibras que separa o tálamo, situado medialmente, do núcleo lentiforme, situado lateralmente. Acima do núcleo lentiforme, a cápsula interna continua com a *coroa radiada*; abaixo, com a base do pedúnculo cerebral (Figura 30.1). Distinguem-se, na cápsula interna, três partes (Figura 24.1): a *perna anterior*, situada entre a cabeça do núcleo caudado e o núcleo lentiforme; a *perna posterior*, situada entre o tálamo e o núcleo lentiforme; e o *joelho*, situado no ângulo entre essas duas partes.

A cápsula interna é uma formação muito importante porque por ela passa a maioria das fibras que saem ou entram no córtex cerebral. Entre as fibras originadas no córtex, temos os tratos *corticoespinal*, *corticonuclear* e *corticopontino*, além das *fibras corticoreticulares* e *corticoestriatais*. As fibras que passam na cápsula interna e se dirigem ao córtex vêm do tálamo, sendo denominadas *radiações*. Entre estas, temos as *radiações óptica* e *auditiva*. Estas fibras não estão misturadas e têm posições bem definidas na cápsula interna, podendo, pois, ser lesadas separadamente, o que determina quadros clínicos diferentes. Assim, as fibras do trato corticonuclear ocupam o joelho da cápsula interna, sendo seguidas, já na perna posterior, das fibras do trato corticoespinal e das radiações talâmicas que levam ao córtex a sensibilidade somática geral. As radiações óptica e auditiva também passam na perna posterior

da cápsula interna, mas na porção situada abaixo do núcleo lentiforme (porção sublentiforme da cápsula interna).

Lesões da cápsula interna, decorrentes de hemorragias ou obstruções de seus vasos, ocorrem com bastante frequência, constituindo os chamados Acidentes Vasculares Cerebrais (AVC) ou “derrames cerebrais” que, geralmente, causam hemiplegia e diminuição da sensibilidade na metade oposta do corpo.

## B – ESTRUTURA DO CÓRTEX CEREBRAL

### 1.0 GENERALIDADES

Córtex cerebral é a fina camada de substância cinzenta que reveste o centro branco medular do cérebro ou centro semioval. Trata-se de uma das partes mais importantes do sistema nervoso. Ao córtex cerebral chegam impulsos provenientes de todas as vias da sensibilidade, que aí se tornam conscientes e são interpretadas. Assim, uma lesão nas áreas corticais da visão pode levar à cegueira mesmo com as vias visuais intactas. Do córtex saem os impulsos nervosos que iniciam e comandam os movimentos voluntários e que estão relacionados também com os fenômenos psíquicos. Durante a evolução, a extensão e a complexidade do córtex aumentaram progressivamente, atingindo o maior desenvolvimento na espécie humana, o que pode ser correlacionado com o grande desenvolvimento das funções intelectuais nesta espécie.

### 2.0 CITOARQUITETURA DO CÓRTEX

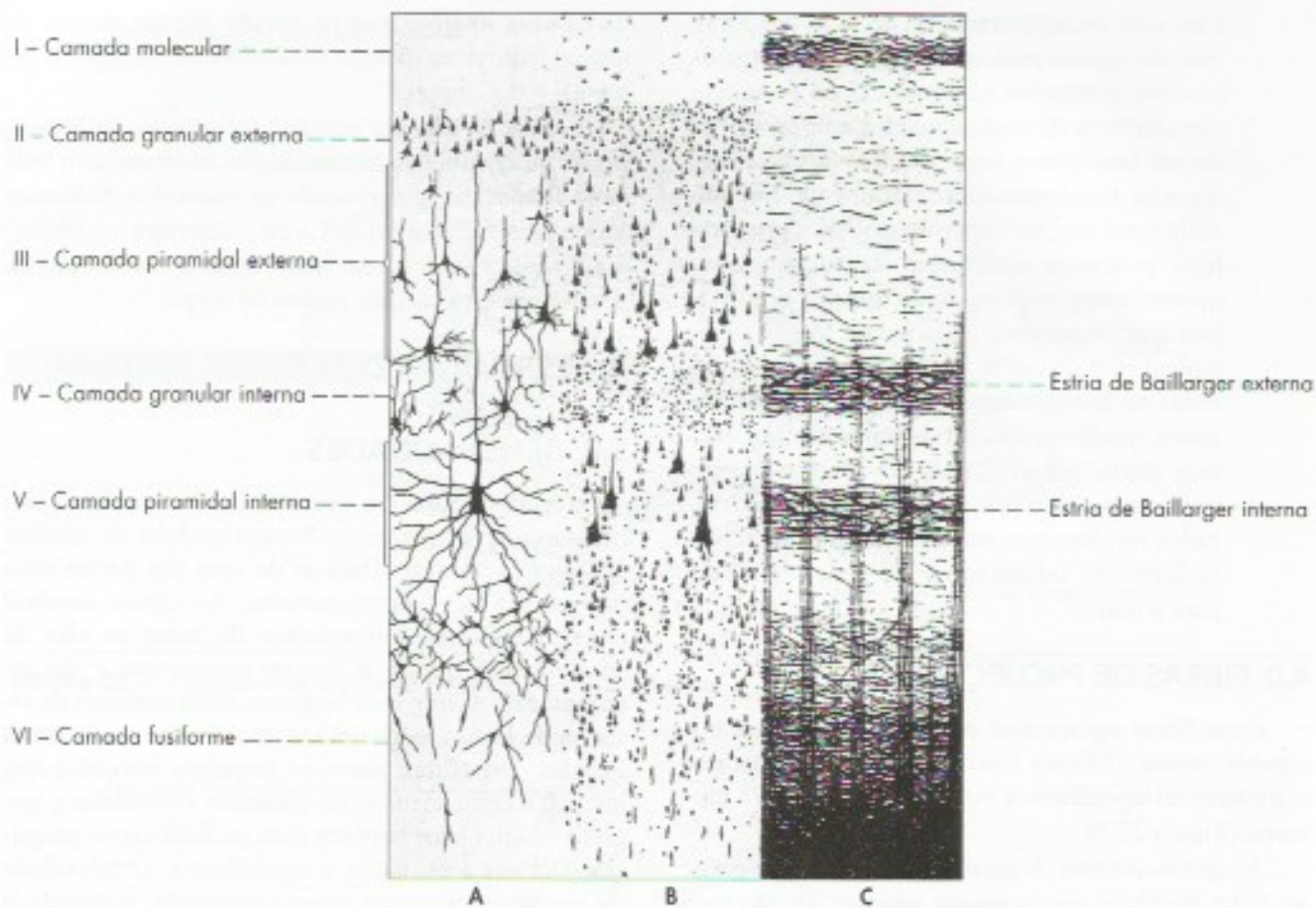
No córtex cerebral existem neurônios, células neurogliais e fibras. As células da neuroglia cortical não têm nenhuma característica especial. Os neurônios e as fibras distribuem-se de vários modos, em várias camadas, sendo a estrutura do córtex cerebral muito complexa e heterogênea. Nisto difere, pois, do córtex cerebelar, que tem uma organização estrutural mais simples e uniforme em todas as áreas.

Quanto à sua estrutura, distinguem-se dois tipos de córtex: *isocórtex* e *alocórtex*.

No isocórtex existem seis camadas, o que não ocorre no alocórtex, cujo número de camadas varia mas é sempre menor que seis. Estudaremos apenas a estrutura do isocórtex, que constitui a grande maioria das áreas corticais. São as seguintes as seis camadas do córtex, numeradas da superfície para o interior (Figura 25.3):

- I – camada molecular
- II – camada granular externa
- III – camada piramidal externa
- IV – camada granular interna





**FIGURA 25.3** Representação semi-esquemática das camadas corticais como aparecem em preparações histológicas coradas pelo método de Golgi para os prolongamentos neuronais. (A), método de Nissl para os corpos dos neurônios (B) e método de Weigert para fibras mielínicas (C). (Segunda Brodmann.)

- V – camada piramidal interna (ou ganglionar)
- VI – camada de células fusiformes (ou multiforme)

A camada molecular, situada na superfície do córtex, é rica em fibras de direção horizontal e contém poucos neurônios. Nas demais camadas predomina o tipo de neurônio que lhes dá o nome. São três os principais neurônios do córtex:<sup>1</sup>

- a) *células granulares* – também chamadas *células estreladas*, possuem dendritos que se ramificam próximo ao corpo celular, e um axônio que pode estabelecer conexões com células das camadas vizinhas. Elas são o principal interneurônio cortical, ou seja, estabelecem conexão com os demais neurônios do córtex. A maioria das fibras que chegam ao córtex esta-

belece sinapse com as células granulares, que são, assim, as principais células receptoras do córtex cerebral. O número de células granulares aumentou progressivamente durante a filogênese, possibilitando a existência de circuitos corticais mais complexos. As células granulares existem em todas as camadas, mas predominam nas *camadas granular interna e externa* (Figura 27.1);

- b) *células piramidais* – recebem este nome devido à forma piramidal do corpo celular. Conforme o tamanho do corpo celular, podem ser pequenas, médias, grandes ou gigantes. As células piramidais gigantes são denominadas *células de Betz* e ocorrem apenas na área motora situada no giro pré-central. As células piramidais possuem dois tipos de dendritos, apicais e basais. O *dendrito apical* destaca-se do ápice da pirâmide, dirige-se às camadas mais superficiais, onde termina. Os *dendritos basais*, muito

<sup>1</sup> Além desses, existem ainda as células horizontais de Cajal e a célula de Martinotti.



mais curtos, distribuem-se próximo ao corpo celular. O axônio das células piramidais tem direção descendente e, em geral, ganha a substância branca como fibra eferente do córtex, por exemplo, as fibras que constituem o trato corticoespinhal. As células piramidais existem em todas as camadas, predominando, entretanto, nas camadas *piramidal externa e interna* (Figura 25.2), que são consideradas camadas predominantemente efetuatoras;

- c) *células fusiformes* – possuem um axônio descendente, que penetra no centro branco medular, sendo, pois, células efetuatoras. Predominam na VI camada, ou camada de células fusiformes (Figura 25.2);

As fibras que saem ou que entram no córtex cerebral podem ser de associação ou de projeção. As fibras de projeção aferentes podem ter origem talâmica ou extratalâmica, mas o maior contingente é de origem talâmica. As fibras extratalâmicas são dos sistemas modulatórios de projeção difusa, podem ser monoaminérgicas ou colinérgicas (Capítulo 20) e se distribuem a todo o córtex. As fibras aferentes oriundas dos núcleos talâmicos inespecíficos também se distribuem a todo o córtex, sobre o qual exercem ação ativadora, como parte do sistema ativador reticular ascendente (SARA). As radiações talâmicas originadas nos núcleos específicos do tálamo terminam na camada IV, granular interna. Ela é, pois, muito desenvolvida nas áreas sensitivas do córtex.

As fibras de projeção eferentes do córtex estabelecem conexões com centros subcorticais, originam-se em sua grande maioria na camada V, piramidal interna, e são axônios das células piramidais aí localizadas. A camada V é, pois, muito desenvolvida nas áreas motoras do córtex. Em síntese, a camada IV é a camada receptora de projeção, e a camada V, efetuidora de projeção. As demais camadas corticais são predominantemente de associação e seus axônios ligam-se a outras áreas do córtex, passando pelo centro branco medular. Os neurônios do córtex cerebral estão organizados em colunas, cada uma contendo de 300 a 600 neurônios conectados verticalmente. As colunas constituem as unidades funcionais do córtex. Estima-se que existam bilhões de colunas no córtex cerebral do homem. Os circuitos intracorticais são extensos e complexos. No córtex motor do macaco foram encontradas uma média de 60.000 sinapses por neurônio. Mesmo admitindo-se, como é provável, que um mesmo neurônio possa ligar-se a outro através de vários botões sinápticos, este número mostra que um mesmo neurônio cortical está

sujeito à influência de muitos outros. Assim, um só neurônio da área motora do macaco recebe influência de cerca de 600 neurônios intracorticais. Sabendo-se que o número total de neurônios corticais é de cerca de 80 bilhões, entende-se que os caminhos que podem seguir os impulsos intracorticais variam de uma maneira quase ilimitada, o que torna impossível a existência de dois indivíduos com exatamente os mesmos circuitos corticais. O córtex do homem é, possivelmente, a estrutura mais complexa do mundo biológico, o que está de acordo com a complexidade das funções que dele dependem.

### 3.0 CLASSIFICAÇÃO DAS ÁREAS CORTICAIS

O córtex cerebral não é homogêneo em toda sua extensão, permitindo a individualização de várias áreas, o que pode ser feito com critérios anatômicos, citoarquiteturais, filogenéticos e funcionais.


#### 3.1 CLASSIFICAÇÃO ANATÔMICA DO CÓRTEX

Basica-se na divisão do cérebro em sulcos, giros e lobos. A divisão anatômica em lobos não corresponde a uma divisão funcional ou estrutural, pois em um mesmo lobo temos áreas corticais de funções e estruturas muito diferentes. Faz exceção o córtex do lobo occipital, que, direta ou indiretamente, se liga às vias visuais. A divisão anatômica, entretanto, é a mais empregada na prática médica.

#### 3.2 CLASSIFICAÇÃO CITOARQUITETURAL DO CÓRTEX

O córtex cerebral pode ser dividido em numerosas áreas citoarquiteturais, havendo vários mapas de divisão. Contudo, a divisão mais aceita é a de Brodmann, que identificou 52 áreas designadas por números (Figuras 26.1 e 26.5). As áreas de Brodmann são ainda muito utilizadas na clínica e na pesquisa médica. Atualmente, algumas dessas áreas foram subdivididas para melhor se adequarem aos achados funcionais.

As diversas áreas corticais podem ser classificadas em grupos maiores, de acordo com suas características comuns, da maneira indicada na chave que segue:





*Isocórtex* é o córtex que tem seis camadas nítidas, ao menos durante o período embrionário. *Alocórtex* é o córtex que nunca, em fase alguma de seu desenvolvimento, tem seis camadas. No *isocórtex homotípico*, as seis camadas corticais são sempre individualizadas com facilidade. Já no *isocórtex heterotípico*, as seis camadas não podem ser claramente individualizadas no adulto, uma vez que a estrutura laminar típica, encontrada na vida fetal, é mascarada pela grande quantidade de células granulares ou piramidais que invadem as camadas II a VI. Assim, no *isocórtex heterotípico granular*, característico das áreas sensitivas, há enorme quantidade de células granulares que invadem, inclusive, as camadas piramidais (III e V), com o desaparecimento quase completo das células piramidais. Já no *isocórtex heterotípico agranular*, característico das áreas motoras, há considerável diminuição de células granulares e enorme quantidade de células piramidais que invadem, inclusive, as camadas granulares (II e IV).

O isocórtex ocupa 90% da área cortical e corresponde ao neocórtex, ou seja, ao córtex filogenicamente recente. O alocórtex ocupa áreas antigas do cérebro e corresponde aos arqui e paleocórtex, que serão estudados a seguir.

### 3.3 CLASSIFICAÇÃO FILOGENÉTICA DO CÓRTEX

Do ponto de vista filogenético, pode-se dividir o córtex cerebral em *arquicórtex*, *paleocórtex* e *neocórtex*. O *arquicórtex* está localizado no hipocampo, enquanto o *paleocórtex* ocupa o úncus e parte do giro para-hipocampal. Neste giro, o sulco rinal (Figura 8.1) separa o *paleocórtex*, situado medialmente, do *neocórtex*, situado lateralmente. Todo o resto do córtex classifica-se como *neocórtex*. Arqui e *paleocórtex* ocupam as áreas corticais antigas do cérebro, enquanto o *neocórtex* ocupa as áreas filogeneticamente mais recentes.

### 3.4 CLASSIFICAÇÃO FUNCIONAL DO CÓRTEX

Do ponto de vista funcional, as áreas corticais não são homogêneas. A primeira comprovação desse fato foi feita em 1861, pelo cirurgião francês Paul Broca, que pôde correlacionar lesões em áreas restritas do lobo frontal (área de Broca) com a perda da linguagem falada. Pouco mais tarde, surgiram os trabalhos de Fritsch e Hitzig, que conseguiram provocar movimentos de certas partes do corpo por estimulações elétricas em áreas específicas do córtex do cão. Esses autores fizeram, assim, o primeiro mapeamento da área motora do córtex, estabelecendo pela primeira vez o conceito

de *somatotopia das áreas corticais*, ou seja, de que existe correspondência entre determinadas áreas corticais e certas partes do corpo. O conhecimento das *localizações funcionais no córtex* tem grande importância não só para a compreensão do funcionamento do cérebro, mas também para diagnóstico das diversas lesões que podem acometer esse órgão.

As localizações funcionais devem, no entanto, ser consideradas como especializações funcionais de determinadas áreas e não como compartimentos funcionais isolados e estanques.

Do ponto de vista funcional, as áreas corticais podem ser classificadas em dois grandes grupos: *áreas de projeção* e *áreas de associação*. As áreas de projeção são as que recebem ou dão origem a fibras relacionadas diretamente com a sensibilidade e com a motricidade. As demais áreas são consideradas de associação e, de modo geral, estão relacionadas ao processamento mais complexo de informações. Assim, lesões nas áreas de projeção podem causar paralisias ou alterações na sensibilidade, o que não acontece nas áreas de associação.

As áreas de projeção podem ainda ser divididas em dois grupos de função e estrutura diferentes: *áreas sensitivas* e *áreas motoras*. Nas áreas sensitivas e motoras do neocórtex existe isocórtex heterotípico do tipo granular ou agranular. Já nas áreas de associação no neocórtex, existe isocórtex homotípico, pois, não sendo elas nem sensitivas nem motoras, não há grande predomínio de células granulares ou piramidais, o que permite fácil individualização das seis camadas corticais. O neuropsicólogo russo Alexandre Luria propôs uma divisão funcional do córtex baseada em seu grau de relacionamento com a motricidade e com a sensibilidade. As áreas ligadas diretamente à sensibilidade e à motricidade, ou seja, as áreas de projeção, são consideradas *áreas primárias*. As áreas de associação podem ser divididas em *secundárias* e *terciárias*. As secundárias são *unimodais*, pois estão ainda relacionadas, embora indiretamente, com determinada modalidade sensorial ou com a motricidade. As aferências de uma área de associação unimodal se fazem predominantemente com a área primária de mesma função. Assim, por exemplo, a área de associação unimodal visual V2 recebe fibras predominantemente da área visual primária V1 ou área de projeção visual. Áreas motoras primárias projetam-se para os neurônios motores da medula espinhal e do tronco encefálico. As áreas de associação motoras, localizadas rostralmente à área motora primária, estão envolvidas com a programação de movimentos que são transmitidos para a área primária para execução.

As áreas terciárias são *supramodais*, ou seja, não se ocupam diretamente com as modalidades motora ou



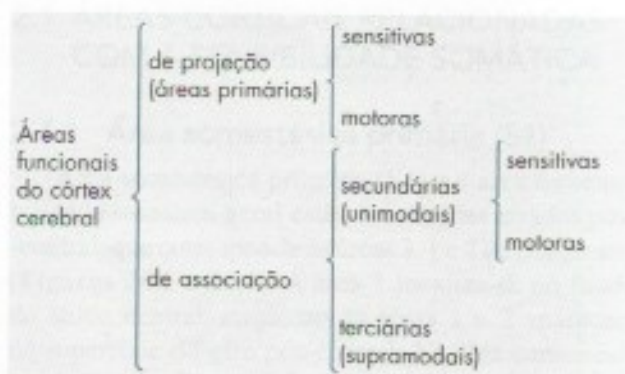
sensitiva das funções cerebrais, mas estão envolvidas com atividades psíquicas superiores. Mantêm conexões com várias áreas unimodais ou com outras áreas supramodais, ligam informações sensoriais ao planejamento motor e são o substrato anatômico das funções corticais superiores, como: pensamento, memória, processos simbólicos, tomada de decisões, percepção e ação direcionadas a um objetivo, o planejamento de ações futuras. A área supramodal mais importante é a área pré-frontal, que corresponde às partes não motoras do lobo frontal.

Durante a filogênese, houve aumento das áreas corticais de associação que, no homem, ocupam um território cortical muito maior que o das áreas de projeção. Esse fato pode ser correlacionado com o grande desenvolvimento das funções psíquicas do homem.

Para que se possa entender melhor o significado funcional dessas áreas de associação, especialmente das áreas secundárias, cabe descrever os processos mentais envolvidos na identificação de um objeto, por exemplo, uma bola a ser identificada pelo tato, com os olhos fechados. A área de projeção é a área somestésica primária S1 que registra as qualidades táteis da bola, em especial sua forma. Entretanto, isso não permite sua identificação, o que é feito na área de associação somestésica secundária (S2). Ela vai comparar a forma da bola com o conceito de bola registrado na memória, o que permite sua identificação. Neste caso, a área primária é responsável pela sensação, e a secundária, pela interpretação desta sensação. Se a área de associação somestésica for lesada, ocorrerá uma agnosia tátil, ou

seja, ele não conseguirá reconhecer a bola pelo tato, embora possa fazê-lo pela visão. Agnosias são, pois, quadros clínicos nos quais há perda da capacidade de reconhecer objetos por lesões das áreas corticais secundárias, apesar das vias sensoriais e as áreas corticais primárias estarem normais. Distinguem-se agnosias visuais auditivas e somestésicas, estas últimas geralmente táteis. No exemplo citado da bola, é possível mostrar a sequência de eventos que ocorrem utilizando-se ressonância magnética funcional. Inicialmente, há ativação da área somestésica primária, seguindo-se ativação da área secundária. Reconhecida a bola, a decisão de o que se quer com ela será tomada por uma área cortical terciária (área pré-frontal), que aparecerá ativada com o exame de ressonância magnética funcional.

A chave seguinte sintetiza o que já foi exposto sobre a classificação funcional das áreas corticais, e as Figuras 26.1 e 26.2 mostram a disposição dessas áreas no cérebro.





# Anatomia Funcional do Córtex Cerebral

## 1.0 INTRODUÇÃO

A possibilidade de se estudar as funções corticais do indivíduo vivo, sem anestesia ou qualquer procedimento invasivo, proporcionado pelas técnicas de neuroimagem funcional, causou uma revolução na neuroanatomia funcional, em especial naquela relacionada ao córtex cerebral, revelando funções novas para áreas já conhecidas ou pouco conhecidas.

No capítulo anterior, vimos a classificação funcional das áreas corticais e sua correspondência com as áreas citoarquiteturais e filogenéticas. Neste capítulo estudaremos com mais detalhes essas áreas sensitivas e motoras do córtex, cada uma delas dividida em primárias e secundárias, além das áreas de associação terciárias.

## 2.0 ÁREAS SENSITIVAS

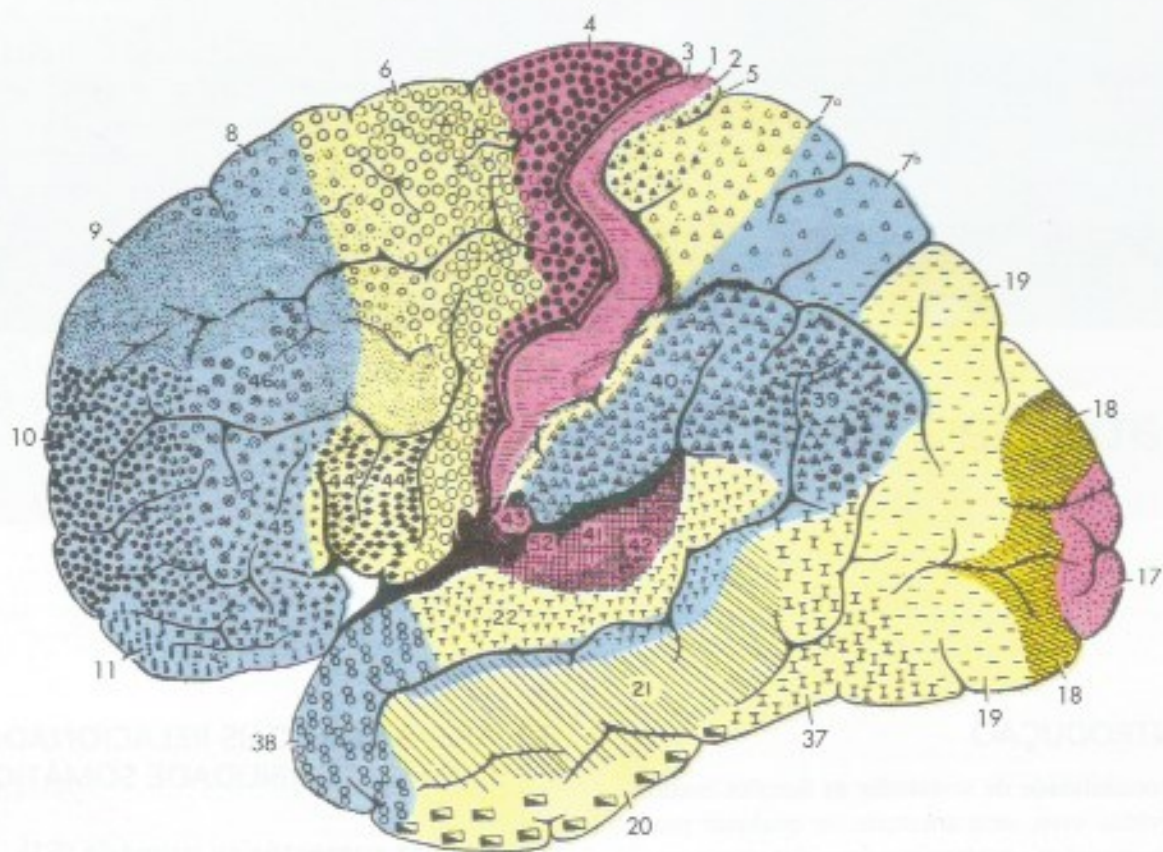
As áreas sensitivas do córtex estão distribuídas nos lobos parietal, temporal e occipital. No homem, as áreas visuais são as mais importantes e ocupam a maior parte do lobo occipital. As áreas sensitivas são divididas em áreas primárias (de projeção) e secundárias (de associação), relacionadas, respectivamente, à sensação do estímulo recebido e à percepção de características específicas desse estímulo. No caso das áreas visuais, por exemplo, as áreas secundárias são múltiplas, cada uma responsável pelo processamento de aspectos específicos da visão, como forma, cor, movimento etc.

## 2.1 ÁREAS CORTICAIS RELACIONADAS COM A SENSIBILIDADE SOMÁTICA

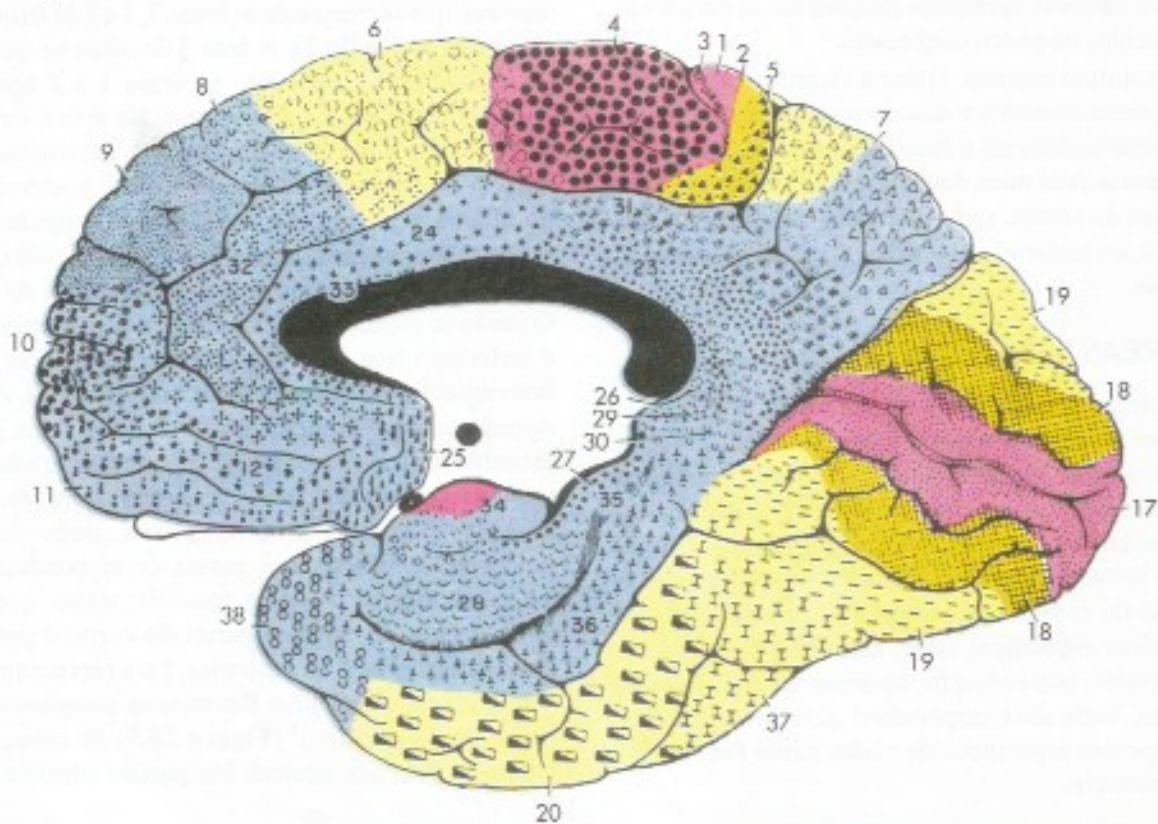
### 2.1.1 Área somestésica primária (S1)

Área somestésica primária (S1) e a área da sensibilidade somática geral estão localizadas no giro pós-central, que corresponde às áreas 3, 1 e 2 de Brodmann (**Figuras 26.1 e 26.2**). A área 3 localiza-se no fundo do sulco central, enquanto as áreas 1 e 2 aparecem na superfície do giro pós-central. Na área somestésica chegam radiações talâmicas que se originam nos núcleos ventral posterolateral e ventral posteromedial do tálamo e trazem, por conseguinte, impulsos nervosos relacionados a temperatura, dor, pressão, tato e propriocepção consciente da metade oposta do corpo. Quando se estimula eletricamente a área somestésica, o indivíduo tem manifestações sensitivas em partes determinadas do corpo, porém mal definidas, do tipo dormência ou formigamento. Por outro lado, se são estimulados receptores exteroceptivos ou se são feitos movimentos em determinadas articulações, de modo a ativar receptores proprioceptivos, pode-se tomar potenciais evocados nas partes correspondentes da área somestésica. Pode-se concluir, assim, que existe correspondência entre partes do corpo e partes da área somestésica (somatotopia). Para representar essa somatotopia, Penfield e Rasmussen imaginaram um 'homúnculo sensitivo' (**Figura 26.3**) de cabeça para baixo no giro pós-central. Na porção superior desse



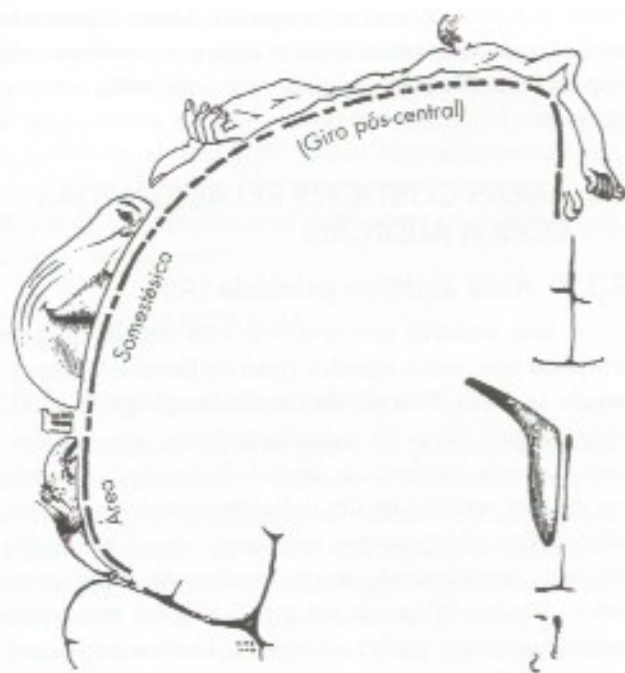


**FIGURA 26.1** Áreas corticais primárias (em vermelho), secundárias (em amarelo) e terciárias (em azul), em relação com as áreas citoarquiteturais de Brodmann. Face darsolateral do cérebro.



**FIGURA 26.2** Áreas corticais primárias (em vermelho), secundárias (em amarelo) e terciárias (em azul), em relação com as áreas citoarquiteturais de Brodmann. Face medial do cérebro.





**FIGURA 26.3** Representação das partes do corpo na área somestésica. Homúnculo sensitivo (segundo Penfield e Rasmussen).

giro, na parte medial do hemisfério, localiza-se a área dos órgãos genitais e do pé, seguida, já na parte suprolateral do hemisfério, das áreas da perna, do tronco e do braço, todas pequenas. Mais abaixo vem a área da mão, que é muito extensa, seguida da área da cabeça, onde a face e a boca têm representação também bastante extensa. Segue-se, já próxima ao sulco lateral, a área da língua e da faringe. Essa somatotopia é fundamentalmente igual à observada na área motora, e nela chama atenção o território de representação da mão, especialmente dos dedos, o qual é desproporcionalmente extenso. Esse fato demonstra o princípio, amplamente confirmado em estudos feitos em animais, de que a extensão da representação cortical de uma parte do corpo depende da importância funcional e da densidade de aferências dessa parte para a biologia da espécie, e não de seu tamanho.

Lesões da área somestésica podem ocorrer, por exemplo, como consequência de acidentes vasculares cerebrais que comprometem as artérias cerebral média ou cerebral anterior. Há, então, perda da sensibilidade discriminativa do lado oposto à lesão. O doente perde a capacidade de discriminar dois pontos, perceber movimentos de partes do corpo ou reconhecer diferentes intensidades de estímulo. Apesar de distinguir as diferentes modalidades de estímulo, ele é incapaz de localizar a parte do corpo tocada ou de distinguir graus de temperatura, peso e textura dos objetos tocados. Em

decorrência disso, o doente perde a estereognosia, ou seja, a capacidade de reconhecer os objetos colocados em sua mão. É interessante lembrar que as modalidades mais grosseiras de sensibilidade (sensibilidade protopática), tais como o tato não discriminativo e a sensibilidade térmica e dolorosa, permanecem praticamente inalteradas, pois elas se tornam conscientes em nível talâmico.

### 2.1.2 Área somestésica secundária (S2)

Esta área situa-se no lobo parietal superior, logo atrás da área somestésica primária, e corresponde à área 5 e parte da área 7 de Brodmann (**Figura 26.1**). Sua lesão causa agnosia tátil, ou seja, incapacidade de reconhecer objetos pelo tato.

## 2.2 ÁREAS CORTICAIS RELACIONADAS COM A VISÃO

### 2.2.1 Área visual primária (V1)

A área visual primária, V1, localiza-se nos lábios do sulco calcarino e corresponde à área 17 de Brodmann (**Figura 26.2**), também chamada de córtex estriado. Aí chegam as fibras do trato genículo-calcarino originadas no corpo geniculado lateral. Estimulações elétricas da área 17 causam alucinações visuais, nas quais o indivíduo vê círculos brilhantes, nunca objetos bem definidos. Estimulando-se pontos específicos da retina com um jato de luz filiforme, pode-se tomar potenciais elétricos evocados em partes específicas da área 17. Verificou-se, assim, que a metade superior da retina projeta-se no lábio superior do sulco calcarino, e a metade inferior, no lábio inferior deste sulco. A parte posterior da retina (onde se localiza a mácula) projeta-se na parte posterior do sulco calcarino, enquanto a parte anterior projeta-se na porção anterior deste sulco. Existe, pois, correspondência perfeita entre retina e córtex visual (retinotopia). A ablação bilateral da área 17 causa cegueira completa na espécie humana.

Na grande maioria dos mamíferos, entretanto, o sentido de visão não está completamente corticalizado, e pode persistir alguma sensação luminosa, que permite ao animal desviar-se dos objetos em seu caminho, mesmo após lesão bilateral da área visual. O córtex primário V1, mostra, principalmente, o contorno dos objetos, resultando um esboço primitivo que é aperfeiçoado nas áreas visuais secundárias.

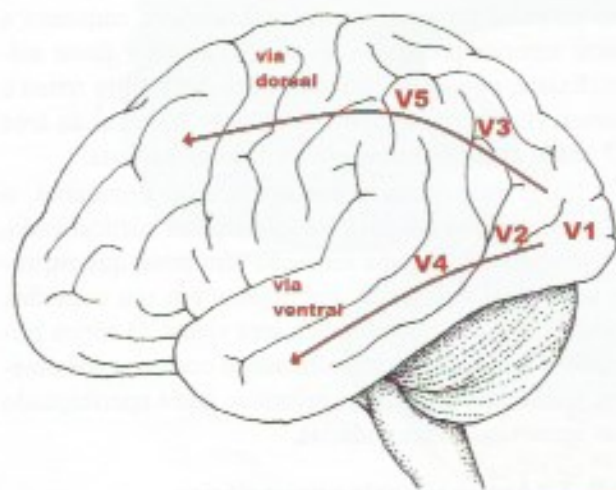
### 2.2.2 Áreas visuais secundárias

São áreas de associação unimodais, neste caso relacionadas somente à visão. Até há pouco tempo, acreditava-se que seria uma área única, limitada ao lobo



occipital, situando-se adiante da área visual primária, correspondendo às áreas 18 e 19 de Brodmann. Sabe-se hoje que, na maioria dos primatas e no homem, elas se estendem a quase todo o lobo temporal, correspondendo às áreas 20, 21 e 37 de Brodmann (Figuras 26.1 e 26.2) e a uma pequena parte do lobo parietal.

Estudos com ressonância magnética funcional e a análise de caso de lesões corticais isoladas mostraram que, na verdade, são várias as áreas visuais secundárias, das quais as mais conhecidas são V2, V3, V4 e V5. Elas são unidas por duas vias corticais originadas em V1: a dorsal, dirigida à parte posterior do lobo parietal, e a ventral, que une as áreas visuais do lobo temporal (Figura 26.4). Aspectos diferentes da percepção visual são processados nessas áreas. Assim, na via ventral estão áreas específicas para percepção de cores, reconhecimento de objetos e reconhecimento de faces. Na via dorsal, estão áreas para percepção de movimento, de velocidade e representação espacial dos objetos. Em síntese, a via ventral permite determinar o que o objeto é, e a dorsal, onde ele está, se está parado ou em movimento. Lesões das áreas corticais secundárias resultam em agnosias, ou seja, na incapacidade de identificar objetos ou aspectos dos objetos, mesmo estando íntegras as áreas corticais primárias. São muitas as agnosias visuais em casos de lesões restritas do lobo temporal envolvendo a via cortical ventral. Já foram identificadas agnosias em que pacientes neurológicos perderam a capacidade de identificar objetos e desenhos, a cor dos objetos e até mesmo a face de pessoas conhecidas (*prosopagnosia*). Em casos de lesões da via dorsal (V5), já foram estudados casos em que a pessoa perde a capacidade de perceber, visualmente, o



**FIGURA 26.4** Desenho esquemático representando a área visual primária V1 e as principais áreas corticais secundárias nas vias ventral e dorsal.

movimento das coisas (*acinetopsia*). Assim, o paciente tem dificuldade para atravessar uma rua movimentada e, para ele, as águas de uma cachoeira estão sempre paradas.

## 2.3 ÁREAS CORTICAIS RELACIONADAS COM A AUDIÇÃO

### 2.3.1 Área auditiva primária (A1)

A área auditiva primária, A1, está situada no giro temporal transversal anterior (giro de Heschl) e corresponde às áreas 41 e 42 de Brodmann (Figura 26.1). Nela chegam fibras da radiação auditiva, que se originam no corpo geniculado medial. Estimulações elétricas da área auditiva de um indivíduo acordado causam alucinações auditivas que, entretanto, nunca são muito precisas, manifestando-se principalmente como zumbidos. Lesões bilaterais do giro temporal transversal anterior causam surdez completa. Lesões unilaterais causam *déficits* auditivos pequenos, pois, ao contrário das demais vias da sensibilidade, a via auditiva não é totalmente cruzada. Assim, cada cóclea está representada no córtex dos dois hemisférios. Na área auditiva, existe uma representação tonotópica, ou seja, sons de determinada frequência projetam-se em partes específicas desta área, o que implica correspondência dessas partes com as partes da cóclea.

### 2.3.2 Área auditiva secundária (A2)

Localiza-se no lobo temporal (área 22 de Brodmann), adjacente à área auditiva primária, e sua função é pouco conhecida, mas, possivelmente, está associada a alguns tipos especiais de informação auditiva.

## 2.4 ÁREA VESTIBULAR

Sabe-se, hoje, que a área vestibular localiza-se no lobo parietal, em uma pequena região próxima ao território da área somestésica correspondente à face. Assim, a área vestibular está mais relacionada com a área de projeção da sensibilidade proprioceptiva do que com a auditiva. Aliás, os receptores do vestibulo já foram classificados como *proprioceptores especiais*, pois informam sobre a posição e o movimento da cabeça. Foi sugerido que a área vestibular do córtex seria importante para apreciação consciente da orientação no espaço.

## 2.5 ÁREA OLFATÓRIA

A área olfatória, muito grande em alguns mamíferos, ocupa no homem apenas uma pequena área situada na parte anterior do úncus e do giro para-hi-



pocampal, conhecida também como córtex piriforme. Certos casos de epilepsia local do úncus causam alucinações olfatórias, nas quais os doentes subitamente se queixam de cheiros, em geral desagradáveis, que na realidade não existem. São as chamadas *crises uncinadas*, que podem ter apenas essa sintomatologia subjetiva ou completar-se com uma crise epiléptica do tipo “grande mal”.

## 2.6 ÁREA GUSTATIVA

### 2.6.1 Área gustativa primária

A localização da área gustativa primária tem sido objeto de controvérsias. Sabe-se hoje, entretanto, que, no homem e em nenhum outro primata, ela se localiza na parte posterior da ínsula. Coerente com este fato, esta área é um isocórtex heterotípico granular.<sup>1</sup> Fato interessante é que a simples visão ou mesmo o pensamento em um alimento saboroso ativa a área gustativa da ínsula. Demonstrou-se também<sup>2</sup> que na área gustativa existem neurônios sensíveis não só ao paladar, mas também ao olfato e à sensibilidade somestésica da boca sendo, pois capaz de avaliar a importância biológica dos estímulos intraorais.

### 2.6.2 Área gustativa secundária

Foi recentemente identificada na região orbitofrontal da área pré-frontal, recebendo aferências da ínsula.

## 3.0 ÁREAS CORTICAIS RELACIONADAS COM A MOTRICIDADE

A motricidade voluntária só é possível porque as áreas corticais que controlam o movimento recebem constantemente informações sensoriais. A decisão de executar um determinado movimento depende da integração entre os sistemas sensoriais e motor. Um simples ato de alcançar um objeto exige informação visual para localizar o objeto no espaço e informação proprioceptiva para criar a representação do corpo no espaço, possibilitando que comandos adequados sejam enviados ao membro superior. O processamento sensorial tem como resultado uma representação interna do mundo e do corpo no espaço, e o planejamento do ato motor inicia-se a partir de uma destas representações. O objetivo do movimento é determi-

nado pelo córtex pré-frontal, que passa sua decisão às áreas motoras do córtex, que são: a área motora primária (M1) e as áreas secundárias pré-motora e motora suplementar.

### 3.1 ÁREA MOTORA PRIMÁRIA (M1)

Ocupa a parte posterior do giro pré-central, correspondente à área 4 de Brodmann (Figura 26.1). Do ponto de vista citoarquitetural, é um isocórtex heterotípico agranular caracterizado pela presença das células piramidais gigantes ou células de Betz. A área 4 é a que tem o menor limiar para desencadear movimentos com a estimulação elétrica, e determina movimentos de grupos musculares do lado oposto. Do mesmo modo, focos epilépticos situados na área 4 causam movimentos de grupos musculares isolados, podendo se estender progressivamente a outros grupos, à medida que o estímulo se propaga. Com auxílio desses dois métodos, estimulação elétrica e observação de casos de epilepsia focal, foi possível mapear o córtex motor primário de acordo com a representação das diversas partes do corpo, ou seja, foi possível fazer sua somatotopia. Essa somatotopia corresponde à já descrita para a área somestésica e pode ser representada por um homúnculo de cabeça para baixo, como mostra a Figura 26.5. É interessante notar a grande extensão da área correspondente à mão, quando comparada com as áreas do tronco e membro inferior. Isso mostra que a extensão da

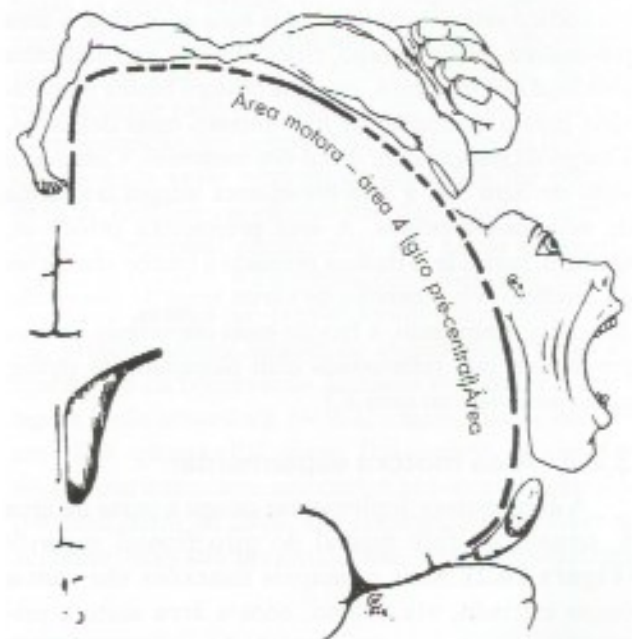


FIGURA 26.5 Representação das partes do corpo na área motora. Homúnculo motor (segundo Penfield e Rasmussen).

- 1 Small, D.M. – 2010 – Taste representation in human insula. *Brain Structure and Function*. 214: 251-261.
- 2 Araujo, I.E. & Simon, S.A. 2009. The gustatory cortex and multisensory integration. *International Journal of Obesity*, 33 (suppl 2) S34-S43.



representação cortical de uma parte do corpo, na área 4, é proporcional não a seu tamanho, mas à delicadeza dos movimentos realizados pelos grupos musculares nela representados. Esta organização somatotópica pode sofrer modificações decorrentes do aprendizado e de lesões. As principais conexões aferentes da área motora são com o tálamo, através do qual recebe informações do cerebelo e dos núcleos da base, com a área somestésica e com as áreas pré-motora e motora suplementar. Por sua vez, no homem, a área 4 dá origem a grande parte das fibras dos tratos corticoespinhal e corticonuclear, principais responsáveis pela motricidade voluntária, especialmente na musculatura distal dos membros.

### 3.2 ÁREAS MOTORAS SECUNDÁRIAS

#### 3.2.1 Área pré-motora

A área pré-motora localiza-se no lobo frontal, adiante da área motora primária 4, e ocupa toda a extensão da área 6 de Brodmann, situada na face lateral do hemisfério (**Figura 26.1**). É muito menos excitável que a área motora primária, exigindo correntes elétricas mais intensas para que se obtenham respostas motoras. As respostas obtidas são menos localizadas do que as que se obtêm por estímulo da área 4, e envolvem grupos musculares maiores, como os do tronco ou da base dos membros. Nas lesões da área pré-motora, esses músculos têm sua força diminuída (paresia), o que impede o paciente de elevar completamente o braço ou a perna. Através da via córtico-retículo-espinhal, que nela se origina, a área pré-motora coloca o corpo, especialmente a musculatura proximal dos membros, em uma postura básica preparatória para a realização de movimentos mais delicados, a cargo da musculatura distal dos membros. Como será visto no item 3.4, a área pré-motora integra o sistema de neurônios-espelhos. A área pré-motora projeta-se, também, para a área motora primária e recebe aferências do cerebelo (via tálamo) e de várias áreas de associação do córtex. Entretanto, a função mais importante da área pré-motora está relacionada com planejamento motor, como será visto no item 3.3.

#### 3.2.2 Área motora suplementar

A área motora suplementar ocupa a parte da área 6, situada na face medial do giro frontal superior (**Figura 26.2**). Suas principais conexões são com o corpo estriado, via tálamo, com a área motora primária e com a área pré-frontal. Assim como a área pré-motora, a função mais importante da área motora suplementar é o planejamento motor, de sequências complexas de movimentos, para o que são impor-

tantes suas amplas conexões aferentes com o corpo estriado, que também está envolvido neste planejamento motor.

### 3.3 PLANEJAMENTO MOTOR

Estudos de neuroimagem funcional mostraram que, quando se faz um gesto, por exemplo, estender o braço para apanhar um objeto, há ativação de uma das áreas de associação secundárias (pré-motora ou motora suplementar), indicando aumento de atividade metabólica dos neurônios nessas áreas. Após um ou dois segundos, a atividade cessa e passa a ser ativada a área motora primária, principal origem do trato corticoespinhal. Simultaneamente, ocorre o movimento. Conclui-se que, na execução de um movimento, há uma etapa de planejamento, a cargo das áreas motoras secundárias, e uma etapa de execução pela área M1. Este planejamento envolve a escolha dos grupos musculares a serem contraídos em função da trajetória, da velocidade e da distância a ser percorrida pelo ato motor de estender o braço para apanhar o objeto. Essas informações são passadas à área M1, que executa o planejamento motor feito pelas áreas pré-motora ou motora suplementar. Cabe lembrar que também participam do planejamento motor o cerebelo, cujo núcleo dentado também é ativado antes de M1, e a alça esquelotomora estriato-tálamo-cortical. Entretanto, a iniciativa de fazer o planejamento visando realizar um gesto não é das duas áreas motoras secundárias, mas sim da área pré-frontal que, como será visto no próximo item, é uma área supramodal relacionada, entre outras funções, com a tomada de decisões. Cabe a ela decidir, depois de avaliar todas as implicações do gesto, como este deve ser feito e passar esta "decisão" para as áreas pré-motora ou motora suplementar, o que é coerente com o fato de que ela é ativada antes das áreas pré-motora ou motora suplementar. Dados clínicos confirmam o papel de planejamento motor das duas áreas motoras secundárias. Lesões destas áreas resultam em disfunções denominadas apraxias, nas quais a pessoa perde a capacidade de fazer gestos simples como escovar os dentes ou abotoar a camisa, apesar de não estar paralisada. Este quadro clínico, conhecido há muito tempo, pode agora ser explicado. A capacidade de fazer o gesto não está comprometida porque a área motora primária está intacta. Entretanto, as áreas responsáveis pelo planejamento motor estão comprometidas. Em outras palavras, a área motora primária está pronta para fazer o gesto, mas não sabe como fazê-lo. As duas áreas motoras secundárias nunca são ativadas conjuntamente. Vários estudos sugerem que a área motora suplementar é ativada quando



o gesto decorre de "decisão" do próprio córtex pré-frontal, como no gesto de apanhar o objeto, que pode ou não ser feito. Quando o gesto decorre de uma influência externa, como, por exemplo, o comando de alguém para que o gesto seja feito, a ativação será do córtex pré-frontal.

Um exemplo do que foi exposto sobre as áreas motoras e o movimento voluntário, temos em um indivíduo sentado em uma mesa de jantar e que deve decidir se vai tomar vinho ou cerveja. Essa decisão depende de neurônios da área pré-frontal, pois é muito complexa e deve levar em conta muitas variáveis, tais como se ele gosta mais de cerveja do que de vinho; o vinho é mais caro que a cerveja, mas quem vai pagar é o dono da festa; ele já está meio bêbado com vinho e misturar bebidas não é bom. Depois da análise de todas essas variáveis, a área pré-frontal decide tomar o vinho. Esta decisão é passada à área motora suplementar, onde é elaborado o plano motor que deve conter a sequência dos músculos envolvidos, necessários ao movimento, e o grau de contração de cada um. Para elaboração do plano motor, a área motora suplementar também recebe informações do cerebrotal, através da via dento-talâmico-cortical, e dos núcleos da base, através da alça motora. Concluído o plano motor, passa-se à execução, a cargo dos tratos corticoespinhal, para músculos distais dos membros, e retículo-espinhal, para músculos proximais. Com isto, o braço e o antebraço se deslocam em direção à garrafa de vinho (via córtico-retículo-espinhal), que será agarrada pelos dedos (trato corticoespinhal).

### 3.4 SISTEMA DE NEURÔNIOS-ESPELHOS

Neurônio espelho é um tipo de neurônio que é ativado, não só quando um indivíduo faz um ato motor específico como estender a mão para pegar um objeto, mas também quando ele vê outro indivíduo fazendo a mesma coisa. Em conjunto, esses neurônios têm sido chamados de sistema de neurônios-espelhos. No homem e no macaco este sistema é frontoparietal, ocupando parte da área pré-motora e estendendo-se também à parte inferior do lobo parietal. Mapeando-se os neurônios-espelhos ativados com a observação do movimento em várias partes do corpo, verificou-se que há uma distribuição somatotópica semelhante à observada na área motora primária. Os neurônios-espelhos têm ação moduladora da excitabilidade dos neurônios responsáveis pelo ato motor observado, facilitando sua execução. Eles estão na base da aprendizagem motora por imitação. Assim, um determinado movimento de ginástica é aprendido muito

mais rapidamente quando se observa alguém fazendo do que com uma descrição ou figura de livro. Os neurônios-espelhos têm papel importante na aprendizagem motora de crianças pequenas que imitam os pais ou as babás.<sup>3</sup>

## 4.0 ÁREAS DE ASSOCIAÇÃO TERCIÁRIAS

Segundo Luria, as áreas terciárias ocupam o topo da hierarquia funcional do córtex cerebral. Elas são supramodais, ou seja, não se relacionam isoladamente com nenhuma modalidade sensorial. Recebem e integram as informações sensoriais já elaboradas por todas as áreas secundárias e são responsáveis também pela elaboração das diversas estratégias comportamentais.

O emprego das técnicas de neuroimagem funcional causou uma revolução no conhecimento sobre as áreas corticais de associação terciárias, que hoje estão na linha de frente das pesquisas em neurociências.

A seguir, estudaremos cada uma das áreas terciárias do cérebro, ou seja, a *área pré-frontal*, a *área parietal posterior*, o *córtex insular anterior* e as *áreas límbicas*.

### 4.1 ÁREA PRÉ-FRONTAL

A área pré-frontal compreende a parte anterior não motora do lobo frontal (**Figuras 26.1 e 26.2**). Essa área desenvolveu-se muito durante a evolução dos mamíferos, e no homem ocupa cerca de 1/4 da superfície do córtex cerebral. Ela tem conexões com quase todas as áreas corticais, vários núcleos talâmicos, em especial o núcleo dorsomedial, amígdala, hipocampo, núcleos da base, cerebelo, tronco encefálico, ou seja, praticamente todo o encéfalo além das projeções monoaminérgicas dos sistemas modulatórios de projeção difusa. Este vasto número de conexões lhe permite exercer funções coordenadoras das funções neurais, sendo a principal responsável por nosso comportamento inteligente. As informações sobre o significado funcional da área pré-frontal foram inicialmente obtidas principalmente através de experiências feitas em macacos e da observação de casos clínicos nos quais houve lesão nessa área. Destes, o mais famoso ocorreu em 1868, quando P.T. Gage, funcionário de uma ferrovia americana, teve seu córtex pré-frontal destruído por uma barra de ferro. Ele conseguiu sobreviver ao acidente, mas sua personalidade, antes caracterizada

3 Revisão em: Bonini L. & Ferrari, P.F. – 2011. Evolution of mirror systems: a simple mechanism for complex cognitive function. *Annals of the New York Academy of Sciences*, 1225: 166-175.



pela responsabilidade e seriedade, mudou dramaticamente. Embora com suas funções cognitivas basicamente normais, ele perdeu totalmente o senso de suas responsabilidades sociais e passou a vaguear de um emprego a outro, dizendo “as mais grosseiras profanidades” e exibindo a barra de ferro que o vitimara. “Sua mente estava tão radicalmente mudada que seus amigos diziam que ele não era mais o mesmo Gage”, afirma Harlow, médico que acompanhou o caso naquela época.

No que se refere às observações em animais, a experiência mais famosa foi feita em 1935, por Fulton e Jacobsen, em duas macacas chimpanzé<sup>4</sup> que tiveram suas áreas pré-frontais removidas. Depois da operação, as macacas passaram a não resolver mais certos problemas simples, como achar o alimento escondido pouco tempo antes. Sabe-se, hoje, que isso foi devido à perda da memória operacional, que é função da área pré-frontal. Além disso, os animais tornaram-se completamente distraídos e não desenvolveram mais as características manifestações de descontentamento em situações de frustração.

Com base nessas experiências, Egas Moniz e Almeida Lima, dois cirurgiões portugueses, fizeram pela primeira vez, em 1936, a *lobotomia pré-frontal*, para tratamento de doentes psiquiátricos com quadros de depressão e ansiedade.<sup>5</sup> A operação consiste em uma secção bilateral da parte anterior dos lobos frontais. Sabe-se hoje que os resultados devem-se principalmente à secção das conexões da área pré-frontal com o núcleo dorsomedial do tálamo. Essa cirurgia melhora os sintomas de ansiedade e depressão dos doentes, que entram em estado de “tamponamento psíquico”, ou seja, deixam de reagir a circunstâncias que normalmente determinam alegria ou tristeza. O trabalho de Egas Moniz e Almeida Lima sobre a leucotomia frontal teve grande repercussão, pois, pela primeira vez empregou-se uma técnica cirúrgica para tratamento de doenças psíquicas (*psicocirurgia*). O método foi largamente usado, caindo em desuso com o aparecimento de drogas de ação antidepressiva. Uma consequência indesejável da leucotomia é que muitos pacientes perdem a capacidade de decidir sobre os comportamentos mais adequados diante de cada situação, podendo, por exemplo, com a maior naturalidade, urinar, defecar ou masturbar-se em público.

Do ponto de vista funcional pode-se dividir a área pré-frontal em duas subáreas, dorso lateral e orbito-frontal.<sup>6</sup>

#### 4.1.1 Área pré-frontal dorsolateral

Ocupa a superfície anterior e dorsolateral do lobo frontal. Liga-se ao corpo estriado (putâmen) integrando o circuito cortico-estriado-talâmico-cortical. Este circuito tem papel extremamente importante nas chamadas funções executivas que envolvem o planejamento execução das estratégias comportamentais mais adequadas à situação física e social do indivíduo, assim como capacidade de alterá-las quando tais situações se modificam. Envolve também a avaliação das consequências dessas ações, planejamento e organização, com inteligência, de ações e soluções de problemas novos. Além disso, a área pré-frontal dorsolateral é responsável pela memória operacional – que é um tipo de *memória de curto prazo*, temporária e suficiente para manter na mente as informações relevantes para a conclusão de uma atividade que está em andamento. Ela será estudada no Capítulo 28.

#### 4.1.2 Área pré-frontal orbitofrontal

Ocupa a parte ventral do lobo frontal adjacente às órbitas compreendendo os giros orbitários (Figura 7.8). Projeta-se para o núcleo caudado que, por sua vez se projeta para o globo pálido, a seguir para o núcleo dorsomedial do tálamo que se projeta para a área pré-frontal orbitofrontal fechando o circuito. Este circuito está envolvido no processamento das emoções, supressão de comportamentos socialmente indesejáveis, manutenção da atenção. Sua lesão como ocorre nas lobotomias pré-frontais, resulta no que já foi chamado de “tamponamento psíquico”, ou seja, o paciente deixa de reagir às situações que normalmente resultam em alegria ou tristeza além do *déficit* de atenção e comportamentos inadequados como já foi descrito no item 4.1 a propósito das lobotomias e do caso clássico de P. T. Gage.

### 4.2 ÁREA PARIETAL POSTERIOR

Compreende todo o lóbulo parietal inferior, ou seja, os giros supramarginal, área 40, e angular, área 39 (Figura 26.1), estendendo-se também às margens do sulco temporal superior e parte do lóbulo parietal superior (Figura 26.1). Situa-se, pois, entre as áreas

4 Embora não tenha a menor importância, os nomes das macacas eram Lucy e Becki.

5 Egas Moniz em 1949 ganhou o Prêmio Nobel de Medicina e Fisiologia, mas curiosamente não pelo seu trabalho em psicocirurgia mas pela angiografia cerebral de que foi pioneiro.

6 Não há consenso entre os autores sobre como dividir a área pré-frontal, alguns autores reconhecem 5 áreas, outros uma ou nenhuma. Optamos por duas áreas com base em Kandel, E.C. (2013), *Principles of Neural Science*, New York, McGraw Hill, 1760p.



secundárias auditiva, visual e somestésica, funcionando como centro que integra informações recebidas dessas três áreas. Reúne informações já processadas de diferentes modalidades para gerar uma imagem mental completa dos objetos sob a forma de percepções, podendo reunir, além da aparência do objeto, seu cheiro, som, tato, seu nome. Esta área está envolvida não somente na sensação somática, mas na visual, possibilitando a ligação de elementos de uma cena visual em um conjunto coerente. Participa também no planejamento de movimentos e na atenção seletiva. A área parietal posterior é importante para a percepção espacial, permitindo ao indivíduo determinar as relações entre os objetos no espaço extrapessoal. *Em lesões bilaterais, o doente fica incapaz de explorar o ambiente e alcançar objetos de interesse.* Ela permite também que se tenha uma imagem das partes componentes do próprio corpo e sua relação com o espaço, razão pela qual já foi também denominada *área do esquema corporal*. Essas funções ficam mais claras com a descrição dos quadros clínicos ligados a lesões que nela ocorrem. Um dos sintomas pode ser desorientação espacial generalizada, que faz com que o paciente não mais consiga deslocar-se de casa para o trabalho e, nos casos mais graves, nem mesmo dirigir-se de uma cadeira para a cama.

Entretanto, o quadro clínico mais característico das lesões da área parietal posterior, em especial de sua parte parietal inferior, é a chamada *síndrome de negligência ou síndrome de inatenção*, que se manifesta nas lesões do lado direito, ou seja, no hemisfério mais relacionado com os processos visuoespaciais. Ocorre uma negligência sensorial do mundo contralateral. Pode-se considerar um quadro de negligência em relação ao próprio corpo ou ao espaço exterior. No primeiro caso, o paciente perde a noção do seu esquema corporal, deixa de perceber a metade esquerda de seu corpo como fazendo parte do seu "eu", e passa a negligenciá-la. Assim, ele deixa de se lavar, fazer a barba ou calçar os sapatos do lado esquerdo, não porque não possa fazê-lo, mas simplesmente porque, para ele, a metade esquerda do corpo não lhe pertence. Alguns doentes com hemiplegia esquerda sequer reconhecem que seu lado esquerdo está paralisado. No caso da síndrome de negligência em relação ao espaço peri e extrapessoal, que pode ser concomitante com o quadro anterior, o paciente passa a agir como se do lado esquerdo o mundo deixasse de existir de qualquer forma significativa para ele. Assim, ele só escreve na metade direita do papel, só lê a metade direita das sentenças e só come o alimento colocado no lado direito do prato. O neurologista só poderá con-

versar com um doente como esse se abordá-lo pelo lado direito.

### 4.3 CÓRTEX INSULAR ANTERIOR

Nos últimos dez anos, houve uma explosão de informações sobre a ínsula, durante muito tempo considerada como uma das "áreas cegas" do cérebro. A ínsula tem duas partes, anterior e posterior, separadas pelo sulco central (Figura 7.6) e muito diferentes em sua estrutura e funções. O córtex insular posterior é isocórtex heterotípico granular, característico das áreas de projeção primárias, no caso, as áreas gustativa e sensoriais viscerais. Já o córtex insular anterior é isocórtex homotípico, característico das áreas de associação. Estudos principalmente de neuroimagem funcional no homem mostraram que o córtex insular anterior está envolvido em pelo menos nas seguintes funções:

- Empatia, ou seja, a capacidade de se identificar com outras pessoas e perceber e se sensibilizar com seu estado emocional.<sup>7</sup> O córtex insular anterior é ativado em indivíduos normais quando observam imagens de situações dolorosas, como, por exemplo, um dedo preso na porta do automóvel. Entretanto, não há ativação se o dedo estiver apenas encostado na porta. Há evidência de que esta capacidade, de grande importância social, é perdida em lesões da ínsula e pode estar na base de muitas psicopatias.
- Conhecimento da própria fisionomia como diferente da dos outros. Por exemplo, ela é ativada quando uma pessoa se observa em um espelho ou em uma foto, mas não em fotos de outras pessoas. Como já foi visto, o reconhecimento da fisionomia dos outros depende de áreas visuais secundárias.
- Sensação de nojo na presença ou simplesmente com imagens de fezes, vômitos, carniça e outra situação considerada nojenta. Ela é ativada também com a visão de pessoas com fisionomia de nojo. A sensação de nojo tem valor adaptativo, pois afasta as pessoas de situações associadas a doenças. Em casos de lesões da ínsula, ocorre perda do senso de nojo.
- Percepção dos componentes subjetivos das emoções. Esta função que permite ao indivíduo sentir as emoções é também exercida por al-

7. Gu X, Z. Gao, Wang, X., Liu X., Knight, R.T. & Hof, P.R. – 2012. Anterior insular cortex is necessary for empathetic pain perception. *Brain*, 135: 2726-2735.



gumas outras áreas corticais e subcorticais do sistema límbico (Capítulo 27).

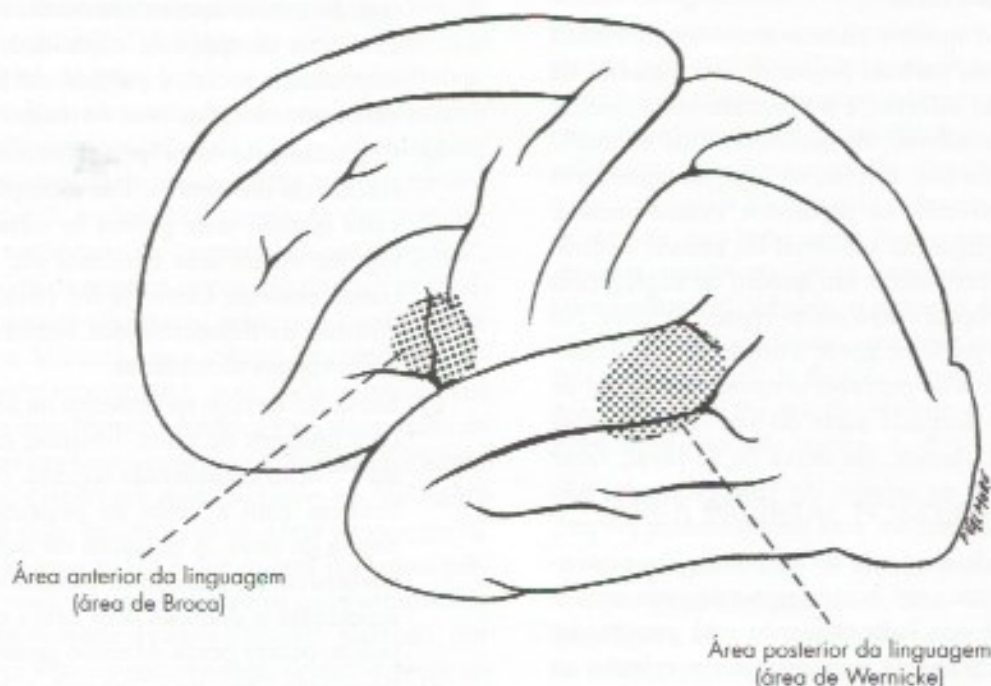
#### 4.4 ÁREAS LÍMBICAS

As áreas corticais límbicas compreendem áreas de alocórtex (hipocampo, giro denteado, giro para-hipocampal), de mesocórtex (giro do cíngulo) e isocórtex (ínsula anterior) e a área pré-frontal orbitofrontal. Todas essas áreas fazem parte do sistema límbico, relacionado com a memória e as emoções. No caso do giro do cíngulo essas duas funções ocorrem em regiões diferentes. O cíngulo anterior que ocupa o 1/3 anterior do giro do cíngulo, relaciona-se com as emoções e a parte posterior, que corresponde aos 2/3 restantes, relaciona-se com a memória. Todas essas áreas serão estudadas nos capítulos 27 e 28.<sup>8</sup>

#### 5.0 ÁREAS RELACIONADAS COM A LINGUAGEM. AFIASIAS

A linguagem verbal é um fenômeno complexo do qual participam áreas corticais e subcorticais. Não resta a menor dúvida, entretanto, que o córtex cerebral tem o papel mais importante. Admitia-se, com base nos trabalhos de Geschwind, a existência de apenas duas áreas

corticais principais para a linguagem: uma anterior e outra posterior (**Figura 26.6**), ambas de associação terciária. A *área anterior da linguagem* (**Figura 26.6**) corresponde à área de Broca e está relacionada com a *expressão da linguagem*. Situa-se nas partes opercular e triangular do giro frontal inferior, correspondendo à área 44 e parte da área 45 de Brodmann (**Figura 26.1**). A área de Broca é responsável pela programação da atividade motora relacionada com a expressão da linguagem. A *área posterior da linguagem* situa-se na junção entre os lobos temporal e parietal e corresponde à parte mais posterior da área 22 de Brodmann (**Figura 26.1**). Ela é conhecida também como *área de Wernicke* e está relacionada basicamente com a *percepção da linguagem*. A identificação destas duas áreas levou à proposição do modelo de linguagem clássico conhecido como modelo de Wernicke-Geschwind, em que a área de Broca conteria os programas motores da fala e a de Wernicke, o significado, e que a conexão entre as duas possibilitaria entender e responder ao que os outros dizem. Realmente essas duas áreas estão ligadas pelo *fascículo longitudinal superior ou fascículo arqueado* (**Figura 25.4**), através do qual, informações relevantes para a correta expressão da linguagem passam da área de Wernicke para a área de Broca. A leitura e a escrita também dependem destas



**FIGURA 26.6** Áreas corticais da linguagem.

<sup>8</sup> Na grande maioria dos livros-texto de neurociência consultados, o giro do cíngulo é apresentado como constituído de 2 partes, anterior e posterior. Entretanto, recentemente, foi proposta uma divisão em 4 partes, duas das quais com duas subdivisões – Revisão em Vogt, B.A. & Palomero-Gallagher, N. 2012. Cingulate cortex in Man in J. K. & Paxinos, G. 2012. The Human Nervous System, 3rd. Edition, Amsterdã, Elsevier, 1.415pp.



duas áreas. Informações passariam do córtex visual para a área de Wernicke. Lesões dessas áreas dão origem a distúrbios de linguagem denominados *afasias*. Nas afasias, as perturbações da linguagem não podem ser atribuídas a lesões das vias sensitivas ou motoras envolvidas na fonação, mas apenas a lesão das áreas corticais de associação responsáveis pela linguagem. Distinguem-se dois tipos básicos de afasia: *motora* ou de *expressão*, em que a lesão ocorre na área de Broca; *sensitiva* ou de *percepção*, em que a lesão ocorre na área de Wernicke. Nas afasias motoras, ou *afasias de Broca*, o indivíduo é capaz de compreender a linguagem falada ou escrita, mas tem dificuldade de se expressar adequadamente, falando ou escrevendo. Nos casos mais comuns, ele consegue apenas produzir poucas palavras com dificuldade, e tende a produzir as frases, seja falando ou escrevendo, de maneira telegráfica. Nas afasias sensitivas, ou afasias de Wernicke, a compreensão da linguagem, tanto falada como escrita, é muito deficiente.

Sabe-se hoje que as perturbações da linguagem acima descritas para as afasias de Broca e de Wernicke só acontecem em casos de lesões que ultrapassam os limites das áreas de Broca e de Wernicke. Quando as lesões se limitam exclusivamente a estas áreas, o *déficit* de linguagem é bem menor. Os estudos com ressonância magnética funcional demonstraram que, além das duas áreas clássicas de Broca e Wernicke, existem outras áreas cerebrais relacionadas com aspectos específicos da linguagem. Assim, por exemplo, no lobo temporal existem áreas diferentes para a capacidade de nomear pessoas, de animais ou de objetos. Lesões nessas áreas resultam em afasias, nas quais há dificuldade em dizer nomes dessas categorias. Lesão do giro angular pode causar um tipo de afasia denominado *dislexia*, dificuldade de ler, que pode estar acompanhada de *disgrafia*, ou dificuldade de escrever. O que foi visto dá uma visão simplificada das áreas cerebrais relacionadas com a linguagem e seu funcionamento. Este é um assunto hoje muito complicado, objeto de pesquisas por neurocientistas e neurolinguistas, havendo vários tipos de afasias identificáveis na prática clínica que justificaram a denominação de afasiologistas para os especialistas nessa área. Fato de extrema importância descoberto por Broca (1868) é que, na maioria dos indivíduos, as áreas corticais da linguagem se localizam apenas do lado esquerdo, como será visto no próximo item a propósito da assimetria das funções corticais.

## 6.0 ASSIMETRIA DAS FUNÇÕES CORTICAIS

Desde o século passado, os neurologistas constatarem que as afasias estão quase sempre associadas

a lesões no hemisfério esquerdo e que lesões do lado direito só excepcionalmente causam distúrbios da linguagem. Esse fato demonstra que, do ponto de vista funcional, os hemisférios cerebrais não são simétricos e que na maioria dos indivíduos as áreas da linguagem estão localizadas do lado esquerdo. Mesmo a linguagem de sinais, que depende de informações visuomotoras, situa-se no hemisfério esquerdo. Surgiu, assim, o conceito de que este hemisfério seria o *hemisfério dominante*, enquanto o hemisfério direito exerceria papel secundário. Na realidade, sabe-se que, se o hemisfério esquerdo é mais importante do ponto de vista da linguagem e do raciocínio matemático, o direito é "dominante" no que diz respeito ao desempenho de certas habilidades artísticas, como música e pintura, à percepção de relações espaciais, à atenção visuoespaciais e ao reconhecimento da fisionomia das pessoas. Portanto, o que de fato existe é uma especialização dos hemisférios. Entretanto, desde que entendido apenas como aquele hemisfério no qual se localizam as áreas da linguagem, a denominação *hemisfério dominante* ainda pode ser empregada, mesmo porque continua sendo usada na prática médica. Convém assinalar que a assimetria funcional dos hemisférios cerebrais se manifesta apenas nas áreas de associação, uma vez que o funcionamento das áreas de projeção, tanto motoras como sensitivas, é igual dos dois lados. A assimetria é também anatômica. Na maioria das pessoas, a região do lobo temporal correspondente à área de Wernicke é maior à esquerda do que à direita. Curiosas são as relações entre dominância cerebral na linguagem e o uso preferencial da mão. Em 96% dos indivíduos destros, o hemisfério dominante é o esquerdo, mas, nos indivíduos canhotos ou ambidestros, esse valor cai para 70%. Em 15%, o hemisfério da linguagem é o direito e em 15% a sua localização não está bem estabelecida. Isso significa que, em um canhoto, é mais difícil prever o lado em que se localizam os centros da linguagem. Essa informação é importante para um neurocirurgião que pretenda operar regiões próximas às áreas de Broca ou de Wernicke de um indivíduo, pois qualquer ação intempestiva nessas áreas poderia causar uma afasia. Para saber com segurança o lado em que estão os centros da linguagem, o cirurgião injetava em uma das carótidas um anestésico de ação muito rápida (amital sódico), enquanto pedia ao paciente para contar em voz alta. A droga é levada preferencialmente ao hemisfério do mesmo lado em que foi injetada e nele causa um breve período de disfunção. Se nesse hemisfério estiverem os centros da linguagem, o paciente para de contar e não responde ao comando para continuar. Hoje são, porém, empregadas técnicas de neuroimagem funcio-



nal, que não são invasivas. Enquanto a pessoa fala, são ativadas áreas de apenas um dos hemisférios, que é o da linguagem (Figura 31.6).

Entretanto, a maioria das funções utiliza os dois hemisférios de alguma forma. Mesmo na linguagem, enquanto na maioria dos indivíduos o esquerdo está relacionado mais ao significado das palavras, o direito está relacionado à prosódia, ou seja, entonação, gestos, expressões faciais associados à fala.

A assimetria funcional entre os dois hemisférios torna mais importante o papel do corpo caloso de transmitir informações entre eles. Isso ficou provado pelo estudo de pacientes em que essa comissura foi seccionada cirurgicamente para melhorar certos quadros de

epilepsia. Esses indivíduos não têm nenhum distúrbio sensitivo ou motor evidente. Entretanto, são incapazes de descrever um objeto colocado em sua mão esquerda, embora possam fazê-lo quando o objeto é colocado na mão direita. Nesse caso, as impressões sensoriais do objeto chegam ao hemisfério esquerdo, onde estão as áreas da linguagem, o que permite a descrição do objeto. Já no caso em que o objeto é colocado na mão esquerda, os impulsos sensoriais chegam ao hemisfério direito, onde não existem áreas da linguagem. Como estão lesadas as fibras do corpo caloso, que, no indivíduo normal, transmitem as informações aos centros da linguagem do hemisfério esquerdo, o indivíduo, apesar de reconhecer o objeto, é incapaz de descrevê-lo.



# Áreas Encefálicas Relacionadas com as Emoções. Sistema Límbico

## 1.0 INTRODUÇÃO

Alegria, tristeza, medo, prazer e raiva são exemplos de emoções que podem ser definidas como sentimentos subjetivos que suscitam manifestações fisiológicas e comportamentais. As manifestações fisiológicas estão a cargo do sistema nervoso autônomo, as comportamentais resultam da ação do sistema nervoso motor somático e são características de cada tipo de emoção e de cada espécie. Assim, por exemplo, a raiva manifesta-se de maneira diferente no homem, no gato ou em um galo. A alegria, no homem, se expressa pelo riso, no cachorro, pelo abanar da cauda.<sup>1</sup> O choro é uma expressão de tristeza, característica do homem. A distinção entre o componente central, subjetivo, e o componente periférico, expressivo da emoção é, pois, importante para seu estudo. Ela fica mais clara se lembrarmos que um bom ator pode simular perfeitamente todos os padrões motores ligados à expressão de determinada emoção, sem que sinta emoção nenhuma.

As emoções podem ser classificadas em positivas e negativas, conforme sejam agradáveis ou desagradáveis. Entre as primeiras, estão a alegria, o bem-estar e o prazer em suas diversas modalidades. Entre as segundas estão o medo, a tristeza, o desespero, o nojo, a raiva e muitas outras. As emoções estão relacionadas com

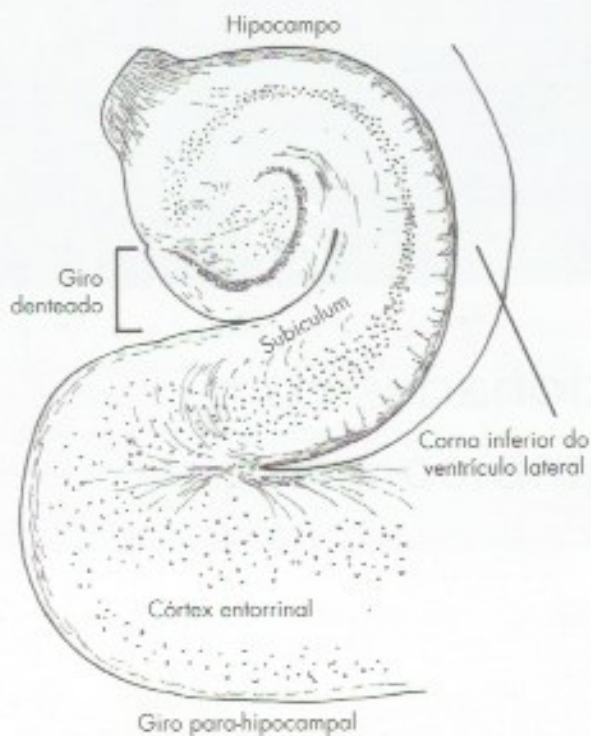
áreas específicas do cérebro que, em conjunto, constituem o sistema límbico. Algumas dessas áreas estão relacionadas também com a motivação, em especial com os processos motivacionais primários, ou seja, aqueles estados de necessidade ou de desejo essenciais à sobrevivência da espécie ou do indivíduo, tais como fome, sede e sexo. Por outro lado, as áreas encefálicas ligadas ao comportamento emocional também controlam o sistema nervoso autônomo, o que é fácil de entender, tendo em vista a importância da participação desse sistema na expressão das emoções.

## 2.0 O SISTEMA LÍMBICO: HISTÓRICO E CONCEITO

Na face medial de cada hemisfério cerebral, observa-se um anel cortical contínuo, constituído pelo giro do cíngulo, giro para-hipocampal e hipocampo (Figura 7.7). Este anel cortical contorna as formações inter-hemisféricas e foi considerado por Broca (1850) como um lobo independente, o *grande lobo límbico* (de limbo, contorno). Este lobo é filogeneticamente muito antigo, existindo em todos os vertebrados. Apresenta certa uniformidade citoarquitetural, pois seu córtex é mais simples que o do isocórtex que o circunda. Em 1937, o neuroanatomista James Papez publicou um trabalho famoso no qual propunha um novo mecanismo para explicar as emoções. Este mecanismo envolveria as estruturas do lobo límbico, núcleos do hipotálamo e tálamo, todas unidas por um circuito que ficou conhecido como circuito de Papez (Figura 27.2), composto

<sup>1</sup> Para um estudo comparativo sobre a expressão das emoções, veja o clássico e ainda atual livro de Charles Darwin *The expression of emotions in men and animals*, London, John Murray, 1872.



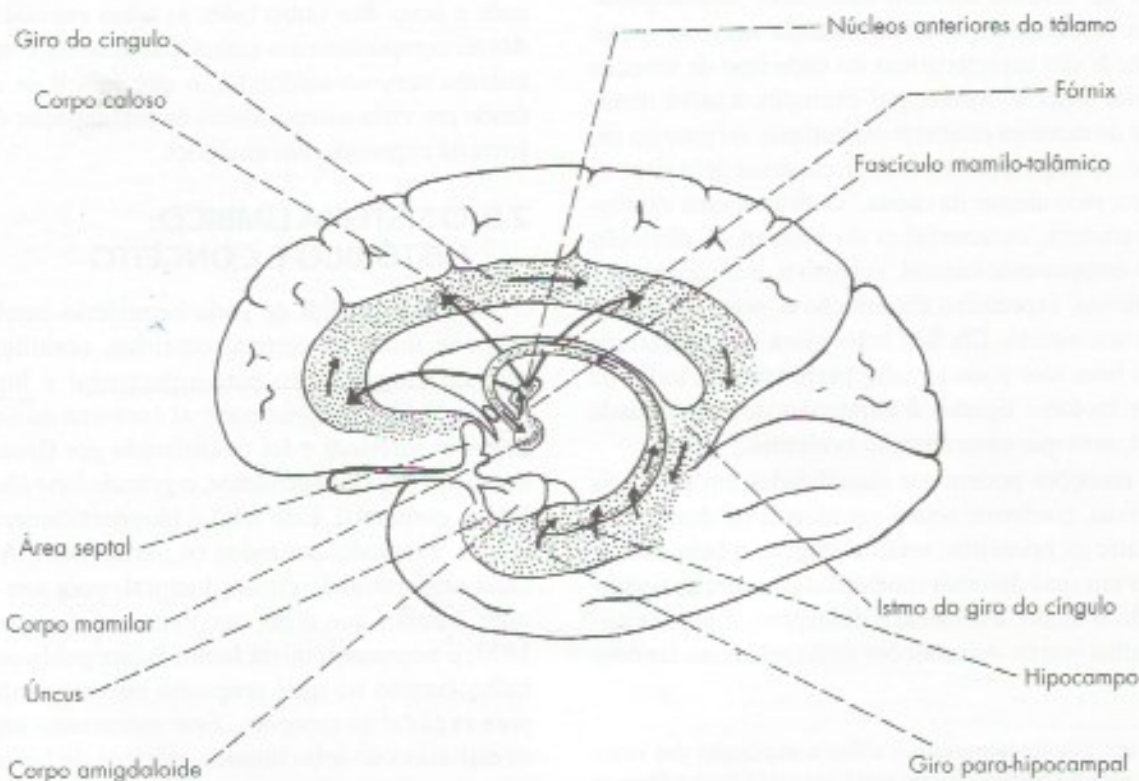


**FIGURA 27.1** Esquema de um corte frontal do giro para-hipocampal e hipocampo.

pelo hipocampo, fórnix, corpo mamilar, trato mamilotalâmico, núcleos anteriores do tálamo, cápsula interna, giro do cíngulo, giro para-hipocampal e novamente o hipocampo, fechando o circuito.

O conceito de Papez sobre a importância deste circuito foi reforçado dois anos depois por Klüver e Bucy que, após lesão do ápice dos lobos temporais de macacos, observaram a maior modificação do comportamento de um animal obtida até aquela época, após um procedimento experimental. Estas alterações são conhecidas como Síndrome de Klüver e Bucy e consistem no seguinte:

- domesticação completa dos animais que usualmente são selvagens e agressivos;
- perversões do apetite, em virtude da qual os animais passam a alimentar-se de coisas que antes não comiam;
- agnosia visual manifestada pela incapacidade de reconhecer objetos e animais pela visão;
- perda do medo de animais que antes causavam medo, tais como cobras e escorpiões;
- tendência oral manifestada pelo ato de levar à boca todos os objetos que encontra (inclusive os escorpiões);



**FIGURA 27.2** Principais componentes do sistema límbico, mostrando-se também o circuito de Papez.



- f) tendência hipersexual, que leva os animais a tentarem continuamente o ato sexual (mesmo com indivíduos do próprio sexo ou de outra espécie) ou a se masturbarem continuamente.

Quadros semelhantes a estes já foram observados no homem, em consequência da ablação bilateral do lobo temporal para tratamento de formas graves de epilepsia. Hoje se sabe que a agnosia visual que ocorre na Síndrome de Klüver e Bucy resulta de lesão das áreas visuais de associação secundárias, localizadas no córtex do lobo temporal, e os demais sintomas são consequência da remoção da amígdala e não do hipocampo.

Em 1952, MacLean introduziu na literatura a expressão sistema límbico, que inclui o circuito de Papez e algumas novas estruturas, como a amígdala e a área septal. Este sistema estaria ligado essencialmente às emoções. O avanço das pesquisas mostrou que: o circuito de Papez, com exceção da parte anterior do giro do cíngulo, está relacionado com a memória e não com as emoções. O centro do sistema límbico não é mais o hipocampo, como pensava Papez, mas a amígdala.<sup>2</sup>

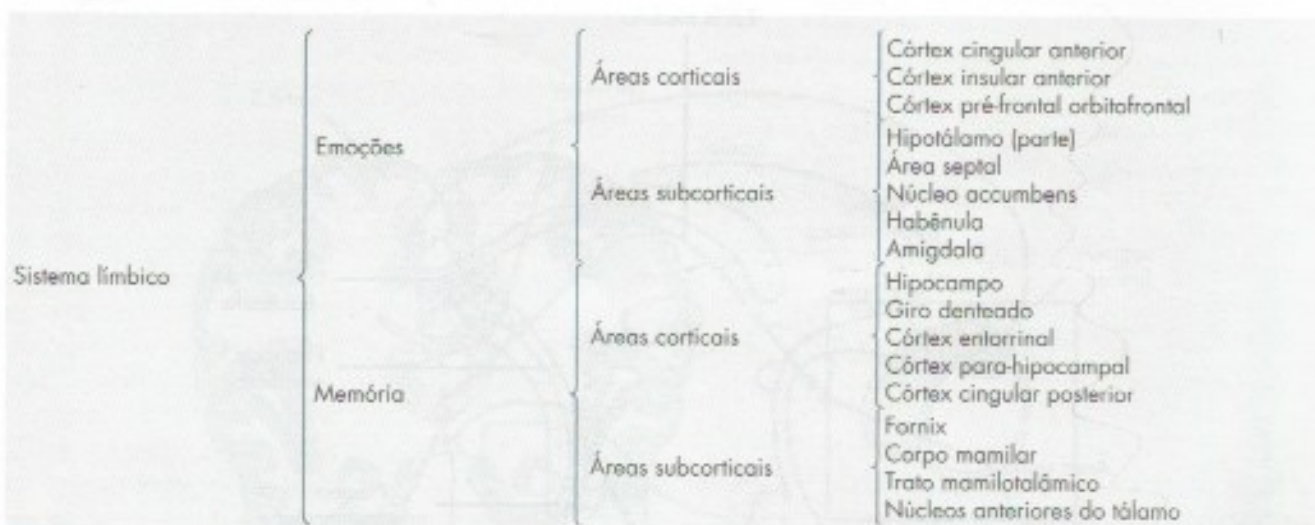
Assim, o sistema límbico pode ser conceituado como um conjunto de estruturas corticais e subcorticais interligadas morfológicamente e funcionalmente, relacionadas com as emoções e a memória. Do ponto de vista anatômico, o sistema límbico tem como centro o lobo límbico e as estruturas com ele relacionadas.<sup>3</sup> Do ponto de vista funcional, pode-se distinguir, no sistema límbico, dois subconjuntos de estruturas, ligadas às emoções e à memória, e que são relacionadas na chave que segue:

Os componentes relacionados com a memória serão estudados no próximo capítulo.

### 3.0 COMPONENTES DO SISTEMA LÍMBICO RELACIONADOS COM AS EMOÇÕES

#### 3.1 CÓRTEX CINGULAR ANTERIOR

Há bastante tempo sabe-se que a ablação do giro do cíngulo em carnívoros selvagens domestica o animal. No homem, a cingulectomia já foi empregada no tratamento de psicóticos agressivos. Sabe-se, hoje, que esses efeitos se devem à destruição do córtex cingular anterior, pois apenas a parte anterior do giro do cíngulo relaciona-se com o processamento das emoções. Uma das evidências desse fato vem de experiências em que pessoas normais foram solicitadas a recordar episódios pessoais envolvendo emoções, enquanto seu cérebro era submetido à ressonância magnética funcional. O córtex cingular anterior foi ativado quando o episódio recordado era de tristeza. Nesta mesma situação, não houve ativação em pacientes com depressão crônica, nos quais o córtex cingular anterior é mais delgado. Em paciente com depressão severa, refratária a medicamentos, os sintomas desaparecem com estimulação elétrica do córtex cingular anterior. Entretanto, apesar da provável participação do córtex cingular anterior, a fisiopatologia da depressão é mais complexa, pois, como será visto no item 3.7, os núcleos da habênula e outras áreas encefálicas também estão envolvidas no quadro.



2 Portanto, o conceito de MacLean de um sistema límbico relacionado apenas com as emoções e tendo como centro o circuito de Papez não está correto. Isto levou alguns autores de prestígio, como Brodal, a propor o abandono da denominação sistema límbico, o que, entretanto, não ocorreu. Um sistema límbico ligado às emoções e à memória é hoje adotado em quase todos os livros mais recentes de neurociências.

3 Para uma revisão dessas estruturas, ver: Heimer, L. & van Hoesen, G.W. - 2006 - *The limbic lobe and its output channels: implications for emotional functions and adaptive behavior*. *Neuroscience and Behavioral Reviews*, 30: 126-147.



### 3.2 CÓRTEX INSULAR ANTERIOR

As funções do córtex insular anterior, quase todas relacionadas com as emoções, já foram estudadas no Capítulo 26, item 4.3;

### 3.3 CÓRTEX PRÉ-FRONTAL ORBITOFRONTAL

O estudo geral das funções do córtex pré-frontal foi feito no Capítulo 26, item 4.1. Somente a área orbitofrontal, está envolvida no processamento das emoções (Capítulo 26, item 4.1.2). Ela tem conexões com o corpo estriado e com o núcleo dorsomedial do tálamo integrando o circuito em alça orbitofrontal – estriado – tálamo – cortical. Só recentemente concluiu-se que as funções e disfunções antes atribuídas à área pré-frontal orbitofrontal são do circuito que ela integra.

### 3.4 HIPOTÁLAMO

O estudo do hipotálamo foi feito no Capítulo 22, onde foram analisadas suas inúmeras funções. Entre estas, é especialmente relevante, no contexto deste capítulo, a regulação dos processos emocionais. Estimulações elétricas ou lesões de algumas áreas do hipotálamo em animais não anestesiados determinam respostas emocionais complexas, como raiva e medo, ou, conforme a área, placidez. Verificou-se, por exemplo, que a lesão do núcleo ventromedial do gato torna o animal extremamente agressivo e perigoso. Em

uma experiência clássica, verificou-se que, quando se retiram os hemisférios cerebrais de um gato, inclusive o diencéfalo, deixando-se apenas a parte posterior do hipotálamo, o animal desenvolve um quadro de raiva que desaparece quase completamente quando se destrói todo o hipotálamo. Além disso, o hipotálamo tem papel preponderante como coordenador das manifestações periféricas das emoções, através de suas conexões com o sistema nervoso autônomo.

A maioria das modificações de comportamento observadas em experiências com o hipotálamo de animais já foi também observada no homem em experiências realizadas durante o ato operatório ou como consequência de traumatismos, tumores, lesões vasculares ou infecções desta região. Não resta, pois, dúvidas de que o hipotálamo exerce importante papel na coordenação e na integração dos processos emocionais.

### 3.5 ÁREA SEPTAL

Situada abaixo do rostro do corpo caloso, anteriormente à lâmina terminal e à comissura anterior (Figura 7.7), a área septal compreende grupos de neurônios de disposição subcortical que se estendem até a base do septo pelúcido, conhecidos como *núcleos septais*. A área septal tem conexões extremamente amplas e complexas, destacando-se suas projeções para a amígdala, hipocampo, tálamo, giro do cíngulo, hipotálamo e formação reticular, através do feixe prosencefálico medial. Através deste feixe a área septal recebe fibras

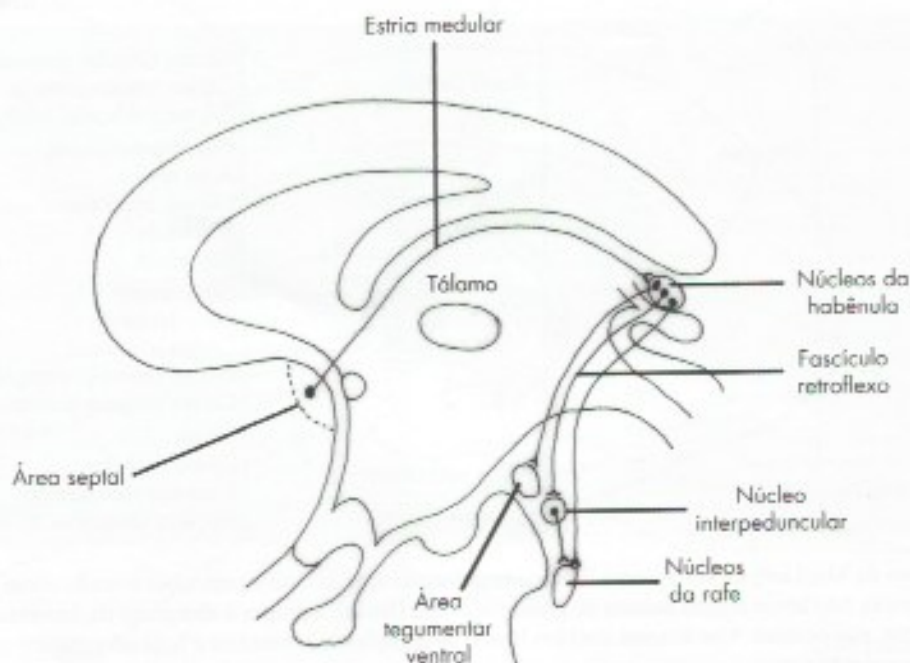


FIGURA 27.3 Desenho esquemático das principais conexões da habênula.



dopaminérgicas da área tegmentar ventral (**Figura 27.3**) e faz parte do sistema mesolímbico ou sistema de recompensa do cérebro, que será visto no item 2.3. Lesões bilaterais da área septal em animais causam a chamada "raiva septal", caracterizada por hiperatividade emocional, ferocidade e raiva diante de condições que normalmente não modificam o comportamento do animal. Estimulações da área septal causam alterações da pressão arterial e do ritmo respiratório, mostrando o seu papel na regulação de atividades viscerais. Por outro lado, as experiências de autoestimulação, a serem descritas no item 2.3, mostram que a área septal é um dos centros de prazer no cérebro e sua estimulação provoca euforia. A destruição da área septal resulta em reação anormal aos estímulos sexuais e à raiva.

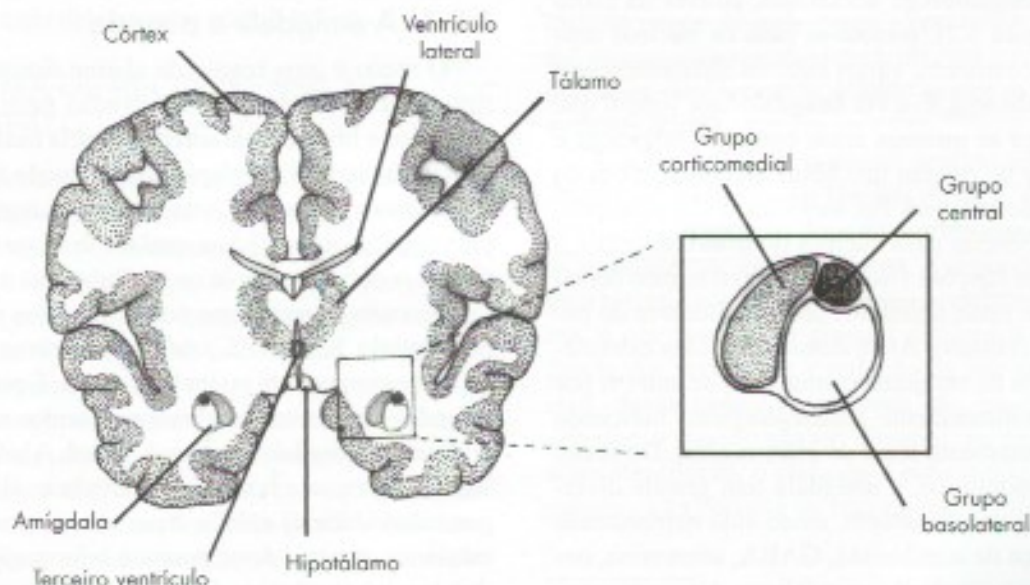
### 3.6 NÚCLEO ACCUMBENS

Situado entre a cabeça do núcleo caudado e o putâmen (**Figura 24.3**) o núcleo accumbens faz parte do corpo estriado ventral. Recebe aferências dopaminérgicas principalmente da área tegmentar ventral do mesencéfalo, e projeta eferências para a parte orbitofrontal da área pré-frontal. O núcleo accumbens é o mais importante componente do *sistema mesolímbico*, que é o *sistema de recompensa* ou do prazer do cérebro, como será visto no item 3.9.

### 3.7 HABÊNULA

A habênula situa-se no triângulo das habênulas, no epitálamo, abaixo e lateralmente à glândula pineal

(**Figura 5.2**). É constituída pelos núcleos habenuares medial e lateral. O núcleo lateral tem função mais conhecida. Suas conexões são muito complexas, destacando-se as aferências que recebem dos núcleos septais pela estria medular do tálamo e suas projeções pelo fascículo retroflexo para o núcleo interpeduncular do mesencéfalo e para os neurônios dopaminérgicos do sistema mesolímbico, sobre os quais têm ação inibitória (**Figura 27.3**). Tem também ação inibitória sobre o sistema serotoninérgico de projeção difusa, através de suas conexões com os núcleos da rafe. Assim, a habênula participa da regulação dos níveis de dopamina nos neurônios do sistema mesolímbico os quais, como já foi visto, constituem a principal área do sistema de recompensa (ou de prazer) do cérebro. A estimulação dos núcleos habenuares resulta em ação inibitória sobre o sistema dopaminérgico mesolímbico e sobre o sistema serotoninérgico de projeção difusa. Esta ação inibitória está sendo implicada na fisiopatologia dos transtornos de humor como a depressão na qual há uma ação inibitória exagerada do sistema mesolímbico. Casos graves de depressão, resistentes a medicamentos, já foram tratados com sucesso pela técnica de estimulação elétrica de alta frequência no núcleo lateral da habênula o que ocasiona uma inibição da atividade espontânea neste núcleo, causando uma espécie de ablação funcional de seus neurônios. Alguns sintomas da depressão como tristeza e a incapacidade de buscar o prazer (anedonismo) podem ser explicados pela queda da atividade dopaminérgica na via mesolímbica (em especial no núcleo accumbens). Experiências nas quais macacos são condicionados a apertar uma alavanca e receber uma



**FIGURA 27.4** Desenho esquemático da localização da amígdala e seus três grupos nucleares.



recompensa resultam em ativação do sistema mesolímbico. Já o núcleo habenular lateral é ativado quando o macaco aperta a alavanca e não recebe a recompensa, ou seja, numa situação de frustração. Assim, o sistema mesolímbico é ativado pela recompensa e a habênula pela não recompensa.

## 3.8 AMÍGDALA

É também chamada corpo amigdalóide. Amígdala em grego significa amêndoa, uma alusão à sua forma. É o componente mais importante do sistema límbico, o que justifica seu estudo mais detalhado.

### 3.8.1 Estrutura e conexões da amígdala

Apesar de seu tamanho relativamente pequeno, a amígdala tem 12 núcleos, o que lhe valeu o nome de complexo amigdalóide. Os núcleos da amígdala se dispõem em três grupos, corticomedial, basolateral e central (**Figura 27.4**). O grupo corticomedial recebe conexões olfatórias e parece estar envolvido com os comportamentos sexuais. O grupo basolateral recebe a maioria das conexões aferentes da amígdala e o central dá origem às conexões eferentes. A amígdala é a estrutura subcortical com maior número de projeções do sistema nervoso, com cerca de 14 conexões aferentes e 20 eferentes. Possui conexões aferentes com todas as áreas de associação secundárias do córtex, trazendo informações sensoriais já processadas, além das informações das áreas supramodais. Recebe, também, aferências de alguns núcleos hipotalâmicos, do núcleo dorsomedial do tálamo, dos núcleos septais e do núcleo do trato solitário. As conexões eferentes se distribuem em duas vias. A via amigdalofuga dorsal que, através da estria terminal (Figura 5.2), projeta-se para os núcleos septais, núcleo accumbens, vários núcleos hipotalâmicos e núcleos da habênula. É a via amigdalofuga ventral que projeta-se para as mesmas áreas corticais, talâmicas e hipotalâmicas de origem das fibras aferentes, além do núcleo basal de Meynert. Por meio dessa via, a amígdala projeta eferências para núcleos do tronco encefálico envolvidos em funções viscerais, como o núcleo dorsal do vago, onde estão neurônios pré-ganglionares do parassimpático craniano. Além dessas conexões extrínsecas, os núcleos da amígdala comunicam-se entre si por fibras predominantemente glutamatérgicas, indicando grande processamento local de informações. Do ponto de vista neuroquímico, a amígdala tem grande diversidade de neurotransmissores, tendo sido demonstrada nela a presença de acetilcolina, GABA, serotonina, noradrenalina, substância P e encefalinas. A grande complexidade estrutural e neuroquímica da amígdala está de acordo com a complexidade de suas funções. É a

principal responsável pelo processamento das emoções e desencadeadora do comportamento emocional.

### 3.8.2 Funções da amígdala

A estimulação dos núcleos do grupo basolateral da amígdala causa reações de medo e fuga. A estimulação dos núcleos do grupo corticomedial causa reação defensiva e agressiva. O comportamento de ataque agressivo pode ser desencadeado com estimulação da amígdala, mas também do hipotálamo.

A amígdala contém a maior concentração de receptores para hormônios sexuais do SNC. Sua estimulação reproduz uma variedade de comportamentos sexuais e sua lesão provoca hipersexualidade. Entretanto, a principal e mais conhecida função da amígdala é o processamento do medo. Pacientes com lesões bilaterais da amígdala não sentem medo, mesmo em situações de perigo óbvio, como a presença de uma cobra venenosa. Fato interessante demonstrado pela neuroimagem funcional é que a amígdala é ativada pela simples visão de pessoas com expressão facial de medo.

Estudos de neuroimagem funcional demonstraram que a amígdala está envolvida também no reconhecimento de faces que expressam emoções como medo e alegria. Como já foi visto, uma das áreas visuais secundárias do lobo temporal armazena imagens de faces e permite seu reconhecimento. Entretanto, o reconhecimento de faces com expressões emocionais ocorre apenas na amígdala. Pacientes com perda da capacidade de reconhecer faces por lesões das áreas visuais secundárias, prosopagnosia, continuam a reconhecer expressões faciais de emoção, o que é feito pela amígdala.

### 3.8.3 A amígdala e o medo

O medo é uma reação de alarme diante de um perigo. Esta reação resulta da ativação geral do sistema simpático e liberação de adrenalina pela medula da glândula suprarrenal. Este alarme, denominado Síndrome de Emergência de Cannon, visa preparar o organismo para uma situação de perigo na qual ele deve ou fugir ou enfrentar o perigo (*to fight or to flight*). As modificações que ocorrem no organismo nessas situações são descritas no Capítulo 12, item 5, onde se usa como exemplo o encontro com um boi no meio do pasto. É possível agora entender os circuitos cerebrais envolvidos nesta reação, nos quais a amígdala tem papel central. A informação visual (auditiva, se o boi berrar) é levada ao tálamo (corpo geniculado lateral) e daí a áreas visuais primárias e secundárias. A partir desse ponto, a informação segue por dois caminhos, uma via direta e outra indireta. Na via direta, a informação visual é levada e processada na amígdala basolateral, passa à amígdala central, que dispara o



alarme, a cargo do sistema simpático. Isto permite uma reação de alarme imediata com manifestações autonômicas e comportamental típicas. Na via indireta, a informação passa ao córtex pré-frontal e depois à amígdala. A via direta é mais rápida e permite resposta imediata ao perigo. A via indireta é mais lenta, mas permite que o córtex pré-frontal analise as informações recebidas e seu contexto. Se não houver perigo (o boi é manso), a reação de alarme é desativada. A via direta é inconsciente e o medo só se torna consciente, ou seja, a pessoa só sente medo quando os impulsos nervosos chegam ao córtex.

Os medos nos animais são, em sua maioria, inatos. O animal já nasce com medo dos perigos mais comuns em seu habitat. Por exemplo, um macaco reage com medo de cobra mesmo que nunca a tenha visto. Mas eles podem também aprender a ter medo por um processo de condicionamento. Em uma experiência clássica, um rato foi submetido a estímulos neutros, como, por exemplo, o som de uma campainha (estímulo condicionado). Logo a este estímulo, segue-se um choque elétrico (estímulo não condicionado) aversivo para o animal. Submetido a um certo número de vezes a esses estímulos rapidamente, o animal passou a ter medo do som, mesmo sem o choque. A associação de dois estímulos é feita no núcleo lateral da amígdala e a resposta, a cargo principalmente do sistema nervoso simpático, é desencadeada pelo núcleo central. Em um animal sem amígdala, o condicionamento não ocorre. No homem, onde os medos são aprendidos, o condicionamento ocorre exatamente como nos animais. Pacientes com lesão da amígdala não aprendem a ter medo. No homem, o medo pode ocorrer mesmo sem condicionamento, por exemplo, se uma pessoa for informada de que alguma coisa é perigosa, pode passar a ter medo dela, mesmo sem tê-la visto.

### 3.9 SISTEMA DE RECOMPENSA NO ENCEFALO

Uma importante descoberta, que permitiu entender a relação do cérebro com a motivação e o prazer, foi feita em 1954 por Olds e Milner, através da implantação de eletrodos no cérebro de ratos, de tal modo que os animais podiam estimular eletricamente o próprio cérebro apertando uma alavanca. Com este método, verificaram que, em determinadas áreas (áreas de recompensa), os ratos se autoestimulavam com uma frequência muito alta, podendo chegar a 800 estimulações por hora, ocupando todo o tempo do animal, que deixava de ingerir água ou alimento, estimulando-se até a exaustão. Admite-se que a autoestimulação causa uma sensação de prazer que seria semelhante à que se sente quando se satisfaz a fome, a sede e o sexo. Algumas experiências de autoestimulação, realizadas com pacientes humanos

na tentativa de tratamento de problema neurológico, confirmaram a presença de áreas cuja estimulação causa prazer. Em um caso, o paciente com eletrodo na área septal relatou uma sensação boa que precedia um orgasmo. Sabe-se hoje que as áreas que determinam estimulações com frequências mais elevadas compõem o sistema dopaminérgico mesolímbico ou sistema de recompensa (Figura 27.5), formada por neurônios dopaminérgicos que, da área tegmentar ventral do mesencéfalo, passando pelo feixe prosencefálico medial, terminam nos núcleos septais e no núcleo accumbens, os quais, por sua vez, projetam-se para o córtex pré-frontal orbitofrontal. Há também projeções diretas da área tegmentar ventral para a área pré-frontal e projeções de retroalimentação entre esta área e a tegmentar ventral.

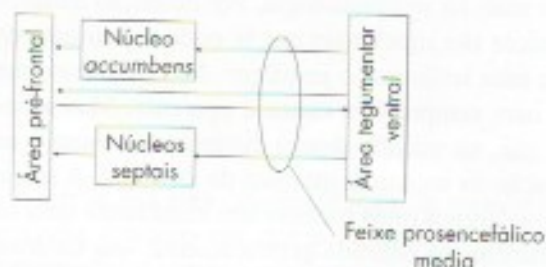


FIGURA 27.5 Esquema do sistema dopaminérgico mesolímbico.

O Sistema de Recompensa premia com a sensação de prazer os comportamentos importantes para a sobrevivência, mas é também ativado por situações cotidianas que causam alegria como, por exemplo, quando rimos de uma piada<sup>4</sup>, vencemos algum desafio, conquistamos uma vitória, tiramos uma nota boa na escola ou simplesmente quando vemos as pessoas que amamos felizes.

Sabe-se hoje que o prazer sentido após o uso de drogas de abuso, como heroína e crack, deve-se à estimulação do sistema dopaminérgico mesolímbico em especial o núcleo accumbens. A dependência ocorre pela estimulação exagerada dos neurônios deste sistema, o que resulta em gradual diminuição da sensibilidade dos receptores e redução de seu número. Com isso, doses cada vez maiores são necessárias para obter-se o mesmo prazer. Quando, na experiência de autoestimulação, o eletrodo é substituído por um dispositivo que permite ao rato injetar heroína no núcleo

4 Watson, K.K., Matthews, B.J., & Allman, J.M. 2007 – Brain activation during sight gags and language-dependent humor. *Cerebral Cortex* 17(2): 315-324.



accumbens, a frequência de autoinjeções é muito alta. Assim, o comportamento de um rato que se autoestimula até a exaustão assemelha-se e tem a mesma base neural do comportamento de um dependente químico que renuncia a todos os valores da vida pelo prazer da droga.

## 4.0 CORRELAÇÕES ANATOMOCLÍNICAS

### 4.1 INTRODUÇÃO

Classicamente, a Neurologia é o ramo da Medicina que diagnostica e trata os distúrbios orgânicos do sistema nervoso, e a Psiquiatria, os distúrbios da mente. Porém, com o avanço da neurociência, a fronteira entre Neurologia e Psiquiatria ficou cada vez menor e se apoia mais na sintomatologia. Por definição distúrbios orgânicos são aqueles em que se pode definir uma causa ou uma lesão que o justifique. Nos distúrbios mentais, nem sempre esta causa é aparente. Mas sabe-se hoje que, na maioria desses distúrbios, a causa é uma alteração da anatomia química do encéfalo. A maioria dos transtornos ditos mentais tem atualmente uma base neurobiológica definida geneticamente, que determina uma disfunção neuroquímica. Esta predisposição pode ser influenciada por fatores ambientais que geralmente envolvem os sistemas modulatórios de projeção difusa do encéfalo, cujo conhecimento deu as bases farmacológicas para o tratamento de distúrbios mentais. Apesar de nem todos os transtornos terem sua base biológica completamente definida, a neurociência tem contribuído muito para sua compreensão e tratamento, e na base das neurociências está a neuroanatomia. Há evidências de base neurobiológica em transtornos como ansiedade, depressão, esquizofrenia, transtorno obsessivo compulsivo, transtorno de déficit de atenção e hiperatividade,

entre outros. Como exemplo, abordaremos a seguir o transtorno de ansiedade e o estresse.

### 4.2 ANSIEDADE E ESTRESSE

Como já foi visto, as respostas autonômicas e comportamentais que ocorrem na reação normal ao medo têm o papel de preparar o organismo para situações agudas de emergência. A ansiedade é um transtorno psiquiátrico muito comum. Ele é a expressão inapropriada do medo, que neste caso é duradouro e pode ser desencadeado por perigos pouco definidos ou pela recordação de eventos que supostamente podem ser perigosos. A ansiedade desencadeada de forma crônica se transforma em estresse e causa danos ao organismo. Uma pessoa sadia regula a resposta ao medo através do aprendizado. O medo de voar de avião pode ser grande a primeira vez e depois se aprende que não há perigo. No transtorno de ansiedade, o motivo pode não estar presente e, mesmo assim, resulta na ativação da amígdala. Os neurônios hipotalâmicos, em resposta a estímulos da amígdala, promovem a liberação do hormônio adrenotrópico (ACTH) que, por sua vez, induz a liberação do cortisol pela adrenal. O eixo hipotálamo-hipófise-adrenal é regulado pelo hipocampo, que exerce seu efeito inibindo este eixo. A exposição crônica ao cortisol pode levar à disfunção e à morte dos neurônios hipocámpais. Assim, a degeneração do hipocampo torna a resposta ao estresse mais acentuada, levando a maior liberação de cortisol e maior lesão do hipocampo. Estudos de neuroimagem mostraram redução no volume do hipocampo com repercussão sobre a memória em pacientes que sofreram de transtorno de estresse pós-traumático. A resposta ao estresse tem sido relacionada tanto à hiperatividade da amígdala como à redução da atividade do hipocampo.<sup>5</sup>

5 Entre os transtornos da ansiedade, costuma-se colocar também a desordem do pânico, no qual há crises de intenso medo e pavor, seguidas de períodos aparentemente normais, nos quais se instala ansiedade pelo medo de nova crise. Para um estudo mais aprofundado deste assunto, veja Graeff, F.G. e Del-Ben C.M. 2008. *Neurobiology of Panic Disorder: from animal models to brain neuroimaging*. *Neuroscience and Biobehavioral Reviews* 32: 1326-1335.



## Áreas Encefálicas Relacionadas com a Memória

### 1.0 INTRODUÇÃO

Memória é a capacidade de se adquirir, armazenar e evocar informações. A etapa de aquisição é a aprendizagem do mesmo modo que a evocação é a etapa de lembrança. São tão numerosas e diversificadas as memórias que cada um tem armazenadas no cérebro, que isso torna praticamente impossível a existência de duas pessoas iguais. Assim, a base da individualidade está na memória. O conjunto das memórias de um indivíduo é parte importante de sua personalidade.

### 2.0. TIPOS DE MEMÓRIA

Existem vários critérios para definição de tipos e subtipos de memória, mas dois deles são mais importantes: a natureza da memória e o tempo de retenção do evento memorizado. Quanto ao primeiro critério, distingue-se dois tipos: memória declarativa e memória não declarativa (ou de procedimento). Na primeira, os conhecimentos memorizados são explícitos, ou seja, podem ser descritos por meio de palavras ou outros símbolos, como quando mencionamos o nome de um amigo, o ano em que nascemos, ou os núcleos do tálamo. Na memória não declarativa os conhecimentos memorizados são implícitos e, assim, não podem ser descritos de maneira consciente. Neste caso, encontra-se a memória de procedimentos ou memória motora através da qual as pessoas aprendem as sequências motoras que lhes permitem executar tarefas como nadar e andar de bicicleta, as quais elas aprendem e exercitam de maneira automática e inconsciente. Um segundo cri-

tério que se usa para classificar tipos de memória leva em conta o tempo em que a informação permanece armazenada no cérebro, distinguindo-se quanto a este critério três tipos: a memória operacional, ou de trabalho; a memória de curta e a de longa duração.

#### a) Memória operacional ou de trabalho

Este tipo de memória permite que informações sejam retidas por segundos ou minutos, durante o tempo suficiente para dar sequência a um raciocínio, compreender e responder a uma pergunta, memorizar o que acabou de ser lido para compreender a frase seguinte, memorizar um número de telefone durante o tempo suficiente para discá-lo. Uma pessoa com *déficit* de memória operacional, como ocorre nas fases iniciais da doença de Alzheimer, não sabe onde está um objeto segundos depois de colocá-lo em algum lugar e levará mais tempo para encontrá-lo porque poderá procurá-lo em locais onde já o procurou. Este tipo de memória é organizada pelo córtex pré-frontal e não deixa arquivos. O córtex pré-frontal determina o conteúdo da memória operacional que será selecionado para armazenamento, conforme a relevância da informação naquele momento. Para isso, ele tem acesso às diversas outras áreas mnemônicas do córtex cerebral onde estão armazenadas as memórias de curta e longa duração, verifica se a informação que está chegando e sendo processada já existe ou não, e se vale a pena armazená-la como memória de curta ou longa duração. Assim, a área pré-frontal funciona como gerenciadora da memória, definindo o que permanece e o que é esquecido.



## b) Memórias de curta e longa duração

A memória de curta duração permite a retenção de informações durante algumas horas até que sejam armazenadas de forma mais duradoura nas áreas responsáveis pela memória de longa duração.

Segundo Izquierdo<sup>1</sup> a memória de curta duração dura de 3 a 6 horas, que é o tempo que leva para se consolidar a memória de longa duração. A memória de longa duração depende de mecanismos mais complexos que levam horas para serem realizados. Por isso a memória de curta duração, que exige mecanismos de processamento mais simples, mantém a memória viva enquanto a de longa duração está sendo definitivamente armazenada. Estes dois tipos de memórias dependem do hipocampo. Entretanto, a memória de curta duração se extingue depois de algum tempo, enquanto a de longa duração é consolidada por meio da atividade do hipocampo, ficando armazenada em áreas corticais de associação de acordo com seu conteúdo, podendo aí permanecer durante muitos anos.

Levando-se em conta os critérios de natureza do conhecimento memorizado e o tempo de retenção deste conhecimento, pode-se fazer o seguinte esquema:

Memória	Declarativa	operacional
		de curta duração
	Não declarativa, ou de procedimento	de longa duração

## 3.0 ÁREAS CEREBRAIS RELACIONADAS COM A MEMÓRIA DECLARATIVA

Essas áreas abrangem áreas telencefálicas e diencefálicas unidas pelo fórnix, que liga o hipocampo ao corpo mamilar do hipotálamo. As áreas telencefálicas incluem a parte medial do lobo temporal, a área pré-frontal dorsomedial e as áreas de associação sensoriais. As áreas diencefálicas são componentes do circuito de Papez (Figura 27.2). Temos assim o seguinte esquema:

Áreas relacionadas à memória	Telencefálicas	Porção medial do lobo temporal <sup>2</sup> Córtex cingular posterior Área pré-frontal dorsolateral Áreas de associação do neocórtex	Hipocampo Giro denteado Córtex entorrinal Córtex para-hipocampal
	Diencefálicas	Corpo mamilar Trato mamilotalâmico Núcleos anteriores do tálamo	

1 Izquierdo, I. 2011. Memória, 2ª. edição, Artmed, Porto Alegre, 128pp.

2 A porção medial do lobo temporal contendo estruturas ligadas à memória é também denominada "lobo temporal medial", especialmente em trabalhos de pesquisa.

## 3.1 ÁREAS TELENCEFÁLICAS RELACIONADAS COM A MEMÓRIA

### 3.1.1 Hipocampo

Antigamente chamado corno de Ammon (CA), o hipocampo é uma eminência alongada e curva situada no assoalho do corno inferior do ventrículo lateral (Figura 7.3) acima do giro para-hipocampal (Figura 28.1). É constituído de um tipo de córtex filogeneticamente antigo (arquicórtex) e seus circuitos in-

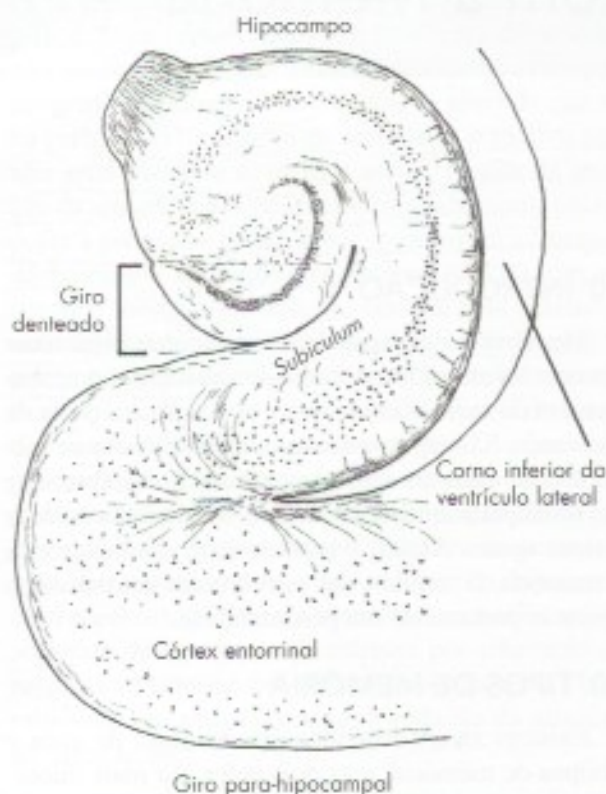


FIGURA 28.1 Esquema de um corte frontal do giro para-hipocampal e hipocampo.



trínsecos são complexos.<sup>3</sup> O hipocampo, através do córtex entorrinal, recebe aferências de grande número de áreas neocorticais e através do fórnix projeta-se aos corpos mamilares do hipotálamo. Recebe também fibras da amígdala, que reforçam a memória de eventos associados a situações emocionais. Recentemente foram descobertas também conexões com a área tegmental ventral e com o núcleo accumbens o que explica o reforço das memórias associadas a eventos de prazer.<sup>4</sup> Seu papel na memória foi elucidado pelo estudo de pacientes nos quais os hipocampus foram retirados cirurgicamente na tentativa de tratamento de casos graves de epilepsia do lobo temporal. Nesses pacientes, a memória operacional é mantida, pois não há comprometimento da área pré-frontal, mas o paciente perde definitivamente a capacidade de lembrar eventos ocorridos depois da cirurgia (amnésia anterógrada). Perde também a memória de eventos ocorridos pouco tempo antes da cirurgia (amnésia retrógrada), mas curiosamente, depois de um certo ponto no passado, todos os fatos podem ser lembrados sem problemas, ou seja, a memória de longa duração permanece normal. Casos como estes levam a uma conclusão de grande importância. Embora o hipocampo seja indispensável para a consolidação das memórias de curta e longa duração, esses tipos de memória não são armazenados no hipocampo, pois permanecem depois de sua remoção cirúrgica. O grau de consolidação da memória pelo hipocampo é modulado pelas aferências que ele recebe da amígdala. Esta consolidação é maior quando a informação a ser memorizada está associada a um episódio de grande impacto emocional, que pode ser uma emoção positiva, como a vitória de seu time, ou negativa como a morte de um parente.

Sabe-se, hoje, que o hipocampo é também responsável pela memória espacial ou topográfica, relacionada a localizações no espaço, configurações ou rotas e que nos permite navegar, ou seja, encontrar o caminho que leva a um determinado lugar. As pesquisas sobre este assunto foram feitas inicialmente no rato. Em ratos, a memória espacial permite memorizar as características do espaço em seu entorno e depende de um tipo especial de neurônio do hipocampo denominado *célula de lugar*. Essas células são ativadas e disparam potenciais de ação diante de uma determinada área do

espaço denominada “campo de lugar da célula”. Estes campos vão sendo memorizados pelas *células de lugar* e depois de pouco tempo haverá no hipocampo do rato um mapa da gaiola onde ele vive. Isso lhe permitirá orientar-se no espaço e dirigir-se aos pontos de maior interesse como o de alimentação. Se o animal é transferido para uma gaiola diferente, novo mapa se forma em minutos e fica estável por semanas ou meses. Há evidências de que os mesmos mecanismos existem também no hipocampo do homem. Isso explica porque na doença de Alzheimer, em que há grave comprometimento do hipocampo, o paciente, na fase final, perde completamente a orientação e não consegue se dirigir de uma cadeira para a cama.

### 3.1.2 Giro denteado

É um giro estreito e denteado situado entre a área entorrinal e o hipocampo (Figura 7.3) com o qual se continua lateralmente (Figura 28.1). Sua estrutura, constituída por uma só camada de neurônios, é muito semelhante à do hipocampo. Tem amplas ligações com a área entorrinal e o hipocampo e, com este, constitui a formação do hipocampo. Estudos recentes mostram que o giro denteado é responsável pela dimensão temporal da memória. Por exemplo, ao lembrarmos de nossa festa de casamento ele informa a data e se ela foi antes ou depois de nossa festa de formatura.

### 3.1.3 Córtex entorrinal

Ocupa a parte anterior do giro para-hipocampal medialmente a sulco rinal (Figura 7.7). Em uma secção frontal do cérebro aparece como na Figura 28.1. É um tipo de córtex primitivo (arquicórtex) e corresponde à área 28 de Brodmann. Recebe fibras do fórnix e envia fibras ao giro denteado que, por sua vez, se liga ao hipocampo. O córtex entorrinal funciona como um portão de entrada para o hipocampo, recebendo as diversas conexões que a ele chegam através do giro denteado, incluindo as conexões que recebe da amígdala e da área septal. Lesão do córtex entorrinal, mesmo estando intacto o hipocampo, resulta em grande déficit de memória. O córtex entorrinal é geralmente a primeira área cerebral comprometida na doença de Alzheimer.

### 3.1.4 Córtex para-hipocampal

O córtex para-hipocampal ocupa a parte posterior do giro para-hipocampal continuando-se com o córtex cingular posterior no nível do istmo do giro do cíngulo (Figura 7.7). Até há pouco tempo sua função não era bem conhecida e sequer consta da 2ª edição deste livro. Estudos de neuroimagem funcional mostraram que o córtex para-hipocampal é ativado pela visão de cená-

3 Esses circuitos envolvem 3 áreas adjacentes Ca1, Ca2, Ca3. A sigla Ca significa Corno de Ammon.

4 Kahn, I. & Shohamy, D. 2013 – Intrinsic connectivity between the hippocampus, nucleus accumbens and ventral tegmental area in humans. *Hippocampus*, 23: 187-192.



rios, especialmente os mais complexos, como uma rua ou uma paisagem. Entretanto, a ativação só ocorre com cenários novos e não com os já conhecidos. Também não é ativado com a visão de objetos, o que é feito pelo hipocampo. Pacientes com lesão do giro para-hipocampal são incapazes de memorizar cenários novos, embora consigam evocar cenários já conhecidos neles e navegar. Isto mostra que, como ocorre no hipocampo, a memória destes cenários não é armazenada no córtex para-hipocampal, mas em outras áreas muito provavelmente no isocórtex, pois ela permanece depois dele ser lesado.

### 3.1.5 Córtex cingular posterior

O córtex cingular posterior, em especial a parte situada atrás do esplênio do corpo caloso (retroesplênica), recebe muitas aferências dos núcleos anteriores do tálamo que, por sua vez, recebem aferências do corpo mamilar pelo trato mamilotalâmico, integrando o circuito de Papez (Figura 27.2). Lesões no cíngulo posterior ou dos núcleos anteriores do tálamo resultam em amnésias. O córtex cingular posterior está também relacionado com a memória topográfica, ou seja, a capacidade de se orientar no espaço e memorizar caminhos e cenários novos, bem como evocar os já conhecidos. Sua lesão resulta em desorientação e incapacidade de encontrar caminhos anteriormente memorizados.

### 3.1.6 Área pré-frontal dorsolateral

A área pré-frontal dorsolateral tem um grande número de funções (veja Capítulo 26, item 4.1.1). Dentre elas está o processamento da memória operacional.<sup>5</sup> Nas lesões desta área, como ocorre na doença de Alzheimer, há perda da memória operacional.

### 3.1.7 Áreas de associação do neocórtex

Nessas áreas são armazenadas as memórias de longa duração, cuja consolidação depende da atividade do hipocampo. Incluem-se aí as áreas secundárias sensitivas e motoras, assim como áreas supramodais. Diferentes categorias de conhecimento são armazenadas em áreas diferentes do neocórtex e podem ser lesadas separadamente, resultando em perdas distintas. Estudos de ressonância magnética funcional mostram que quando uma pessoa é solicitada a reconhecer figuras de animais, há ativação de áreas neocorticais da parte ventral do lobo temporal. Quando o reconhecimento é de objetos como ferramentas a área pré-motora esquerda é ativada, pois a pista para reconhecimento é a atividade motora envolvi-

da no uso da ferramenta. O estudo das interações entre o hipocampo e as áreas neocorticais de armazenamento da memória é hoje objeto de muita pesquisa.

## 3.2 ÁREAS DIENCEFÁLICAS RELACIONADAS À MEMÓRIA

As estruturas diencefálicas envolvidas com a memória são os corpos mamilares do hipotálamo, que recebem aferências dos córtices entorrinal e do hipocampo pelo fórnix e que, através do trato mamilotalâmico projetam-se aos núcleos anteriores do tálamo. Estes por sua vez, projetam-se para o córtex cingular posterior.

Essas estruturas fazem parte do circuito de Papez (Figura 27.2) até pouco tempo considerado como o circuito básico no processamento das emoções e hoje reconhecido como circuito relacionado à memória.

## 4.0 MECANISMOS DE FORMAÇÃO DAS MEMÓRIAS

Nos tópicos anteriores conhecemos tipos de memórias, áreas cerebrais relacionadas ao seu processamento, consolidação e armazenamento, bem como alguns exemplos das consequências de lesões nesses locais. No entanto, cabem ainda considerações sobre o que acontece nos neurônios envolvidos nos processos de memorização, que é a base neurobiológica da aprendizagem. Como a memória se expressa nestes neurônios? Sabe-se que os mecanismos celulares da memória envolvem as sinapses.

Em relação à memória de trabalho, ocorre uma excitação prolongada das espinhas dendríticas das sinapses da área pré-frontal. Entretanto, essa excitação permanece por pouco tempo, como é característico da memória de trabalho.

Mas, o que ocorre nas sinapses no caso da memória de longa duração, que pode ficar armazenada em neurônios durante vários anos? Já se sabia que a consolidação da memória de longa duração depende da síntese de proteína, mas o que realmente acontece?

Curiosamente, a resposta a esta indagação foi obtida com os estudos feitos em um molusco marinho, a *Aplysia*, cujo sistema nervoso muito simplificado permitiu análise dos processos de aprendizagem e de memórias não declarativas em neurônios. Os resultados obtidos na *Aplysia* pelo grupo de neurocientistas liderados por Kandel<sup>6</sup> podem ser generalizados para a memória de longo prazo do homem. Nos neurô-

5 O processamento da memória se faz na parte dorsolateral da área pré-frontal.

6 Por suas descobertas sobre a memória, Eric Kandel ganhou o Prêmio Nobel de Fisiologia e Medicina em 2000.



nios relacionados com a memória ocorrem complexas reações bioquímicas, envolvendo uma cascata de segundos-mensageiros, ao final das quais há ativação de alguns genes que determinam a transcrição de proteínas utilizadas na formação de novas sinapses ou na ampliação da área da membrana pré-sináptica. Assim, na consolidação da memória na *Aplysia*, o número de sinapses dobra, podendo diminuir, com o tempo, na etapa do esquecimento. O mesmo fenômeno ocorre na consolidação das memórias de curto e longo prazo em mamíferos, como pode ser avaliado pelo aumento do número de espinhas dendríticas. Assim, a consolidação da memória decorre da plasticidade sináptica.

Sabe-se, hoje, que novos neurônios também proliferam na formação hipocampal, inclusive no homem.<sup>7</sup> Entretanto, esses neurônios morrem depois de algum tempo. A hipótese mais aceita para explicar este fato é que cada novo neurônio estaria ligado a uma nova memória. Depois de algum tempo, quando a memória já estiver consolidada e transferida para o neocórtex, o novo neurônio desapareceria.

## 5.0 CORRELAÇÕES ANATOMOCLÍNICAS

Os quadros clínicos mais frequentes são as amnésias retrógradas e anterógradas já descritas e decorrentes principalmente de lesões do hipocampo, podendo resultar também de processos patológicos que acometem o fórnix e os corpos mamilares. Dois quadros patológicos que acometem áreas relacionadas à memória merecem atenção especial, a Síndrome de Korsakoff e a Doença de Alzheimer.

### 5.1 SÍNDROME DE KORSAKOFF

Ela resulta da degeneração dos corpos mamilares e dos núcleos anteriores do tálamo. Essa síndrome, em ge-

ral, é consequência do alcoolismo crônico e os principais sintomas são amnésias anterógradas e retrógradas.

## 5.2 DOENÇA DE ALZHEIMER

Trata-se de uma doença degenerativa que acomete pessoas idosas, na qual ocorrem graves problemas de memória. Há perda gradual da memória operacional e de curta duração. O paciente começa a ter dificuldade com a memória recente de fatos ou compromissos ocorridos no dia. Evolui gradativamente para comprometimento da memória de longa duração, a ponto de se esquecer do nome dos familiares e apresentar desorientação no tempo e espaço. Na fase mais avançada há uma completa deterioração de todas as funções psíquicas, com amnésia total. De modo geral, a doença se inicia com uma degeneração progressiva dos neurônios da área entorrinal, que constitui a porta de entrada das vias que, do neocórtex, se dirigem ao hipocampo. Desse modo, essas lesões gradualmente levam a um total isolamento do hipocampo, com consequências sobre a memória que equivalem às que vimos acima para os casos de ablação do hipocampo.

Há também perda dos neurônios colinérgicos do Núcleo Basal de Meynert, o que leva à perda das projeções modulatórias colinérgicas de praticamente todo o córtex cerebral. Microscopicamente nos neurônios, observa-se um emaranhado neurofibrilar e placas senis que levam à morte neuronal e que predominam nas áreas acima referidas e nas áreas de associação multimodais, sendo as áreas motoras as últimas a serem afetadas. É uma doença com claro componente genético, mas que sofre influência de fatores ambientais. Estudos mostraram que o indivíduo predisposto geneticamente, mas que tem uma vida intelectualmente ativa, pode não manifestar ou ter formas mais leves e tardias da doença.

7 Mais especificamente no giro denteado.



# Grandes Vias Aferentes

## 1.0 GENERALIDADES

Neste capítulo serão estudadas as grandes vias aferentes, ou seja, aquelas que levam aos centros nervosos suprasegmentares os impulsos nervosos originados nos receptores periféricos. Este assunto já foi objeto de considerações nos capítulos anteriores, a propósito da estrutura e função da medula, do tronco encefálico, do cerebelo e do diencefalo, mais especificamente do tálamo, e será agora revisto em conjunto, de maneira sintética e esquemática. Não serão estudadas as vias reflexas, em geral mais curtas, formadas por fibras, ou colaterais, que se destacam das grandes vias aferentes e fazem sinapse com o sistema eferente, fechando arcos reflexos, ora mais, ora menos complexos. O estudo das grandes vias aferentes é um dos capítulos mais importantes da neuroanatomia, em vista de suas inúmeras aplicações práticas. Em cada uma das vias aferentes deverão ser estudados os seguintes elementos: o receptor, o trajeto periférico, o trajeto central e a área de projeção cortical.

- a) *o receptor* – é sempre uma terminação nervosa sensível ao estímulo que caracteriza a via. Existem receptores especializados para cada uma das modalidades de sensibilidade. A conexão deste receptor, por meio de fibras específicas, com uma área específica do córtex, permite o reconhecimento das diferentes formas de sensibilidade (discriminação sensorial);
- b) *o trajeto periférico* – compreende um nervo espinhal ou craniano e um gânglio sensitivo anexo a estes nervos. De modo geral, nos nervos

que possuem fibras com funções diferentes, elas se agrupam aparentemente ao acaso;

- c) *o trajeto central* – em seu trajeto pelo sistema nervoso central, as fibras que constituem as vias aferentes se agrupam em feixes (tratos, fascículos, lemniscos), de acordo com suas funções. O trajeto central das vias aferentes compreende ainda núcleos relés, onde se localizam os neurônios (II, III e IV) da via considerada;
- d) *o área de projeção cortical* – está no córtex cerebral ou no córtex cerebelar; no primeiro caso, a via nos permite distinguir os diversos tipos de sensibilidade, e é consciente; no segundo caso, ou seja, quando a via termina no córtex cerebelar, o impulso não determina qualquer manifestação sensorial e é utilizado pelo cerebelo para realização de sua função primordial de integração motora; a via é inconsciente.

Um princípio geral de processamento da informação é que ela ocorre de maneira hierárquica, sendo as informações transmitidas através de uma sucessão de regiões inicialmente subcorticais e depois corticais. Outra característica dos sistemas sensoriais é que as partes de onde se originam os impulsos sensitivos são representadas em áreas específicas da via aferente, assim como na área cortical. Assim, na sensibilidade somática, as partes do corpo são representadas na área somestésica do córtex como um homúnculo de cabeça para baixo (Figura 26.2). Existem também mapas tonotópicos para a representação cortical da cóclea, assim como retinotópicos para a retina.



As grandes vias aferentes podem ser consideradas como cadeias neuronais unindo os receptores ao córtex. No caso das vias inconscientes (cerebelares), esta cadeia é constituída apenas por dois neurônios (I, II). Já nas vias conscientes (cerebrais), estes neurônios são geralmente três, sobre os quais podem ser estabelecidos os seguintes princípios gerais:

- a) *Neurônio I* – localiza-se geralmente fora do sistema nervoso central, em um gânglio sensitivo (ou na retina e mucosa olfatória, no caso das vias óptica e olfatória). É um neurônio sensitivo, em geral pseudounipolar, cujo dendrônio se bifurca em “T”, dando um prolongamento periférico e outro central. Em alguns casos o neurônio pode ser bipolar. O prolongamento periférico liga-se ao receptor, enquanto o prolongamento central penetra no sistema nervoso central pela raiz dorsal dos nervos espinhais ou por um nervo craniano;
- b) *Neurônio II* – localiza-se na coluna posterior da medula ou em núcleos de nervos cranianos do tronco encefálico (fazem exceção as vias óptica e olfatória). Origina axônios que geralmente cruzam o plano mediano logo após sua origem e entram na formação de um trato ou lemnisco;
- c) *Neurônio III* – localiza-se no tálamo e origina um axônio que chega ao córtex por uma radiação talâmica (faz exceção a via olfatória).

No estudo das grandes vias aferentes, levaremos sempre em conta a posição e o trajeto dos axônios destes três neurônios. Serão estudadas, primeiramente, as vias aferentes do tronco e membros, que penetram no sistema nervoso central pelos nervos espinhais; a seguir, aquelas da cabeça, que penetram por nervos cranianos.

## 2.0 VIAS AFERENTES QUE PENETRAM NO SISTEMA NERVOSO CENTRAL POR NERVOS ESPINHAIS

### 2.1 VIAS DE DOR E TEMPERATURA

Os receptores de dor são terminações nervosas livres. Existem duas vias principais através das quais os impulsos de dor e temperatura chegam ao cérebro: uma via filogeneticamente mais recente, *neoespinotalâmica*, constituída pelo trato espinotalâmico lateral, que vai diretamente ao tálamo; e outra, mais antiga, *paleoespinotalâmica*, constituída pelo trato espino-reticular, e pelas fibras reticulo-talâmicas (*via espino-reticulo-talâmica*). Como será visto, essas duas vias

veiculam formas diferentes de dor e serão estudadas de maneira esquemática a seguir.

#### 2.1.1 Via neoespinotalâmica

Trata-se da via “clássica” de dor e temperatura, constituída basicamente pelo trato espinotalâmico lateral, envolvendo uma cadeia de três neurônios (**Figura 29.1**).

- a) *Neurônios I* – localizam-se nos gânglios espinhais situados nas raízes dorsais. O prolongamento periférico de cada um destes neurônios liga-se aos receptores através dos nervos espinhais. O prolongamento central penetra na medula e termina na coluna posterior, onde faz sinapse com os neurônios II (**Figura 14.5**).
- b) *Neurônios II* – os axônios do neurônio II cruzam o plano mediano pela comissura branca, ganham o funículo lateral do lado oposto, inflectem-se cranialmente para constituir o trato espinotalâmico lateral (**Figura 15.6**). Ao nível da ponte, as fibras desse trato se unem com as do espinotalâmico anterior para constituir o lemnisco espinhal, que termina no tálamo fazendo sinapse com os neurônios III.
- c) *Neurônios III* – localizam-se no tálamo, no núcleo ventral posterolateral. Seus axônios formam radiações talâmicas que, pela cápsula interna e coroa radiada chegam à área somestésica do córtex cerebral situada no giro pós-central (áreas 3, 2 e 1 de Brodmann).

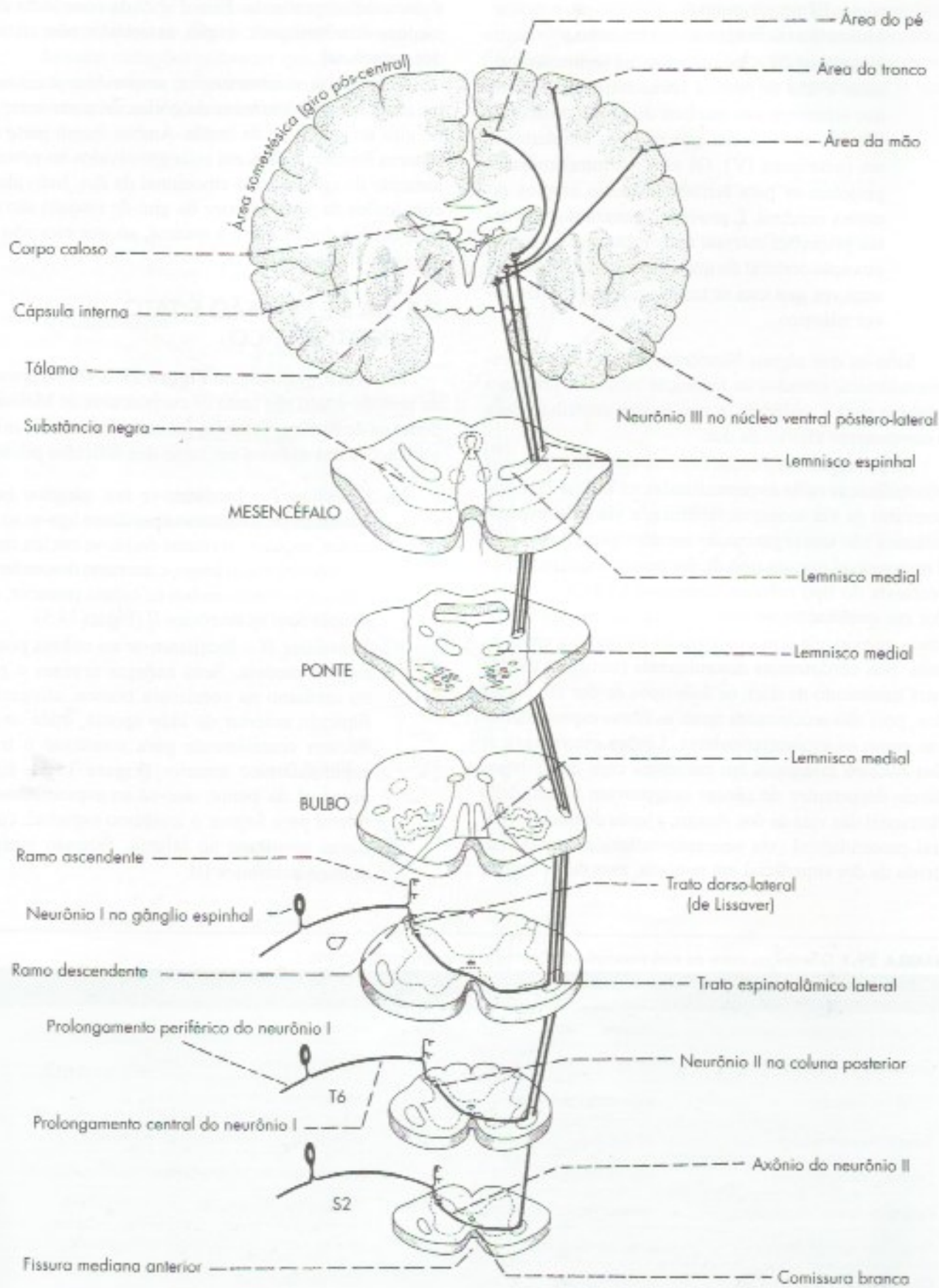
Através dessa via, chegam ao córtex cerebral impulsos originados em receptores térmicos e dolorosos situados no tronco e nos membros do lado oposto. Há evidência de que a via neoespinotalâmica é responsável apenas pela sensação de dor aguda e bem localizada na superfície do corpo, correspondendo à chamada dor em pontada.

#### 2.1.2 Via paleoespinotalâmica

É constituída de uma cadeia de neurônios em número maior que os da via neoespinotalâmica.

- a) *Neurônios I* – localizam-se nos gânglios espinhais, e seus axônios penetram na medula do mesmo modo que os das vias de dor e temperatura, estudadas anteriormente.
- b) *Neurônios II* – situam-se na coluna posterior. Seus axônios dirigem-se ao funículo lateral do mesmo lado e do lado oposto, inflectem-se cranialmente para constituir o trato espino-reticular. Este sobe na medula junto ao trato espinotalâmico lateral e termina fazendo sinapse com os neu-





**FIGURA 29.1** Representação esquemática da via neoespino-talâmica de temperatura e dor.



rônios III em vários níveis da formação reticular. Muitas dessas fibras não são cruzadas.

- c) *Neurônios III* – localizam-se na formação reticular e dão origem às fibras reticulotalâmicas que terminam nos núcleos do grupo medial do tálamo, em especial nos núcleos intralaminares (neurônios IV). Os núcleos intralaminares projetam-se para territórios muito amplos do córtex cerebral. É provável, entretanto, que essas projeções estejam mais relacionadas com a ativação cortical do que com a sensação de dor, uma vez que esta se torna consciente já em nível talâmico.

Sabe-se que alguns Neurônios III da via paleoespinalâmica, situados na formação reticular, projetam também para a amígdala, o que parece contribuir para o componente afetivo da dor.

As principais diferenças entre as vias neo e paleoespinalâmicas estão esquematizadas na Tabela 29.1. Ao contrário da via neoespinalâmica, a via paleoespinalâmica não tem organização somatotópica. Assim, ela é responsável por um tipo de dor pouco localizada, dor profunda do tipo crônico, correspondendo à chamada dor em queimação, ao contrário da via neoespinalâmica, que veicula dores localizadas do tipo dor em pontada. Nas cordotomias anterolaterais (cirurgias usadas para tratamento da dor), os dois tipos de dor são abolidos, pois são seccionadas tanto as fibras espinotalâmicas como as espinoreticulares. Lesões estereotáxicas dos núcleos talâmicos em pacientes com dores intratáveis decorrentes de câncer comprovam a dualidade funcional das vias da dor. Assim, a lesão do núcleo ventral posterolateral (via neoespinalâmica) resulta em perda da dor superficial em pontada, mas deixa intacta

a dor crônica profunda. Esta é abolida com lesão dos núcleos intralaminares, o que, entretanto, não afeta a dor superficial.

Além da área somestésica, respondem a estímulos nociceptivos neurônios do córtex da parte anterior do giro do cíngulo e da ínsula. Ambos fazem parte do sistema límbico e parecem estar envolvidos no processamento do componente emocional da dor. Indivíduos com lesões da parte anterior do giro do cíngulo são indiferentes à dor. A dor é a mesma, só que eles não se importam com ela.

## 2.2 VIA DE PRESSÃO E TATO PROTOPÁTICO

Esta via é mostrada na **Figura 29.2**. Os receptores de pressão e tato são tanto os corpúsculos de Meissner como os de Ruffini. Também são receptores táteis as ramificações dos axônios em torno dos folículos pilosos.

- Neurônios I* – localizam-se nos gânglios espinais cujo prolongamento periférico liga-se ao receptor, enquanto o central divide-se em um ramo ascendente, muito longo, e um ramo descendente, curto, terminando ambos na coluna posterior, em sinapse com os neurônios II (Figura 14.5).
- Neurônios II* – localizam-se na coluna posterior da medula. Seus axônios cruzam o plano mediano na comissura branca, atingem o funículo anterior do lado oposto, onde se inflectam cranialmente para constituir o trato espinotalâmico anterior (Figura 15.5). Este, no nível da ponte, une-se ao espinotalâmico lateral para formar o lemnisco espinhal, cujas fibras terminam no tálamo, fazendo sinapse com os neurônios III.

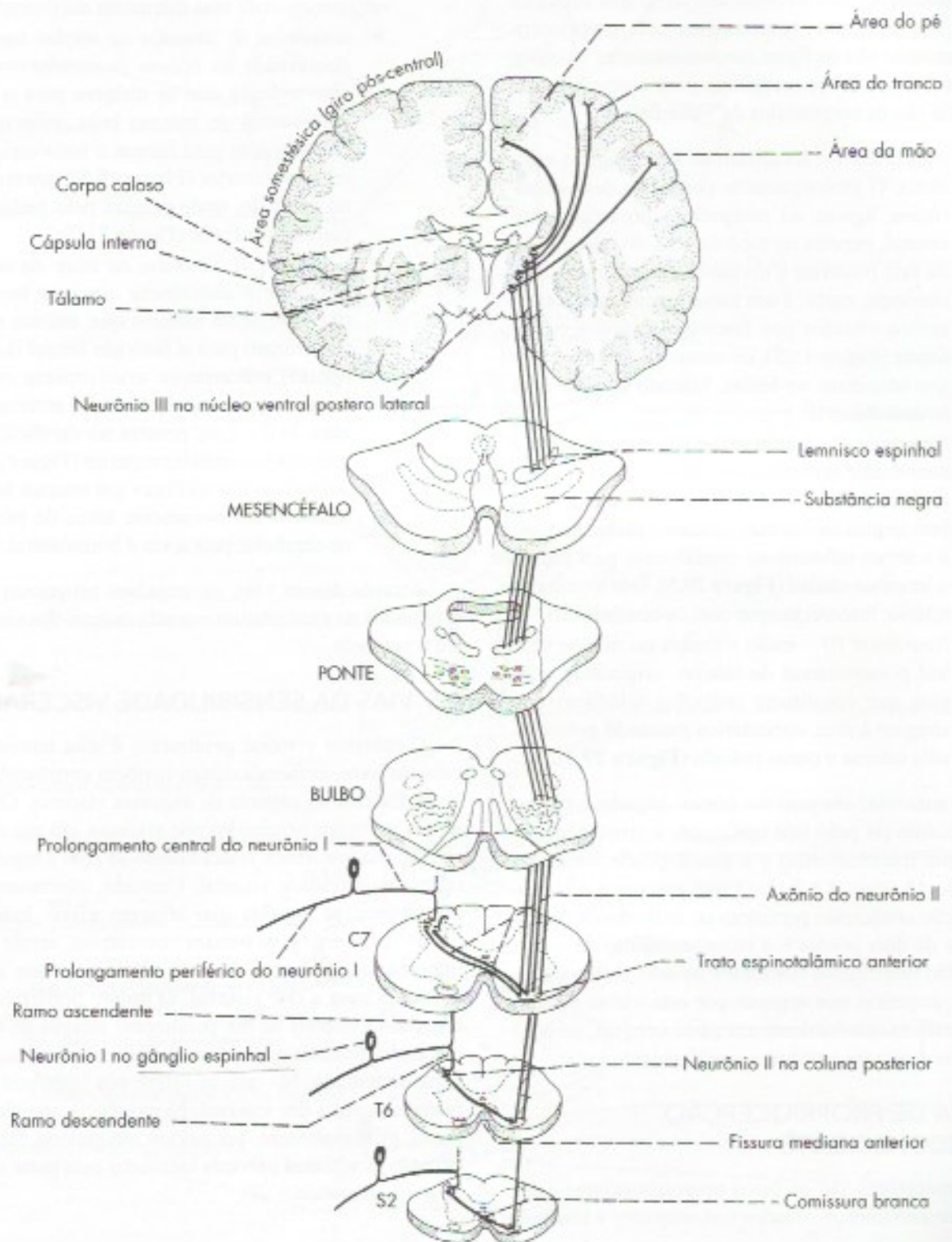
**TABELA 29.1** Diferenças entre as vias neoespinalâmicas e paleoespinalâmicas.

Características	Via neoespinalâmica	Via paleoespinalâmica
Origem filogenética	recente	antiga
Cruzamento na medula	fibras cruzadas	fibras cruzadas e não cruzadas
Trato na medula	espinotalâmico lateral	espinoreticular
Trajetória supramedular	direto: espinotalâmico	interrompido: espino-reticulo-talâmico
Número de neurônios	três neurônios (I, II, III)	no mínimo quatro neurônios
Projeção talâmica principal	núcleo ventral posterolateral	núcleos intralaminares
Projeções supratalâmicas	área somestésica	partes anteriores da ínsula e do giro do cíngulo
Organização funcional	somatotópica	não somatotópica
Função	dor aguda e bem localizada	dor crônica e difusa (dor em queimação)



c) *Neurônios III* – localizam-se no núcleo ventral posterolateral do tálamo. Originam axônios que formam radiações talâmicas que, passando pela cápsula interna e coroa radiada, atingem a área somestésica do córtex cerebral (**Figura 29.2**).

Por este caminho chegam ao córtex os impulsos originados nos receptores de pressão e de tato situados no tronco e nos membros. Entretanto, como no caso anterior, estes impulsos tornam-se conscientes já em nível talâmico.



**FIGURA 29.2** Representação esquemática da via de pressão e tato protopática.



## 2.3 VIA DE PROPRIOCEPÇÃO CONSCIENTE, TATO ÉPICRÍTICO E SENSIBILIDADE VIBRATÓRIA

Esta via é mostrada na **Figura 29.3**. Os receptores de tato são os corpúsculos de Ruffini e de Meissner e as ramificações dos axônios em torno dos folículos pilosos. Os receptores responsáveis pela propriocepção consciente são os fusos neuromusculares e órgãos neurotendinosos. Já os receptores para a sensibilidade vibratória são os corpúsculos de Vater Paccini.

- a) *Neurônios I* – localizam-se nos gânglios espinais. O prolongamento periférico destes neurônios liga-se ao receptor, o prolongamento central, penetra na medula pela divisão medial da raiz posterior e divide-se em um ramo descendente, curto, e um ramo ascendente, longo, ambos situados nos fascículos grácil e cuneiforme (**Figura 15.5**); os ramos ascendentes longos terminam no bulbo, fazendo sinapse com os neurônios II.
- b) *Neurônios II* – localizam-se nos núcleos grácil e cuneiforme do bulbo. Os axônios destes neurônios mergulham ventralmente, constituindo as fibras arqueadas internas, cruzam o plano mediano e a seguir inflectem-se cranialmente para formar o lemnisco medial (**Figura 29.3**). Este termina no tálamo, fazendo sinapse com os neurônios III.
- c) *Neurônios III* – estão situados no núcleo ventral posterolateral do tálamo, originando axônios que constituem radiações talâmicas que chegam à área somestésica passando pela cápsula interna e coroa radiada (**Figura 29.3**).

Por esta via, chegam ao córtex impulsos nervosos responsáveis pelo tato epicrítico, a propriocepção consciente (ou cinestesia) e a sensibilidade vibratória (Capítulo 15, item 4.3.2.1). O tato epicrítico e a propriocepção consciente permitem ao indivíduo a discriminação de dois pontos e o reconhecimento da forma e tamanho dos objetos colocados na mão (estereognosia). Os impulsos que seguem por esta via se tornam conscientes exclusivamente em nível cortical, ao contrário das duas vias estudadas anteriormente.

## 2.4 VIA DE PROPRIOCEPÇÃO INCONSCIENTE

Os receptores são os fusos neuromusculares e órgãos neurotendinosos situados nos músculos e tendões.

- a) *Neurônios I* – localizam-se nos gânglios espinais. O prolongamento periférico destes neu-

rônios liga-se aos receptores. O prolongamento central penetra na medula, divide-se em um ramo ascendente longo e um ramo descendente curto, que terminam fazendo sinapse com os neurônios II da coluna posterior.

- a) *Neurônios II* – podem estar em duas posições, originando duas vias diferentes até o cerebelo:
  - ▶ *neurônios II, situados no núcleo torácico (localizado na coluna posterior)* – originam axônios que se dirigem para o funículo lateral do mesmo lado, inflectem-se cranialmente para formar o trato espinocerebelar posterior (**Figura 15.5**), que termina no cerebelo, onde penetra pelo pedúnculo cerebelar inferior (**Figura 21.7**);
  - ▶ *neurônios II, situados na base da coluna posterior e substância cinzenta intermédia* – originam axônios que, em sua maioria, cruzam para o funículo lateral do lado oposto, inflectem-se cranialmente constituindo o trato espinocerebelar anterior (**Figura 21.7**). Este penetra no cerebelo pelo pedúnculo cerebelar superior (**Figura 21.7**). Admite-se que as fibras que cruzam na medula cruzam novamente antes de penetrar no cerebelo, pois a via é homolateral.

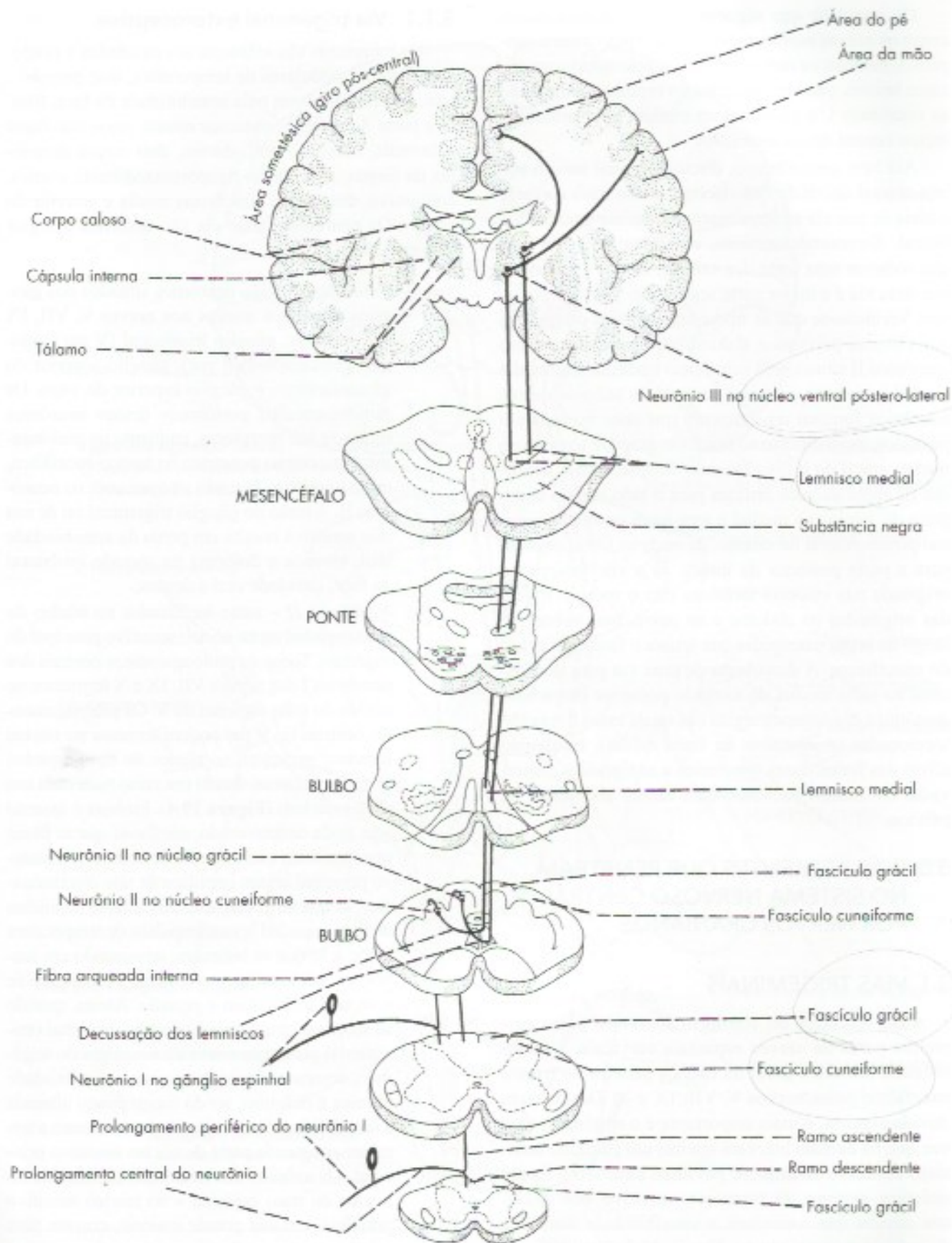
Através dessas vias, os impulsos proprioceptivos originados na musculatura estriada esquelética chegam até o cerebelo.

## 2.5 VIAS DA SENSIBILIDADE VISCERAL

O receptor visceral geralmente é uma terminação nervosa livre, embora existam também corpúsculos de Vater Paccini na cápsula de algumas vísceras. Os impulsos nervosos originados nas vísceras, em sua maioria, são inconscientes, relacionando-se com a regulação reflexa da atividade visceral. Contudo, interessam-nos principalmente aqueles que atingem níveis mais altos do neuroeixo e se tornam conscientes, sendo mais importantes, do ponto de vista clínico, os que se relacionam com a dor visceral. O trajeto periférico dos impulsos viscerais se faz geralmente através de fibras viscerais aferentes que percorrem nervos simpáticos ou parassimpáticos. No que se refere aos impulsos relacionados com a dor visceral, há evidência que eles seguem, principalmente, por nervos simpáticos, fazendo exceção as vísceras pélvicas inervadas pela parte sacral do parassimpático.<sup>1</sup>

<sup>1</sup> Admite-se que o nervo vago tenha pouca ou nenhuma importância na condução de impulsos dolorosos viscerais.





**FIGURA 29.3** Representação esquemática da via de propriocepção consciente, tato epicrítico e sensibilidade vibratória.



Os impulsos que seguem por nervos simpáticos, como os nervos esplâncnicos, passam pelo tronco simpático, ganham os nervos espinhais pelo ramo comunicante branco, passam pelo gânglio espinhal, onde estão os neurônios I, e penetram na medula pelo prolongamento central destes neurônios.

Até bem pouco tempo, discutia-se qual seria o trajeto central da via da dor visceral, sendo mais corrente a ideia de que ela acompanharia o trato espinotalâmico lateral. Surpreendentemente, entretanto, descobriu-se que somente uma parte dos axônios de dor visceral segue essa via e a maior parte segue pelo funículo posterior. Verificou-se que as fibras nociceptivas originárias das vísceras pélvicas e abdominais fazem sinapse em neurônios II situados na substância cinzenta intermédia medial, próximas ao canal central. Os axônios desses neurônios formam um fascículo que sobe no funículo posterior, medialmente ao fascículo grácil, e termina no núcleo grácil do bulbo, fazendo sinapse com o neurônio III cujos axônios cruzam para o lado oposto como parte do lemnisco medial e terminam no núcleo ventral posterolateral do tálamo, de onde as fibras seguem para a parte posterior da insula. Já a via nociceptiva originada nas vísceras torácicas têm o mesmo trajeto das originadas no abdome e na pelve, mas sobem ao longo do septo intermédio que separa o fascículo grácil do cuneiforme. A descoberta de uma via para dor visceral na parte medial do funículo posterior deu a base anatômica das neurocirurgias nas quais essas fibras são seccionadas (mielotomia da linha média), resultando alívio das fortes dores resistentes a analgésicos, observadas em muitos pacientes com câncer abdominal ou pélvico.

### 3.0 VIAS AFERENTES QUE PENETRAM NO SISTEMA NERVOSO CENTRAL POR NERVOS CRANIANOS

#### 3.1 VIAS TRIGEMINAIS

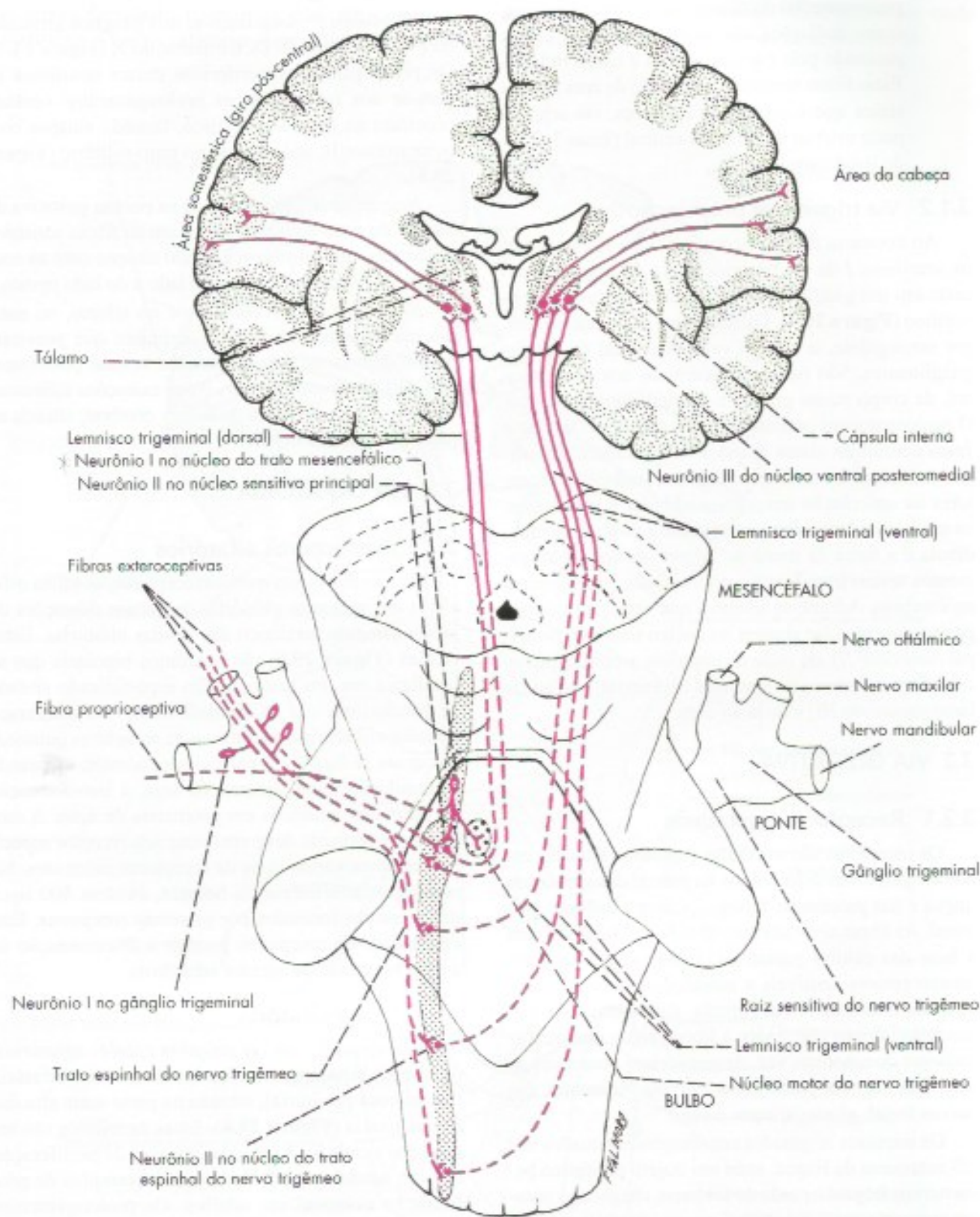
Com exceção do território inervado pelos primeiros pares de nervos espinhais cervicais, a sensibilidade somática geral da cabeça penetra no tronco encefálico pelos nervos V, VII, IX e X. Destes, sem dúvida alguma, o mais importante é o trigêmeo, uma vez que os demais inervam apenas um pequeno território sensitivo situado no pavilhão auditivo e meato acústico externo. O território sensitivo dos diversos nervos que veiculam a sensibilidade somática da cabeça é mostrado na Figura 11.2. Estudaremos separadamente as vias trigeminiais exteroceptivas e propioceptivas.

#### 3.1.1 Via trigeminal exteroceptiva

Os receptores são idênticos aos estudados a propósito das vias medulares de temperatura, dor, pressão e tato. São responsáveis pela sensibilidade da face, fronte e parte do escalpo, mucosas nasais, seios maxilares e frontais, cavidade oral, dentes, dois terços anteriores da língua, articulação temporomandibular, córnea, conjuntiva, dura-máter das fossas média e anterior do crânio. Os neurônios desta via são descritos a seguir (**Figura 29.4**).

- a) *Neurônios I* – São neurônios situados nos gânglios sensitivos anexos aos nervos V, VII, IX e X, ou seja: gânglio trigeminal (V par), gânglio geniculado (VII par), gânglio superior do glossofaríngeo e gânglio superior do vago. Os prolongamentos periféricos desses neurônios ligam-se aos receptores, enquanto os prolongamentos centrais penetram no tronco encefálico, onde terminam fazendo sinapse com os neurônios II. A lesão do gânglio trigeminal ou de sua raiz sensitiva resulta em perda da sensibilidade tátil, térmica e dolorosa na metade ipsilateral da face, cavidade oral e dentes;
- b) *Neurônios II* – estão localizados no núcleo do trato espinhal ou no núcleo sensitivo principal do trigêmeo. Todos os prolongamentos centrais dos neurônios I dos nervos VII, IX e X terminam no núcleo do trato espinhal do V. Os prolongamentos centrais do V par podem terminar no núcleo sensitivo principal, no núcleo do trato espinhal ou então bifurcar, dando um ramo para cada um destes núcleos (**Figura 29.4**). Embora o assunto seja ainda controverso, admite-se que as fibras que terminam exclusivamente no núcleo sensitivo principal levam impulsos de tato discriminativo; as que terminam exclusivamente no núcleo do trato espinhal levam impulsos de temperatura e dor, e as que se bifurcam, terminando em ambos os núcleos, provavelmente relacionam-se com tato protopático e pressão. Assim, quando se secciona cirurgicamente o trato espinhal (tratotomia) para tratamento da nevralgia do trigêmeo, desaparece completamente a sensibilidade térmica e dolorosa, sendo muito pouco alterada a sensibilidade tátil, cujas fibras continuam a terminar em grande parte do núcleo sensitivo principal. Os axônios dos neurônios II, situados no núcleo do trato espinhal e no núcleo sensitivo principal, em sua grande maioria, cruzam para o lado oposto e inflectem-se cranialmente para constituir o *lemnisco trigeminal*, cujas fibras terminam fazendo sinapse com os neurônios III.





**FIGURA 29.4** Representação esquemática das vias trigeminais.



- c) *Neurônios III* – localizam-se no núcleo ventral posteromedial do tálamo. Originam fibras que, como radiações talâmicas, ganham o córtex passando pela cápsula interna e coroa radiada. Estas fibras terminam na porção da área somestésica que corresponde à cabeça, ou seja, na parte inferior do giro pós-central (áreas 3, 2 e 1 de Brodmann).

### 3.1.2 Via trigeminal proprioceptiva

Ao contrário do que ocorre nas vias já estudadas, os *neurônios I* da via proprioceptiva do trigêmeo não estão em um gânglio e sim no núcleo do trato mesencefálico (**Figura 29.4**). Os neurônios deste núcleo têm, por conseguinte, o mesmo valor funcional de células ganglionares. São neurônios idênticos aos ganglionares, de corpo muito grande e do tipo pseudounipolar. O prolongamento periférico destes neurônios liga-se a fusos neuromusculares situados na musculatura mastigadora, mímica e da língua. Liga-se, também, a receptores na articulação temporomandibular e nos dentes, os quais veiculam informações sobre a posição da mandíbula e a força da mordida. Alguns destes prolongamentos levam impulsos proprioceptivos inconscientes ao cerebelo. Admite-se também que uma parte destes prolongamentos faz sinapse no núcleo sensitivo principal (*neurônio II*), de onde os impulsos proprioceptivos conscientes, através do lemnisco trigeminal, vão ao tálamo (*neurônio III*) e de lá ao córtex.

## 3.2 VIA GUSTATIVA

### 3.2.1 Receptores gustativos

Os receptores são as células gustativas situadas em botões gustativos distribuídos na parede das papilas da língua e nas paredes da faringe, laringe e esôfago proximal. As fibras nervosas aferentes fazem sinapses com a base das células gustativas. Estas células são quimiorreceptores sensíveis a substâncias químicas com as quais elas entram em contato, dando origem a potenciais elétricos que levam à liberação de neurotransmissores que, por sua vez, desencadeiam potenciais de ação que seguem pelas fibras nervosas aferentes dos nervos facial, glossofaríngeo e vago.

Os impulsos originados nos receptores situados nos 2/3 anteriores da língua, após um trajeto periférico pelos nervos lingual e corda do tímpano, chegam ao sistema nervoso central pelo nervo intermediário (VII par). Os impulsos do terço posterior da língua e os da epiglote e do esôfago proximal penetram no sistema nervoso central, respectivamente, pelos nervos glossofaríngeo (IX) e vago (X) (**Figura 11.3**).

### 3.2.2 A via gustativa

*Neurônios I* – localizam-se nos gânglios geniculados (VII), inferior do IX e inferior do X (**Figura 13.4**). Os prolongamentos periféricos destes neurônios ligam-se aos receptores; os prolongamentos centrais penetram no tronco encefálico, fazendo sinapse com os neurônios II, após trajeto no trato solitário (**Figura 29.5**).

*Neurônios II* – localizam-se na porção gustativa do núcleo do trato solitário. Originam as fibras solitário-talâmicas, que terminam fazendo sinapse com os neurônios III no tálamo do mesmo lado e do lado oposto.

*Neurônios III* – localizam-se no tálamo, no mesmo núcleo aonde chegam os impulsos que penetram pelo trigêmeo, ou seja, no núcleo ventral posteromedial. Originam axônios que, como radiações talâmicas, chegam à área gustativa do córtex cerebral, situada na parte posterior da ínsula.

## 3.3 VIA OLFATÓRIA

### 3.3.1 Receptores olfatórios

Os receptores são quimiorreceptores, os cílios olfatórios das vesículas olfatórias, pequenas dilatações do prolongamento periférico das células olfatórias. Estas células (**Figura 29.6**) são neurônios bipolares que se localizam em um neuroepitélio especializado situado na porção mais alta da cavidade nasal<sup>2</sup>. Na membrana dos cílios olfatórios, encontram-se receptores químicos aos quais se ligam às moléculas odorantes, efetuando a transdução quimioneural, ou seja, a transformação de estímulos químicos em potenciais de ação. A molécula de odorante deve encontrar seu receptor específico entre os vários tipos de receptores diferentes. No neuroepitélio olfatório do homem, existem 400 tipos de receptores formados por proteínas receptoras. Esta diversidade de receptores permite a discriminação de ampla variedade de agentes odoríferos.

### 3.3.2 A via olfatória

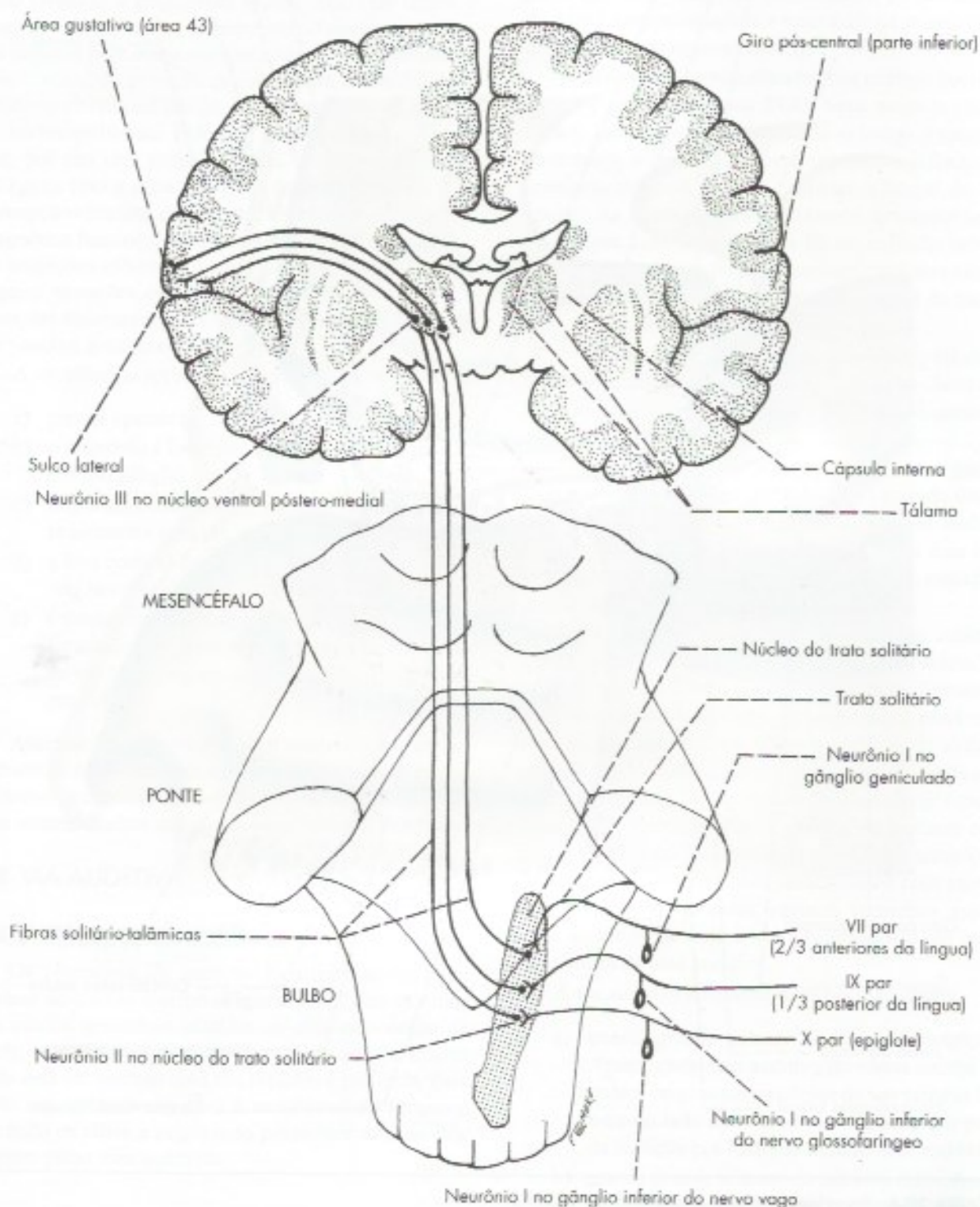
*Neurônios I* – são as próprias células olfatórias, neurônios bipolares localizados na mucosa olfatória (ou mucosa pituitária), situada na parte mais alta das fossas nasais (**Figura 29.6**). Estes neurônios são renovados a cada 6 a 8 semanas, através de proliferação celular, sendo este um dos poucos exemplos de proliferação neuronal em adultos. Os prolongamentos

<sup>2</sup> No homem existem 12 milhões de células olfatórias. Este número, no cachorro, é de 1 bilhão, o que explica sua enorme sensibilidade olfatória.



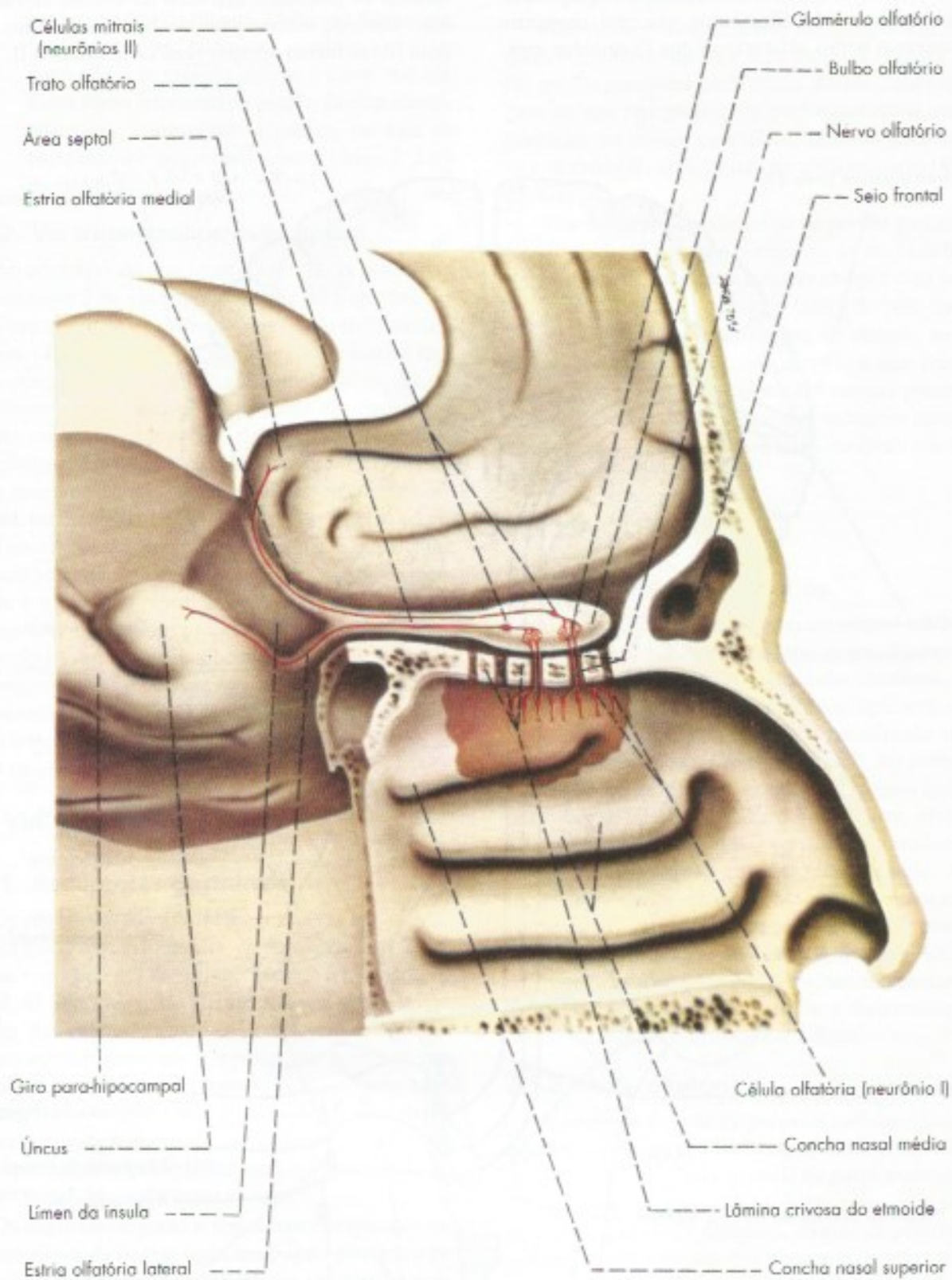
centrais dos neurônios I são amielínicos, agrupam-se em feixes formando filamentos que, em conjunto, constituem o nervo olfatório. Estes filamentos atra-

vessam os pequenos orifícios da lâmina crivosa do osso etmoide e terminam no bulbo olfatório, onde suas fibras fazem sinapse com os neurônios II.



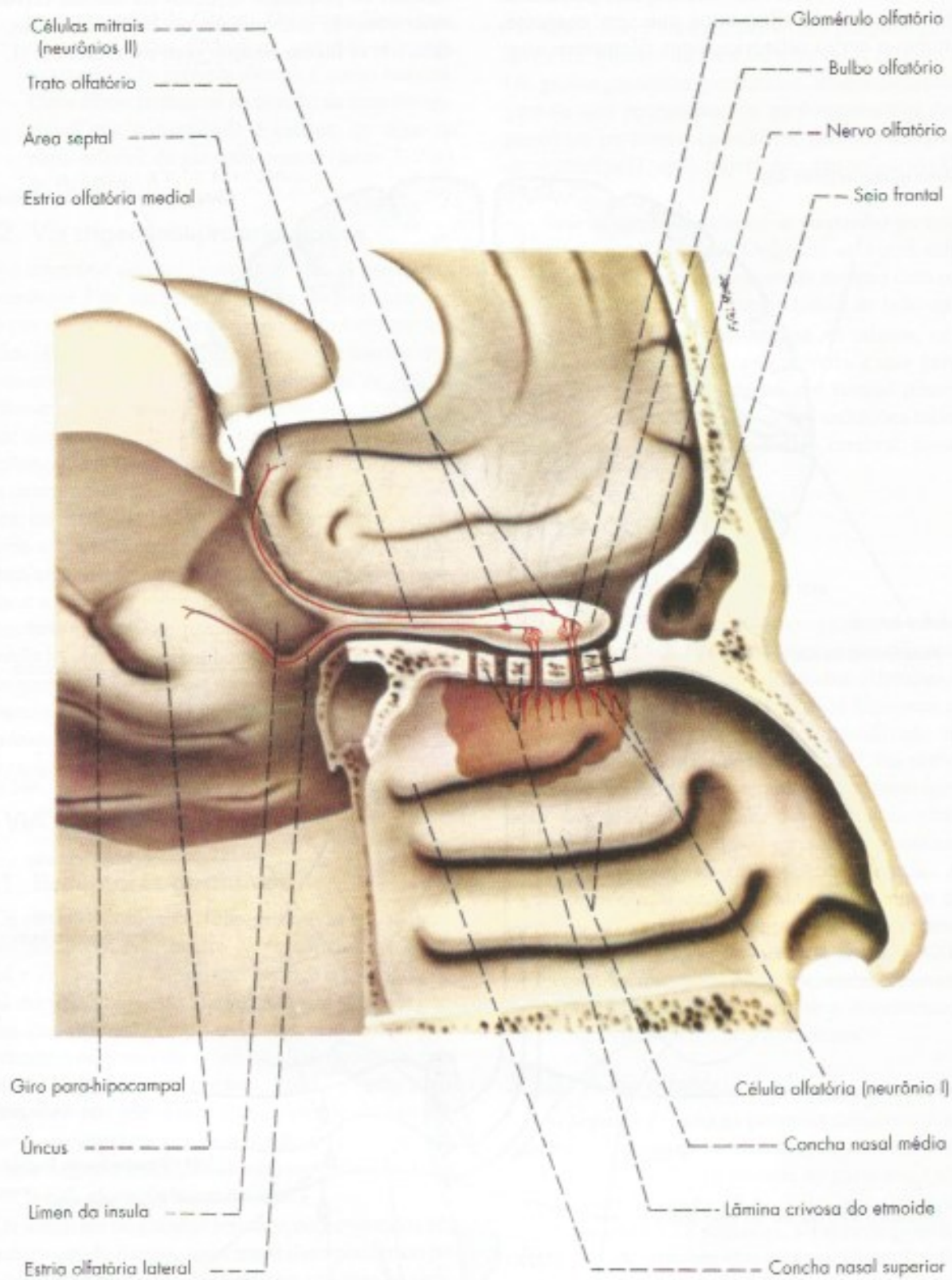
**FIGURA 29.5** Representação esquemática da via gustativa.





**FIGURA 29.6** Representação esquemática da via olfatória.





**FIGURA 29.6** Representação esquemática da via olfatória.



*Neurônios II* – são as chamadas *células mitrais*, cujos dendritos, muito ramificados, fazem sinapse com as extremidades ramificadas dos prolongamentos centrais das células olfatórias (neurônios I), constituindo os chamados *glomérulos olfatórios* (Figura 29.6). Os axônios mielínicos das células mitrais seguem pelo trato olfatório e ganham as estrias olfatórias lateral e medial. Admite-se que os impulsos olfatórios conscientes seguem pela estria olfatória lateral<sup>3</sup> e terminam na área cortical de projeção primária para a sensibilidade olfatória situada no úncus, correspondendo ao chamado córtex piriforme. Este tem projeção para o tálamo que, por sua vez, projeta-se para o córtex orbitofrontal (giros reto e olfatórios), também responsável pela percepção olfatória consciente. Estudos de ressonância magnética funcional no homem mostraram a existência de projeções olfatórias para o sistema límbico, o que explica situações em que os odores são associados a emoções diversas como a aversão (amígdala) ou o prazer (núcleo accumbens).

A via olfatória apresenta as seguintes peculiaridades:

- possui apenas os neurônios I e II;
- o neurônio I localiza-se em uma mucosa e não em um gânglio;
- impulsos olfatórios conscientes vão diretamente ao córtex sem um relé talâmico;
- a área cortical de projeção é do tipo alocórtex e não isocórtex, como nas demais vias;
- é totalmente homolateral, ou seja, todas as informações originadas nos receptores olfatórios de um lado chegam ao córtex olfatório do mesmo lado.

Alucinações olfatórias podem ocorrer como consequência de crises epilépticas focais originadas no córtex olfatório, as chamadas crises uncinadas, nas quais as pessoas sentem cheiros que não existem naquele momento.

## 3.4 VIA AUDITIVA

### 3.4.1 Receptores auditivos

Os receptores da audição localizam-se na parte coclear do ouvido interno (Figura 29.7). São os cílios das células sensoriais situadas no chamado órgão de Corti, estrutura disposta em espiral situada na cóclea onde está em contato com um líquido, a perilíngua. Esta vibra em consonância com a membrana do tímpano, ativando os cílios e originando potenciais de ação que seguem pelas vias auditivas.

<sup>3</sup> As fibras da estria olfatória medial incorporam-se à comissura anterior e terminam no bulbo olfatório do lado oposto.

### 3.4.2 Vias auditivas

*Neurônios I* – Localizam-se no gânglio espiral situado na cóclea. São neurônios bipolares, cujos prolongamentos periféricos são pequenos e terminam em contato com as células ciliadas do órgão de Corti. Os prolongamentos centrais constituem a porção coclear do nervo vestibulococlear e terminam na ponte, fazendo sinapse com os neurônios II.

*Neurônios II* – estão situados nos núcleos cocleares dorsal e ventral (Figura 29.8). Seus axônios cruzam para o lado oposto, constituindo o corpo trapezoide, contornam o complexo olivar superior e inflectem-se cranialmente para formar o lemnisco lateral do lado oposto. As fibras do lemnisco lateral terminam fazendo sinapse com os neurônios III no colículo inferior. Existe certo número de fibras provenientes dos núcleos cocleares que penetram no lemnisco lateral do mesmo lado, sendo, por conseguinte, homolaterais.

*Neurônios III* – a maioria dos neurônios III da via auditiva está localizada no colículo inferior. Seus axônios dirigem-se ao corpo geniculado medial, passando pelo braço do colículo inferior.

*Neurônios IV* – estão localizados no corpo geniculado medial. Seu núcleo principal é organizado tonotopicamente e seus axônios formam a *radiação auditiva*, que, passando pela cápsula interna, chega à área auditiva do córtex (áreas 41 e 42 de Brodmann), situada no giro temporal transversal anterior.

Admite-se que a maioria dos impulsos auditivos chega ao córtex através de uma via como a acima descrita, ou seja, envolvendo quatro neurônios. Entretanto, muitos impulsos auditivos seguem trajeto mais complicado, envolvendo um número variável de sinapses em três núcleos situados ao longo da via auditiva, ou seja, núcleo do corpo trapezoide, núcleo olivar superior e núcleo do lemnisco lateral. Apesar de bastante complicada, a via auditiva mantém organização tonotópica, ou seja, impulsos nervosos relacionados com tons de determinadas frequências seguem caminhos específicos ao longo de toda a via, projetando-se em partes específicas da área auditiva.

A via auditiva apresenta duas peculiaridades:

- possui grande número de fibras homolaterais. Assim, cada área auditiva do córtex recebe impulsos originados na cóclea de seu próprio lado e na do lado oposto, sendo impossível a perda da audição por lesão de uma só área auditiva;
- possui grande número de núcleos relés. Assim, enquanto nas demais vias o número de neurônios ao longo da via é geralmente três, na via auditiva este número é de quatro ou mais.



## 3.5 VIAS VESTIBULARES CONSCIENTES E INCONSCIENTES

### 3.5.1 Receptores vestibulares

Os receptores vestibulares são cílios de células sensoriais situadas na parte vestibular do ouvido interno (**Figura 29.7**) em contato com um líquido, a endolinfa. Do ponto de vista anatômico distingue-se na parte vestibular dois conjuntos de estruturas, o utrículo e o sáculo e os três canais semicirculares (**Figura 29.7**). Os receptores situados no utrículo e no sáculo localizam-se em epitélios sensoriais denominados máculas, cujos cílios são ativados pela gravidade informando sobre a posição da cabeça. As células sensoriais dos canais semicirculares localizam-se em estruturas denominadas cristas, situadas em dilatações desses canais, as ampolas (**Figura 29.7**). A movimentação da endolinfa que ocorre quando se movimenta a cabeça ativa os cílios das células sensoriais dando origem à movimentação reflexa dos olhos (Capítulo 18, item 2.2.5).

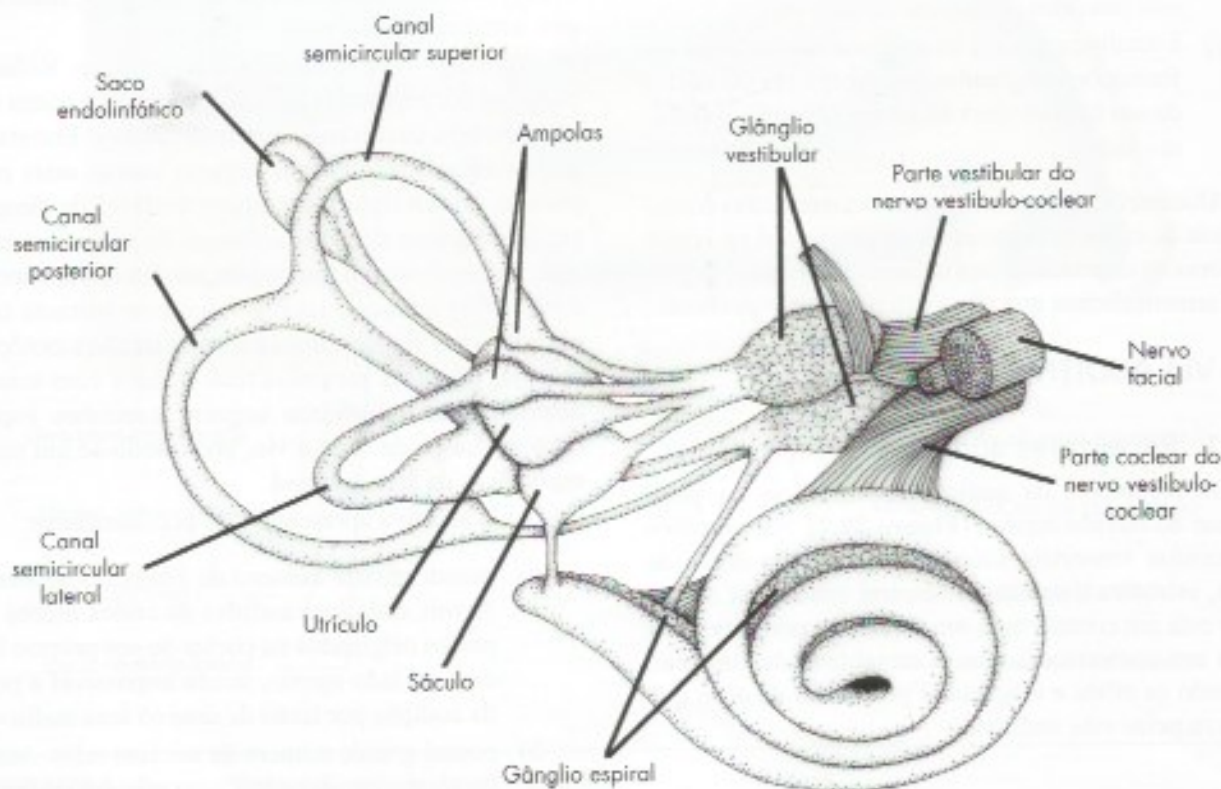
### 3.5.2 Vias vestibulares

*Neurônios 1* – são células bipolares localizadas no gânglio vestibular. Seus prolongamentos periféricos, pequenos, ligam-se aos receptores, e os prolongamen-

tos centrais, muito maiores, constituem a porção vestibular do nervo vestibulococlear, cujas fibras fazem sinapse com os neurônios II.

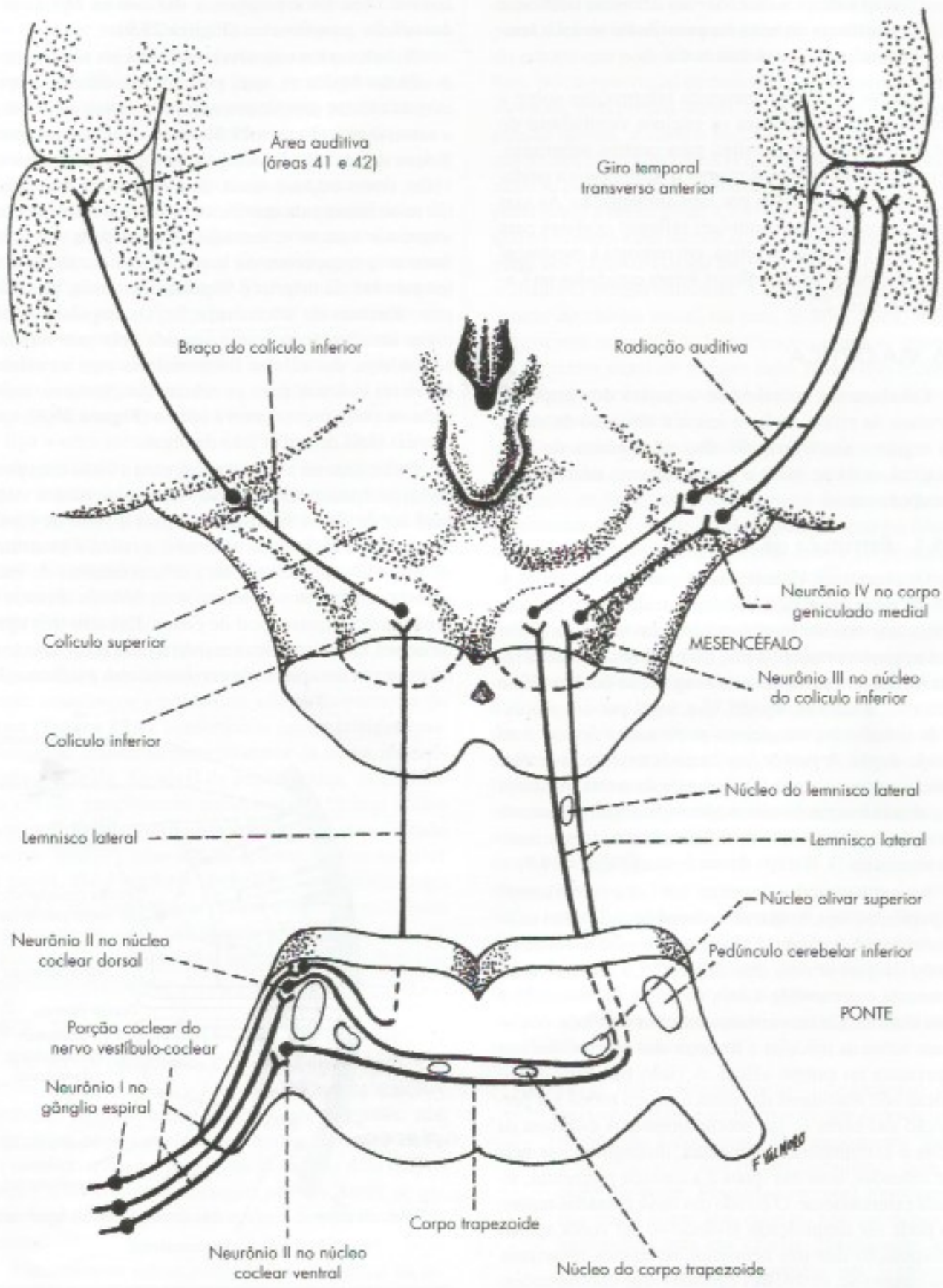
*Neurônios II* – localizam-se nos núcleos vestibulares. A partir destes núcleos, temos a considerar dois trajetos, conforme se trate de via consciente ou inconsciente.

- via inconsciente* – axônios de neurônios II dos núcleos vestibulares formam o fascículo vestibulocerebelar, que ganha o córtex do vestibulocerebelo, passando pelo pedúnculo cerebelar inferior (**Figura 16.3**). Fazem exceção algumas fibras que vão diretamente ao cerebelo, sem sinapse nos núcleos vestibulares (**Figura 16.3**);
- via consciente* – a existência de conexões entre os núcleos vestibulares e o córtex cerebral foi negada durante muito tempo, mas está estabelecida hoje, com base em dados clínicos e experimentais. Contudo, há controvérsia quanto ao trajeto da via, embora a existência de um relé talâmico seja geralmente admitida. No que se refere à localização da *área* vestibular no córtex, admite-se que ela está no lobo parietal, próximo ao território da *área* somestésica cor-



**FIGURA 29.7** Desenho do ouvido interno mostrando as partes coclear e vestibular.





**FIGURA 29.8** Representação esquemática da via auditiva.



respondente à face. Alguns admitem também a existência de outra área vestibular no lobo temporal, próximo à área auditiva.

O nervo vestibular transmite informações sobre a aceleração da cabeça para os núcleos vestibulares do bulbo que, então, as distribui para centros superiores. As informações ajudam a manter o equilíbrio e a postura, permitindo correções por retroalimentação. As vias vestibulares também controlam reflexos oculares para estabilizar a imagem na retina, em resposta à movimentação da cabeça. Esses reflexos foram estudados no Capítulo 18, item 2.2.5.

### 3.6 VIA ÓPTICA

Estudaremos inicialmente o trajeto dos impulsos nervosos na retina, onde se inicia a sensação da visão, e a seguir o seu trajeto do olho até o córtex do lobo occipital, onde se inicia o processamento necessário à percepção visual.

#### 3.6.1 Estrutura da retina

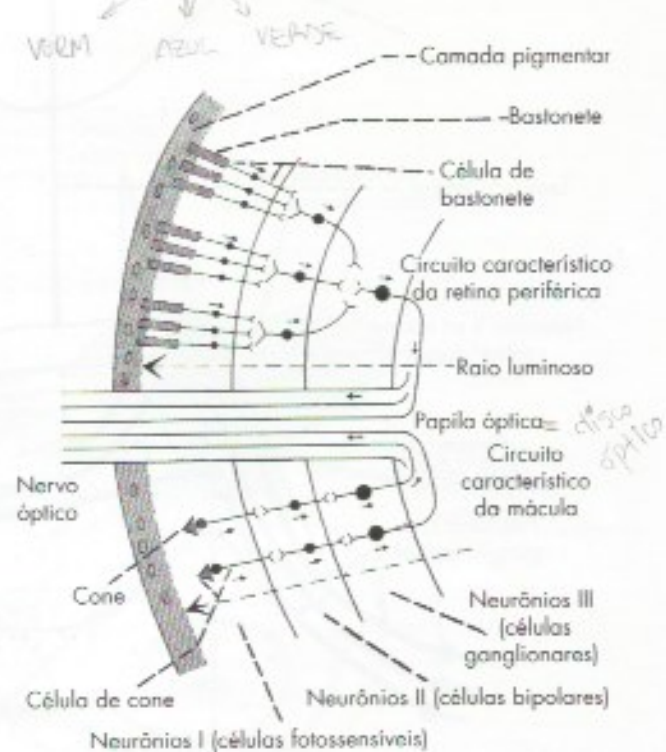
Os receptores visuais, assim como os neurônios I, II e III da via óptica, localizam-se na *retina*, neuroepitélio que reveste internamente a cavidade do globo ocular, posteriormente à íris. Embriologicamente, a retina forma-se a partir de uma evaginação do diencéfalo primitivo, a *vesícula óptica*, que, logo, por um processo de introflexão, transforma-se no *cálice óptico*, com parede dupla. A parede, ou camada externa do cálice óptico, origina a *camada pigmentar* da retina. A parede ou camada interna do cálice óptico dá origem à *camada nervosa* da retina, onde se diferenciam os três primeiros neurônios (I, II e III) da via óptica (**Figura 29.9**).

Na parte posterior da retina, em linha com o centro da pupila, ou seja, com o eixo visual de cada olho, existe uma área ligeiramente amarelada, a *mácula lútea*, no centro da qual se nota uma depressão, a *fóvea central*. A mácula corresponde à área da retina onde a visão é mais distinta. Os movimentos reflexos do globo ocular fixam sobre as máculas a imagem dos objetos que nos interessam no campo visual. A visão nas partes periféricas não maculares da retina é pouco nítida e a percepção das cores se faz precariamente. A estrutura da retina é extremamente complexa, distinguindo-se nela dez camadas, uma das quais é a camada pigmentar, situada externamente. O estudo das nove camadas restantes pode ser simplificado levando-se em conta apenas a disposição dos três neurônios retinianos principais. Distinguem-se, então, três camadas, que correspondem aos territórios dos neurônios I, II e III da via óptica, ou seja, de fora para dentro: a camada das *células fotos-*

*sensíveis* (ou fotorreceptoras), das *células bipolares* e das *células ganglionares* (**Figura 29.9**).

As células fotorreceptoras estabelecem sinapse com as células bipolares, que, por sua vez, fazem sinapse com as células ganglionares, cujos axônios constituem o *nervo óptico* (**Figura 29.9**). Os prolongamentos periféricos das células fotorreceptoras são os receptores da visão, *cones* ou *bastonetes*, de acordo com sua forma. Os raios luminosos que incidem sobre a retina devem atravessar suas nove camadas internas para atingir os fotorreceptores, cones ou bastonetes. A excitação destes pela luz dá origem a impulsos nervosos, processo este chamado de *fototransdução*. Os impulsos caminham em direção oposta à seguida pelo raio luminoso, ou seja, das células fotorreceptoras para as células bipolares e destas para as células ganglionares, cujos axônios constituem o *nervo óptico* (**Figura 29.9**), que contém mais de um milhão de fibras.

Os bastonetes são adaptados para a visão com pouca luz, enquanto os cones são adaptados para a visão com luz de maior intensidade e para a visão de cores. Nos animais de hábitos noturnos, a retina é constituída preponderantemente, ou exclusivamente, de bastonetes, enquanto nos animais de hábitos diurnos o predomínio é quase total de cones. Existem três tipos de cones, cada um deles sensível a uma faixa diferente do espectro luminoso, e o cérebro obtém a informação



**FIGURA 29.9** Esquema da disposição dos neurônios na retina.



sobre a cor ao analisar a resposta à ativação desses três tipos de cones. No homem, o número de bastonetes é cerca de 20 vezes maior que o de cones. Contudo, a distribuição dos dois tipos de receptores não é uniforme. Assim, enquanto nas partes periféricas da retina predominam os bastonetes, o número de cones aumenta progressivamente à medida que se aproxima da mácula, até que, ao nível da fóvea central, existem exclusivamente cones. Nas partes periféricas da retina, vários bastonetes ligam-se a uma célula bipolar e várias células bipolares fazem sinapse com uma célula ganglionar (Figura 29.8). Assim, nessas áreas, uma fibra do nervo óptico pode estar relacionada com até 100 receptores. Na mácula, entretanto, o número de cones é aproximadamente igual ao de células bipolares e ganglionares, ou seja, cada célula de cone faz sinapse com uma célula bipolar, que, por sua vez, se liga a uma célula ganglionar (Figura 29.9). Deste modo, para cada cone há uma fibra no nervo óptico. Estas características estruturais da mácula explicam sua grande acuidade visual e permitem entender o fato de que, apesar de a mácula ser uma área pequena da retina, ela contribui com grande número de fibras para a formação do nervo óptico e tem uma representação cortical muito grande.

Como já foi referido, o nervo óptico é formado pelos axônios das células ganglionares que são inicialmente amielínicos e percorrem a superfície interna da retina (Figura 29.8), convergindo para a chamada *papila óptica*, situada na parte posterior da retina, medialmente à mácula. Ao nível da papila óptica, os axônios das células ganglionares atravessam as túnicas média e externa do olho, tornam-se mielínicos, constituindo o *nervo óptico*. Como não há fotorreceptores ao nível da papila, ela é também conhecida como ponto cego da retina. Sua importância clínica é muito grande, pois aí penetram os vasos que nutrem a retina. O edema da papila é um importante sinal indicador da existência de hipertensão craniana.

### 3.6.2 Trajeto das fibras nas vias ópticas

Os nervos ópticos dos dois lados convergem para formar o *quiasma óptico*, do qual se destacam posteriormente os dois *tratos ópticos*, que terminam nos respectivos *corpos geniculados laterais* (Figura 29.9). Ao nível do quiasma óptico, as fibras dos dois nervos ópticos sofrem uma decussação parcial. Antes de estudar esta decussação, é necessário conceituar alguns termos:

Denomina-se *retina nasal* à metade medial da retina de cada olho, ou seja, a que está voltada para o nariz. *Retina temporal* é a metade lateral da retina de

cada olho, ou seja, a que está voltada para a região temporal. Denomina-se *campo visual* de um olho a porção do espaço que pode ser vista por este olho, estando ele fixo. No campo visual de cada olho, distingue-se, como na retina, uma porção lateral, o *campo temporal*; e uma porção medial, o *campo nasal*. É fácil verificar, pelo trajeto dos raios luminosos (Figura 29.9), que o campo nasal se projeta sobre a retina temporal, e o campo temporal sobre a retina nasal. Convém lembrar, entretanto, que no homem e em muitos animais há superposição de parte dos campos visuais dos dois olhos, constituindo o chamado campo binocular. A luz originada na região central do campo visual vai para os dois olhos. A luz do extremo temporal do hemisfério projeta-se apenas para a retina nasal do mesmo lado. Esta visão é completamente perdida quando há lesões graves na hemirretina nasal ipsilateral.

No quiasma óptico, as fibras nasais, ou seja, as fibras oriundas da retina nasal, cruzam para o outro lado, enquanto as fibras temporais seguem do mesmo lado, sem cruzamento. Assim, cada trato óptico contém fibras temporais da retina de seu próprio lado e fibras nasais da retina do lado oposto (Figura 29.9). Como consequência, os impulsos nervosos originados em metades homônimas das retinas dos dois olhos (por exemplo, na metade direita dos dois olhos) serão conduzidos aos corpos geniculados e ao córtex deste mesmo lado. Ora, é fácil verificar (Figura 29.10) que as metades direitas das retinas dos dois olhos, ou seja, a retina nasal do olho esquerdo e temporal do olho direito, recebem os raios luminosos provenientes do lado esquerdo, ou seja, dos campos temporal esquerdo e nasal direito. Entende-se, assim, que, como consequência da decussação parcial das fibras visuais no quiasma óptico, o córtex visual direito percebe os objetos situados à esquerda de uma linha vertical mediana que divide os campos visuais. Assim, também na via óptica é válido o princípio de que o hemisfério cerebral de um lado relaciona-se com as atividades sensitivas do lado oposto.

Conforme seu destino, pode-se distinguir quatro tipos de fibras nas vias ópticas:

- a) *fibras retino-hipotalâmicas* – destacam-se do quiasma óptico e ganham o núcleo supraquiasmático do hipotálamo. São importantes para a sincronização dos ritmos circadianos com o ciclo dia-noite. Pesquisas recentes mostraram que essas fibras têm origem, não em cones e bastonetes, mas em células ganglionares especiais da retina que contêm um pigmento fotossensível a melanopsina capaz de detectar mudanças na luminosidade ambiental;



- b) *fibras retinotetais* – ganham o colículo superior através do braço do colículo superior e estão relacionadas com reflexos de movimentos dos olhos ou das pálpebras desencadeados por estímulos nos campos visuais. Como exemplo, temos o reflexo de piscar (Capítulo 19, item 2.2.4). As camadas profundas do colículo superior possuem um mapa do campo visual, o que permite direcionar rapidamente os olhos em resposta a outros estímulos sensoriais do ambiente. Os movimentos oculares coordenados pelo colículo superior permitem mudar rapidamente o ponto de fixação de uma cena visual para outra;
- c) *fibras retino-pré-tetais* – ganham a área pré-teta, situada na parte rostral do colículo superior, através do braço do colículo superior e estão relacionadas com os reflexos fotomotor direto e consensual descritos no Capítulo 19 (itens 2.2.6);
- d) *fibras retinogeniculadas* – são as mais importantes, correspondendo a 90% do total de fibras que saem da retina, pois somente elas se relacionam diretamente com a visão. Terminam fazendo sinapse com os neurônios IV da via óptica, localizados no corpo geniculado lateral, que possui a mesma representação retinotópica da metade contralateral do campo visual.

Os axônios dos neurônios do corpo geniculado lateral (neurônios IV) constituem a *radiação óptica (trato genículo-calcarino)* e terminam na área visual, área 17, situada nos lábios do sulco calcarino.

Existe correspondência entre partes da retina e partes do corpo geniculado lateral, da radiação óptica e da área 17. Na radiação óptica, as fibras correspondentes às partes superiores da retina ocupam posição mais alta e se projetam no lábio superior do sulco calcarino; as fibras correspondentes às partes inferiores da retina ocupam posição mais baixa e projetam-se no lábio inferior do sulco calcarino; as fibras que levam impulsos da mácula ocupam posição intermediária e se projetam na parte posterior do sulco calcarino. Existe, assim, uma retinotopia perfeita em toda a via óptica, fato este de grande importância clínica, pois permite localizar com bastante precisão certas lesões da via óptica com base no estudo das alterações dos campos visuais.

### 3.6.3 Lesões das vias ópticas

O conhecimento da disposição das fibras na via óptica torna fácil entender os sintomas que resultam da lesão de suas diferentes partes. Destes sintomas, sem dúvida, os mais importantes são as alterações dos cam-

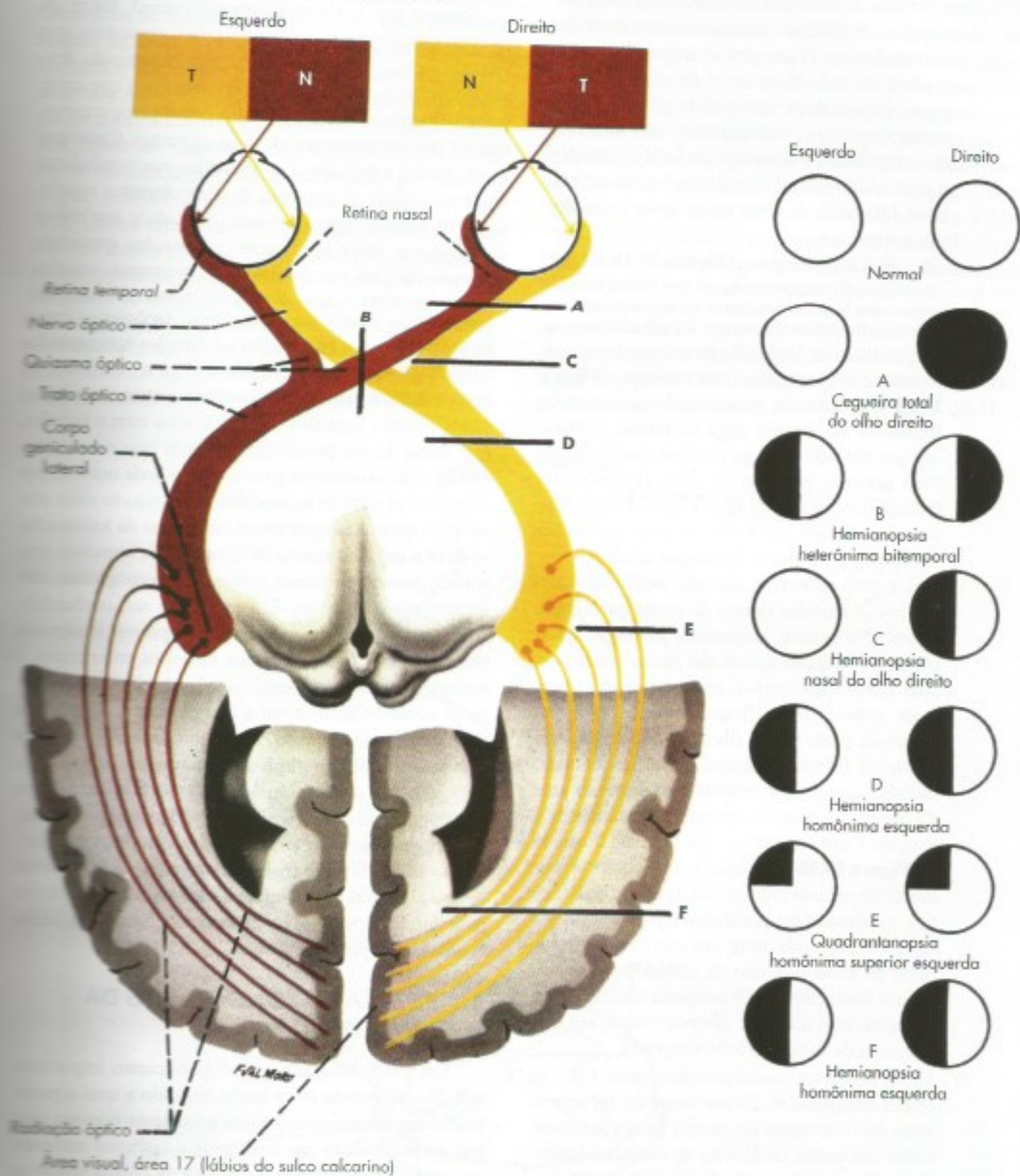
pos visuais, que devem ser pesquisadas para cada olho isoladamente. O distúrbio básico do campo visual é o *escotoma*, que consiste em uma falha dentro do campo visual, ou seja, cegueira para uma parte deste campo. Quando o escotoma atinge metade do campo visual, passa a ser denominado *hemianopsia*. A hemianopsia pode ser *heterônima* ou *homônima*. Na primeira, são acometidos lados diferentes dos campos visuais, ou seja, desaparece a visão nos campos temporais ou nos campos nasais (Figura 29.9). Na segunda, fica acometido o mesmo lado do campo visual de cada olho, ou seja, desaparece a visão do campo temporal do olho de um lado e o campo nasal do olho do lado oposto (Figura 29.9).

No lado direito da Figura 29.9, estão representados os defeitos de campo visual que resultam de lesões da via óptica, situados nos pontos indicados do lado esquerdo da figura. Observa-se que as lesões responsáveis pelas hemianopsias heterônimas localizam-se no quiasma óptico, enquanto as responsáveis pelas hemianopsias homônimas são retroquiasmáticas, ou seja, localizam-se entre o quiasma e o córtex occipital. A seguir, faremos rápidas considerações sobre as principais lesões das vias ópticas e suas consequências sobre os campos visuais.

- a) *lesão do nervo óptico (Figura 29.10 A)* – resulta em cegueira completa do olho correspondente. Ocorre, por exemplo, como consequência de traumatismo ou em casos de glaucoma, quando o aumento da pressão intraocular comprime e lesa as fibras do nervo óptico ao nível da papila;
- b) *lesão da parte mediana do quiasma óptico (Figura 29.10 B)* – resulta em *hemianopsia bitemporal*, como consequência da interrupção das fibras provenientes das retinas nasais que cruzam neste nível. Este tipo de lesão ocorre tipicamente nos tumores da hipófise, que crescem e comprimem o quiasma de baixo para cima;
- c) *lesão da parte lateral do quiasma óptico (Figura 29.10 C)* – resulta em *hemianopsia nasal* do olho correspondente, como consequência da interrupção das fibras provenientes da retina temporal deste olho. Este tipo de lesão ocorre mais frequentemente em casos de aneurismas da artéria carótida interna, que comprimem lateralmente o quiasma óptico. Quando a compressão se faz dos dois lados, como consequência de dois aneurismas, ocorre uma *hemianopsia binasal*, ou seja, nos campos nasais dos olhos;
- d) *lesão do trato óptico (Figura 29.10 D)* – resulta em *hemianopsia homônima* direita ou



Campos visuais



**FIGURA 29.10** Representação esquemática das vias ópticas e suas correspondência com os campos visuais nasal [N] e temporal [T] de cada olho. As letra A-F do lado esquerdo indicam lesões nas vias ópticas, que resultam nos defeitos de campo visual representados do lado direito. O esquema não leva em conta o fato de que existe uma superposição parcial entre os campos visuais dos dois olhos.



esquerda, conforme a lesão se localize, respectivamente, no trato óptico esquerdo ou no direito. É fácil verificar, pela figura, que as lesões de campo, neste caso, resultam da interrupção das fibras provenientes da retina temporal de um olho e nasal do olho do lado oposto. Lesões deste tipo podem ocorrer como consequência de traumatismos ou tumores que comprimem o trato óptico. Lesões do corpo geniculado lateral dão alterações de campo visual idênticas às observadas após lesão do trato óptico;

- e) *lesões da radiação óptica (Figura 29.10 E e F)* – é fácil verificar, pelo trajeto das fibras na via óptica, que lesões completas da radiação óptica causam alterações de campo visual idênticas às que resultam de lesões do trato óptico, ou seja, ocorrem hemianopsias homônimas (Figura 29.10 F). Contudo, pesquisando-se o reflexo fotomotor na metade cega da retina, verifica-se que ele está ausente no caso das lesões do trato óptico e presente no caso das lesões da radiação óptica (ou da área 17). Isto se explica pelo fato de que, nas lesões do trato óptico, há interrupção das fibras retino-pré-tetais responsáveis pelo reflexo, o que não ocorre no caso das lesões situadas depois do corpo geniculado lateral. Na prática, entretanto, as lesões completas da radiação óptica são muito raras, pois suas fibras espalham-se em um território bastante grande. Mais frequentemente, ocorrem lesões de parte destas fibras, o que resulta em pequenas falhas do campo visual (escotomas) ou falhas que comprometem todo um quadrante do campo visual e são denominadas *quadrantanopsias*. Como exemplo, temos a lesão ilustrada na Figura 29.10 E, na qual houve comprometimento da metade inferior direita da radiação óptica, resultando em *quadrantanopsia homônima superior esquerda*, uma vez que são interrompidas as fibras oriundas da metade inferior das retinas nasal esquerda e temporal direita. Este é o tipo de alteração dos campos visuais em certos casos de tumor do lobo temporal;
- f) *lesões do córtex visual primário (área 17)* – as lesões completas do córtex visual de um hemisfério dão alterações de campo iguais às observadas em lesões completas da radiação óptica. Contudo, também aqui são mais frequentes as lesões parciais. Assim, por exemplo, uma lesão do lábio inferior do sulco calcarino direito resulta em *quadrantanopsia homônima superior esquerda (Figura 29.10 E)*.

## 4.0 CONTROLE DA TRANSMISSÃO DAS INFORMAÇÕES SENSORIAIS

Sabe-se que o sistema nervoso central, longe de receber passivamente as informações sensoriais que vão ter a ele, é capaz de modular a transmissão dessas informações através de fibras centrifugas que agem principalmente sobre os neurônios dos núcleos intermediários existentes nas grandes vias aferentes. Caracteriza-se, assim, a existência de vias eferentes reguladoras da sensibilidade. A presença de vias eferentes reguladoras da sensibilidade explica a capacidade que temos de selecionar, entre as diversas informações sensoriais que nos chegam em determinado momento, aquelas mais relevantes e que despertam nossa atenção. Na dependência dessas vias estão, pois, fenômenos como atenção seletiva e habituação a estímulos apresentados continuamente. Assim, quando se liga o ventilador da sala de aula, o seu ruído inicialmente atrai nossa atenção. Contudo, logo ficamos habituados com o barulho, que deixa de ser percebido, a menos que nossa atenção se volte novamente para ele. Isso pode ocorrer, por exemplo, se o ruído se modifica, tornando-se mais alto ou mais baixo. Sabe-se que o fenômeno da habituação se deve a um mecanismo de inibição dos impulsos sensoriais pouco relevantes e que, por conseguinte, não atraem nossa atenção. Ele não deve ser confundido com a *adaptação*, ou *fadiga dos receptores*, observada principalmente em receptores cutâneos submetidos a estímulos contínuos. Neste caso, o mecanismo localiza-se somente no receptor e não depende de nenhuma ação central. O controle da sensibilidade pelo sistema nervoso central manifesta-se geralmente por inibição, e as vias responsáveis pelo processo originam-se no córtex cerebral e principalmente na formação reticular. Especialmente importantes por suas implicações médicas são as vias que regulam a penetração no sistema nervoso central dos impulsos nervosos responsáveis pela dor. Estas vias, hoje, já bastante conhecidas, serão estudadas no próximo item.

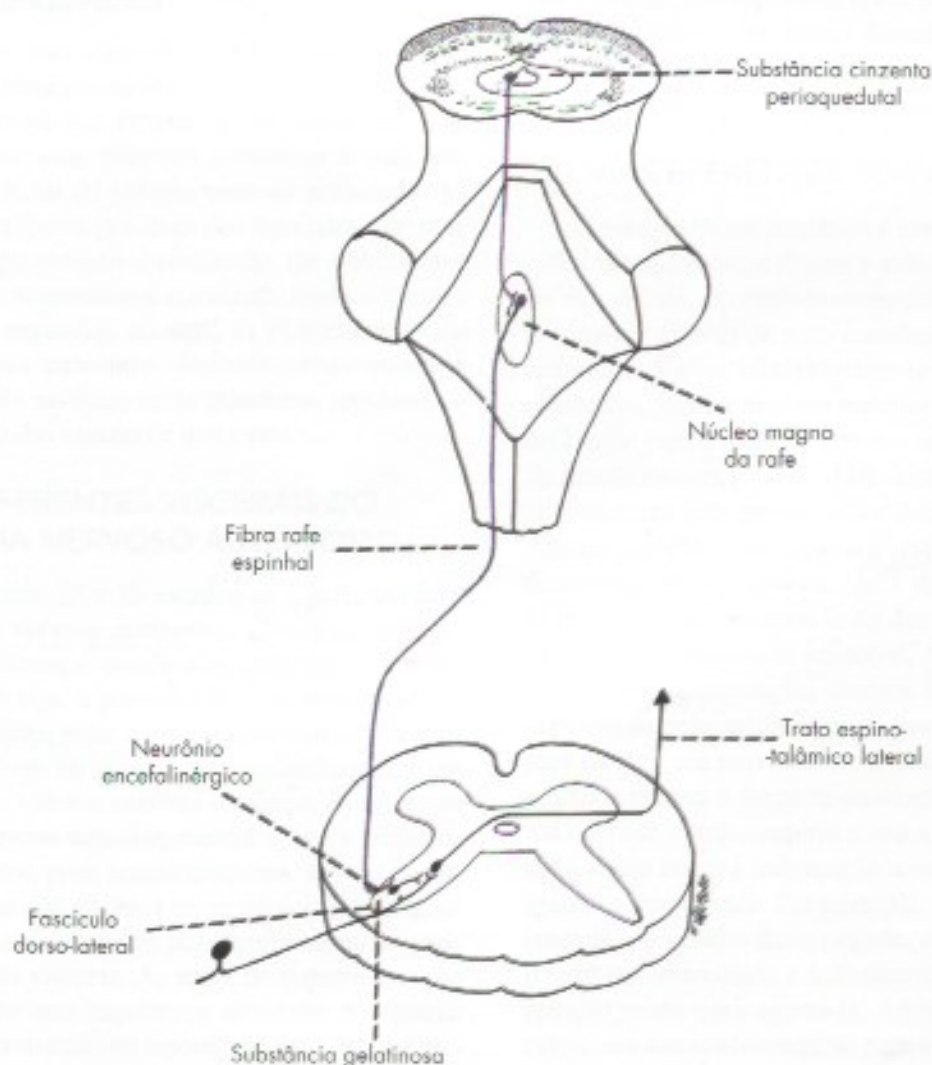
### 4.1 REGULAÇÃO DA DOR. VIAS DA ANALGESIA

Em 1965, Melzack e Wall publicaram importante trabalho propondo nova teoria segundo a qual a penetração dos impulsos dolorosos no sistema nervoso central seria regulada por neurônios e circuitos nervosos existentes na substância gelatinosa da coluna posterior da medula, que agiria como um “portão”, impedindo ou permitindo a entrada de impulsos dolorosos. O portão seria controlado por fibras descendentes supraespinhais e pelos próprios impulsos nervosos que entram



pelas fibras das raízes dorsais. Assim, os impulsos nervosos conduzidos pelas grossas fibras mielínicas de tato (fibras A beta) teriam efeitos antagônicos aos das fibras finas de dor (fibras A delta e C), estas abrindo e aquelas fechando o portão. A teoria do portão da dor de Melzack e Wall marcou o início de grande número de pesquisas sobre os mecanismos de regulação da dor, e ela foi confirmada em seus aspectos fundamentais, ou seja, existe um "portão" para a dor envolvendo circuitos na substância gelatinosa, controlados por fibras de origem espinal e supraespinal. Confirmou-se, também, que os ramos colaterais das grossas fibras táteis dos fascículos grácil e cuneiforme que penetram na coluna posterior inibem a transmissão dos impulsos dolorosos, ou seja, fecham o "portão". Com base neste fato, surgiram as chamadas "técnicas de estimulação transcutânea", usadas hoje com sucesso para o tratamento de certos tipos de dor e que consistem na estimulação, feita através de eletrodos colocados sobre a pele,

das fibras táteis de nervos periféricos ou do funículo posterior da medula. A inibição dos impulsos dolorosos por estímulos táteis explica também o alívio que se sente ao esfregar um membro dolorido depois de uma topada. Um grande número de pesquisas confirmaram também a existência de regiões do encéfalo capazes de suprimir a dor. A descoberta mais importante nesta área foi feita em 1969 por Reynolds, que, estimulando a substância cinzenta periaquedutal do rato, obteve uma analgesia tão acentuada que permitiria a realização de cirurgias abdominais no animal, sem anestesia. Efeito semelhante pôde ser obtido também por estimulação do núcleo magno da rafe, pertencente à formação reticular. A analgesia obtida nesses casos depende de uma via que liga a substância cinzenta periaquedutal ao núcleo magno da rafe, de onde partem fibras serotonérgicas que terminam em neurônios internunciais encefalinérgicos situados no núcleo do trato espinal do trigêmeo e na substância gelatinosa da medula (**Figura 29.11**).



**FIGURA 29.11** Via da analgesia.



Estes neurônios inibem a sinapse entre os neurônios I e II da via da dor, através da liberação de um opioide endógeno, a *encefalina*, substância do mesmo grupo químico da morfina. Receptores para opioides existem também na substância cinzenta periaquedutal, onde a injeção de quantidades muito pequenas de morfina resulta em uma analgesia semelhante à que se obtém por estímulos elétricos. Assim, sabe-se hoje que a atividade analgésica da morfina, substância usada para tratamento de quadros dolorosos muito intensos, se deve à sua fixação e consequente ativação dos receptores para opioides existentes na via da analgesia acima descrita. A descoberta desse fato deu origem a novas técnicas para tratamento de quadros dolorosos graves, através da instilação intracerebral ou espinhal de morfina. Entende-se, também, porque fármacos como a fluoxetina, usados como antidepressivos, são eficientes também

no tratamento de dores crônicas. Eles agem disponibilizando a serotonina nas sinapses. Isso ocorre tanto no sistema serotoninérgico de projeção difusa, que age sobre o cérebro (ação antidepressiva), como nas fibras serotoninérgicas que, do núcleo magno da rafe, vão à substância gelatinosa da medula (efeito analgésico).

A substância cinzenta periaquedutal recebe aferências das vias neo e paleoespinalâmicas bem como da área somestésica do córtex. Isto aumenta a complexidade e a sofisticação do sistema de regulação da dor, uma vez que os próprios estímulos nociceptivos que sobem pelas vias espinotalâmicas podem inibir a entrada de impulsos dolorosos no sistema nervoso central. É provável que em determinadas situações este sistema se torne mais ativo o que provavelmente explica porque indivíduos sob forte estresse ou com ferimentos fortes de guerra fiquem sem dor.





# Grandes Vias Eferentes

## 1.0 GENERALIDADES

As grandes vias eferentes põem em comunicação os centros suprasegmentares do sistema nervoso com os órgãos efetadores. Podem ser divididas em dois grandes grupos: *vias eferentes somáticas* e *vias eferentes viscerais*, ou do sistema nervoso autônomo. As primeiras controlam a atividade dos músculos estriados esqueléticos, permitindo a realização de movimentos voluntários ou automáticos, regulando ainda o tônus e a postura. As segundas, ou seja, as vias eferentes do sistema nervoso autônomo destinam-se ao músculo liso, ao músculo cardíaco ou às glândulas, regulando o funcionamento das vísceras e dos vasos.

## 2.0 VIAS EFERENTES VISCERAIS DO SISTEMA NERVOSO AUTÔNOMO

Nos Capítulos 12 e 13 estudou-se a parte periférica do sistema nervoso autônomo, chamando-se atenção para as diferenças anatômicas entre este sistema e o somático, ou seja, a presença de dois neurônios, pré e pós-ganglionares, entre o sistema nervoso central e os órgãos efetadores no sistema nervoso autônomo, e um só neurônio no sistema nervoso somático. A influência do sistema nervoso suprasegmentar sobre a atividade visceral se exerce, pois, necessariamente, através de impulsos nervosos que ganham os neurônios pré-ganglionares, passam aos neurônios pós-ganglionares, de onde se distribuem às vísceras. As áreas do sistema nervoso suprasegmentar que regulam a atividade do sistema nervoso autônomo estão no hipotálamo e no sistema límbico. Essas áreas ligam-se aos neurônios pré-ganglionares, por meio de circuitos da formação reticular, através

dos tratos reticuloespinhais. Além dessas vias indiretas, existem também vias diretas, hipotálamo-espinhais, entre o hipotálamo e os neurônios pré-ganglionares, tanto do tronco encefálico como da medula.

## 3.0 VIAS EFERENTES SOMÁTICAS

O sistema motor somático é constituído pelos músculos estriados esqueléticos e todos os neurônios que os comandam, permitindo comportamentos variados e complexos através da ação coordenada de mais de 700 músculos. Várias vias projetam-se direta ou indiretamente dos centros motores superiores para o tronco encefálico e para a medula. Um dos aspectos importantes da função motora é a facilidade com que executamos os atos motores sem pensar sobre qual músculo contrair. Apenas geramos a intenção e o resto acontece automaticamente. Só nos damos conta da complexidade do sistema quando sofremos lesão dos centros motores ou privação de informação sensorial. Através de mecanismos de retroalimentação, usamos informações dos receptores da pele, articulações e fusos neuromusculares para corrigir um movimento em andamento, de modo a ajustar e manter a força de contração. A ação do sistema nervoso é antecipatória e usa a experiência aprendida, assim como a informação sensorial, para prever e ajustar o movimento. Por exemplo, quando uma bola é lançada e o goleiro deve pegá-la, ele usa a visão para prever sua velocidade e a distância para colocar-se na posição exata para agarrá-la. Após a bola tocar suas mãos, usa a retroalimentação para ajustes motores para evitar sua queda, manter seu equilíbrio e a postura e a força necessárias para não soltar a bola.



Quando se quer mover o corpo ou parte do corpo, o cérebro forma a representação do movimento, planejando a ação em toda sua extensão antes de executá-la. Esta representação é chamada de programa motor, que especifica os aspectos espaciais do movimento, ângulos de articulação, força, etc. A seguir, a guisa de recapitulação, serão estudados os tratos das vias eferentes somáticas.

### 3.1 TRATOS CORTICOESPINHAIS

Unem o córtex cerebral aos neurônios motores da medula (**Figuras 30.1 e 30.2**). Um terço de suas fibras originam-se na área 4, área motora primária, um terço na área 6, áreas pré-motora e motora suplementar, e um terço no córtex somatossensorial, que contribui para a regulação do fluxo de informação sensorial na coluna posterior. As fibras têm o seguinte trajeto: área 4 (maioria), coroa radiada, perna posterior da cápsula interna, base do pedúnculo cerebral, base da ponte e pirâmide bulbar (**Figuras 30.1 e 30.2**). No nível da decussação das pirâmides, uma parte das fibras continua ventralmente, constituindo o *trato corticoespinal anterior*. Outra parte cruza na decussação das pirâmides para constituir o *trato corticoespinal lateral*. Há grande variação no número de fibras que decussam, mas uma decussação de 75 a 90% pode ser considerada normal. As fibras do trato corticoespinal anterior ocupam o funículo anterior da medula e, após cruzamento na comissura branca, terminam em relação com os neurônios motores contralaterais, responsáveis pelos movimentos voluntários da musculatura axial. Ele pertence, pois, ao sistema anteromedial da medula. Na maioria das pessoas, ele só pode ser individualizado até os níveis torácicos médios. O trato corticoespinal lateral é o mais importante. Ocupa o funículo lateral ao longo de toda a extensão da medula e suas fibras influenciam os neurônios motores da coluna anterior de seu próprio lado.

Na maioria dos mamíferos, as fibras motoras do trato corticoespinal lateral terminam na substância cinzenta intermédia, fazendo sinapses com interneurônios, os quais, por sua vez, se ligam aos motoneurônios da coluna anterior. Nos primatas, inclusive no homem, além dessas conexões indiretas, um número significativo de fibras corticoespinhais faz sinapse diretamente com os neurônios motores alfa e gama. Convém lembrar que nem todas as fibras do trato corticoespinal são motoras. Um número significativo delas, originadas na área somestésica do córtex, termina na coluna posterior e estão envolvidas no controle dos impulsos sensitivos. Sem dúvida, entretanto, a principal função do trato corticoespinal

lateral é motora somática. A maioria de suas fibras termina em relação com neurônios motores que controlam a musculatura distal dos membros e é o principal feixe de fibras responsáveis pela motricidade voluntária no homem, e pertence ao sistema lateral da medula. Entretanto, ao contrário do que se admitia até há alguns anos, esta função é exercida também pelo trato rubroespinal, que age sobre a musculatura distal dos membros, e pelos tratos reticuloespinhais, que agem sobre a musculatura axial e proximal dos membros. Entende-se, pois, que, em virtude desta ação compensadora desses dois tratos, as lesões do trato corticoespinal lateral não causam quadros de hemiplegia como se acreditava, e os déficits motores que resultam dessas lesões são relativamente pequenos. Há fraqueza muscular (paresia) e dificuldade de contrair voluntariamente os músculos com a mesma velocidade com que poderiam ser contraídos em condições normais. A fraqueza muscular pode ser muito pronunciada logo após a lesão, mas regride consideravelmente com o tempo. Entretanto, o sintoma mais evidente, e do qual os doentes não se recuperam, é a incapacidade de realizar movimentos independentes de grupos musculares isolados (perda da capacidade de fracionamento). Assim, os doentes, ou os macacos, no caso de lesões experimentais, não conseguem mover os dedos isoladamente e não fazem mais oposição entre os dedos polegar e indicador. Desse modo, movimentos delicados, como os de abotoar uma camisa, tornam-se impossíveis. A capacidade de realizar movimentos independentes dos dedos é uma característica exclusiva dos primatas, que se deve à presença de fibras do trato corticoespinal que se ligam diretamente aos neurônios motores. A função de possibilitar tais movimentos pode, pois, ser considerada como a função mais importante do trato corticoespinal nos primatas, principalmente porque é exercida exclusivamente por ele e, desse modo, em casos de sua lesão, não pode ser compensada por outros tratos. Além dos déficits motores descritos, a lesão do trato corticoespinal dá origem, também, ao sinal de Babinski, reflexo patológico que consiste na flexão dorsal do hálux quando se estimula a pele da região plantar.

### 3.2 TRATO CORTICONUCLEAR

O trato corticonuclear (**Figura 30.2**) tem o mesmo valor funcional do trato corticoespinal, diferindo deste principalmente pelo fato de transmitir impulsos aos neurônios motores do tronco encefálico e não aos da medula. Assim, o trato corticonuclear põe sob controle voluntário os neurônios motores situados nos



Quando se quer mover o corpo ou parte do corpo, o cérebro forma a representação do movimento, planejando a ação em toda sua extensão antes de executá-la. Esta representação é chamada de programa motor, que especifica os aspectos espaciais do movimento, ângulos de articulação, força, etc. A seguir, a guisa de recapitulação, serão estudados os tratos das vias eferentes somáticas.

### 3.1 TRATOS CORTICOESPINHAIS

Unem o córtex cerebral aos neurônios motores da medula (**Figuras 30.1 e 30.2**). Um terço de suas fibras originam-se na área 4, área motora primária, um terço na área 6, áreas pré-motora e motora suplementar, e um terço no córtex somatossensorial, que contribui para a regulação do fluxo de informação sensorial na coluna posterior. As fibras têm o seguinte trajeto: área 4 (maioria), coroa radiada, perna posterior da cápsula interna, base do pedúnculo cerebral, base da ponte e pirâmide bulbar (**Figuras 30.1 e 30.2**). No nível da decussação das pirâmides, uma parte das fibras continua ventralmente, constituindo o *trato corticoespinal anterior*. Outra parte cruza na decussação das pirâmides para constituir o *trato corticoespinal lateral*. Há grande variação no número de fibras que decussam, mas uma decussação de 75 a 90% pode ser considerada normal. As fibras do trato corticoespinal anterior ocupam o funículo anterior da medula e, após cruzamento na comissura branca, terminam em relação com os neurônios motores contralaterais, responsáveis pelos movimentos voluntários da musculatura axial. Ele pertence, pois, ao sistema anteromedial da medula. Na maioria das pessoas, ele só pode ser individualizado até os níveis torácicos médios. O trato corticoespinal lateral é o mais importante. Ocupa o funículo lateral ao longo de toda a extensão da medula e suas fibras influenciam os neurônios motores da coluna anterior de seu próprio lado.

Na maioria dos mamíferos, as fibras motoras do trato corticoespinal lateral terminam na substância cinzenta intermédia, fazendo sinapses com interneurônios, os quais, por sua vez, se ligam aos motoneurônios da coluna anterior. Nos primatas, inclusive no homem, além dessas conexões indiretas, um número significativo de fibras corticoespinhais faz sinapse diretamente com os neurônios motores alfa e gama. Convém lembrar que nem todas as fibras do trato corticoespinal são motoras. Um número significativo delas, originadas na área somestésica do córtex, termina na coluna posterior e estão envolvidas no controle dos impulsos sensitivos. Sem dúvida, entretanto, a principal função do trato corticoespinal

lateral é motora somática. A maioria de suas fibras termina em relação com neurônios motores que controlam a musculatura distal dos membros e é o principal feixe de fibras responsáveis pela motricidade voluntária no homem, e pertence ao sistema lateral da medula. Entretanto, ao contrário do que se admitia até há alguns anos, esta função é exercida também pelo trato rubroespinal, que age sobre a musculatura distal dos membros, e pelos tratos reticuloespinhais, que agem sobre a musculatura axial e proximal dos membros. Entende-se, pois, que, em virtude desta ação compensadora desses dois tratos, as lesões do trato corticoespinal lateral não causam quadros de hemiplegia como se acreditava, e os déficits motores que resultam dessas lesões são relativamente pequenos. Há fraqueza muscular (paresia) e dificuldade de contrair voluntariamente os músculos com a mesma velocidade com que poderiam ser contraídos em condições normais. A fraqueza muscular pode ser muito pronunciada logo após a lesão, mas regride consideravelmente com o tempo. Entretanto, o sintoma mais evidente, e do qual os doentes não se recuperam, é a incapacidade de realizar movimentos independentes de grupos musculares isolados (perda da capacidade de fracionamento). Assim, os doentes, ou os macacos, no caso de lesões experimentais, não conseguem mover os dedos isoladamente e não fazem mais oposição entre os dedos polegar e indicador. Desse modo, movimentos delicados, como os de abotoar uma camisa, tornam-se impossíveis. A capacidade de realizar movimentos independentes dos dedos é uma característica exclusiva dos primatas, que se deve à presença de fibras do trato corticoespinal que se ligam diretamente aos neurônios motores. A função de possibilitar tais movimentos pode, pois, ser considerada como a função mais importante do trato corticoespinal nos primatas, principalmente porque é exercida exclusivamente por ele e, desse modo, em casos de sua lesão, não pode ser compensada por outros tratos. Além dos déficits motores descritos, a lesão do trato corticoespinal dá origem, também, ao sinal de Babinski, reflexo patológico que consiste na flexão dorsal do hálux quando se estimula a pele da região plantar.

### 3.2 TRATO CORTICONUCLEAR

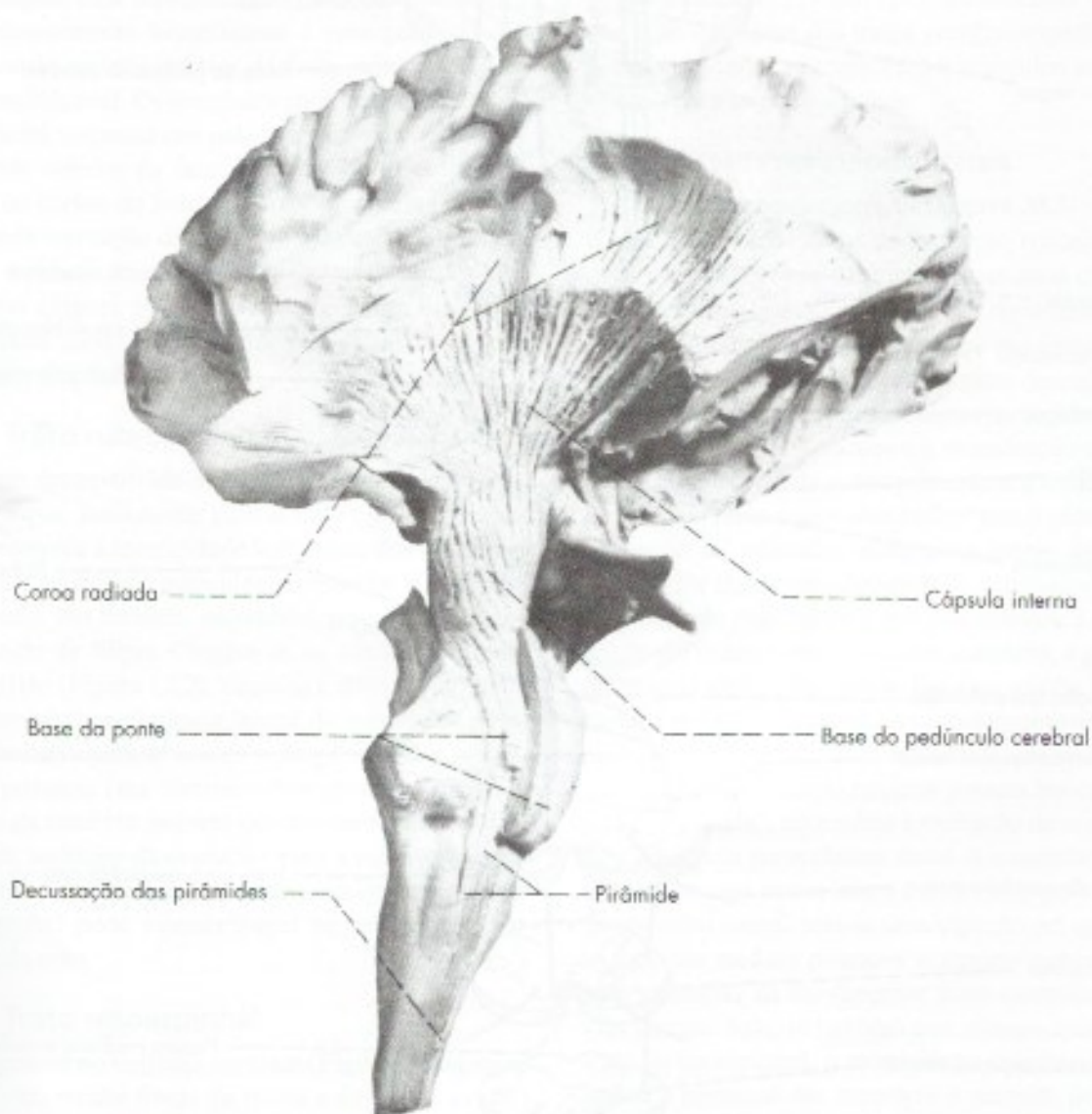
O trato corticonuclear (**Figura 30.2**) tem o mesmo valor funcional do trato corticoespinal, diferindo deste principalmente pelo fato de transmitir impulsos aos neurônios motores do tronco encefálico e não aos da medula. Assim, o trato corticonuclear põe sob controle voluntário os neurônios motores situados nos



núcleos motores dos nervos cranianos. As fibras do trato corticonuclear originam-se principalmente na parte inferior da área 4 (na região correspondente à representação cortical da cabeça), passam pelo joelho da cápsula interna e descem pelo tronco encefálico, associadas ao trato corticoespinal. À medida que o trato corticonuclear desce pelo tronco encefálico, dele se destacam feixes de fibras que terminam nos neurônios motores dos núcleos da coluna eferente somática (núcleos do III, IV, VI e XII) e eferente visceral especial (núcleo ambíguo, IX e X) e (núcleo motor do V e do VII). Como ocorre no trato corticoespinal, a maioria das fibras do trato corticonuclear faz sinap-

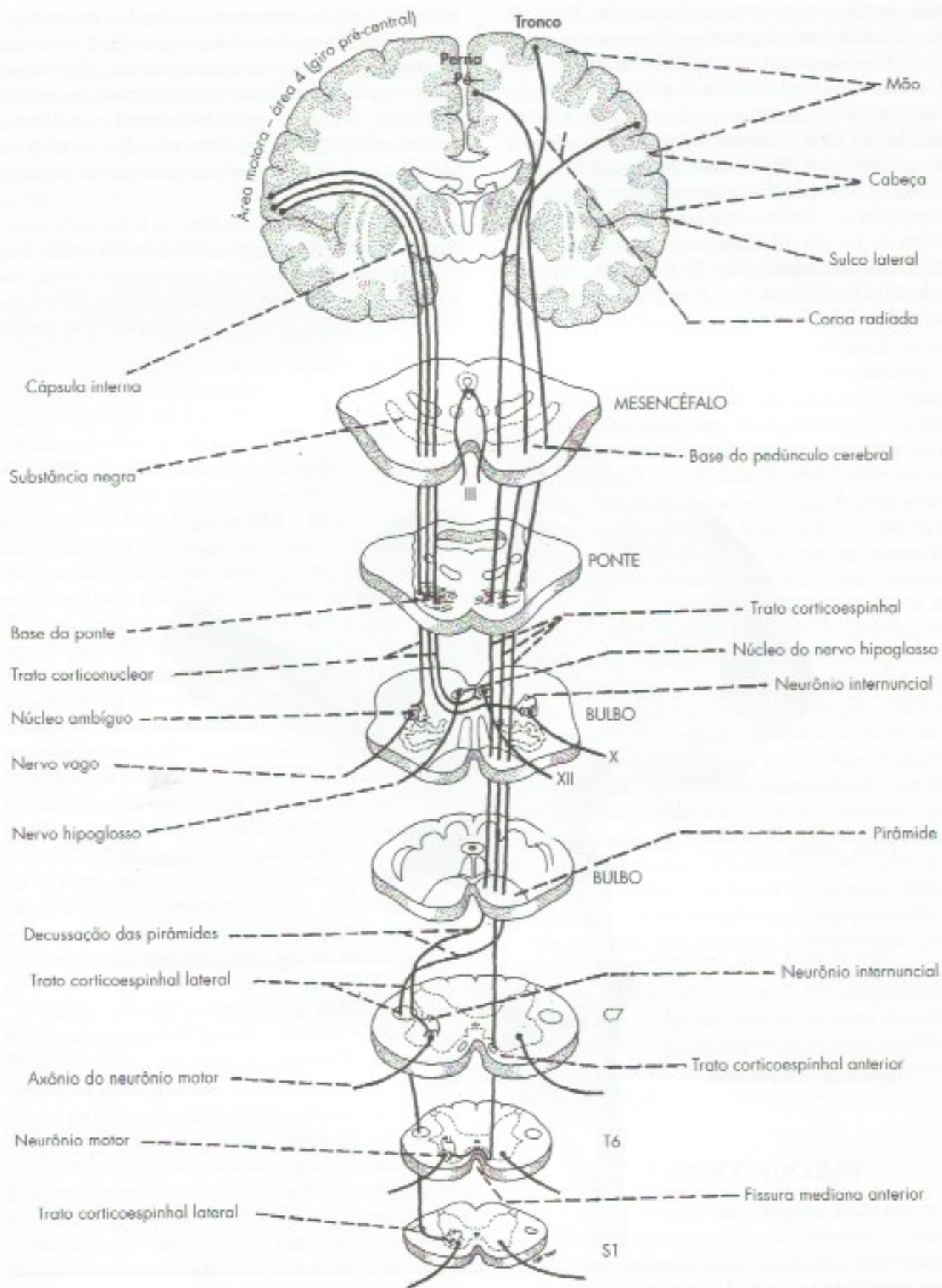
se com neurônios internúcleares situados na formação reticular, próximo aos núcleos motores, e estes, por sua vez, ligam-se aos neurônios motores. Do mesmo modo, muitas fibras desse trato terminam em núcleos sensitivos do tronco encefálico (grácil, cuneiforme, núcleos sensitivos do trigêmeo e núcleo do trato solitário), relacionando-se com o controle dos impulsos sensoriais.

Embora as semelhanças entre os tratos corticoespinal e corticonuclear sejam muito grandes, existe uma diferença entre eles que tem importância clínica: enquanto as fibras do trato corticoespinal são fundamentalmente cruzadas, o trato corticonuclear tem grande



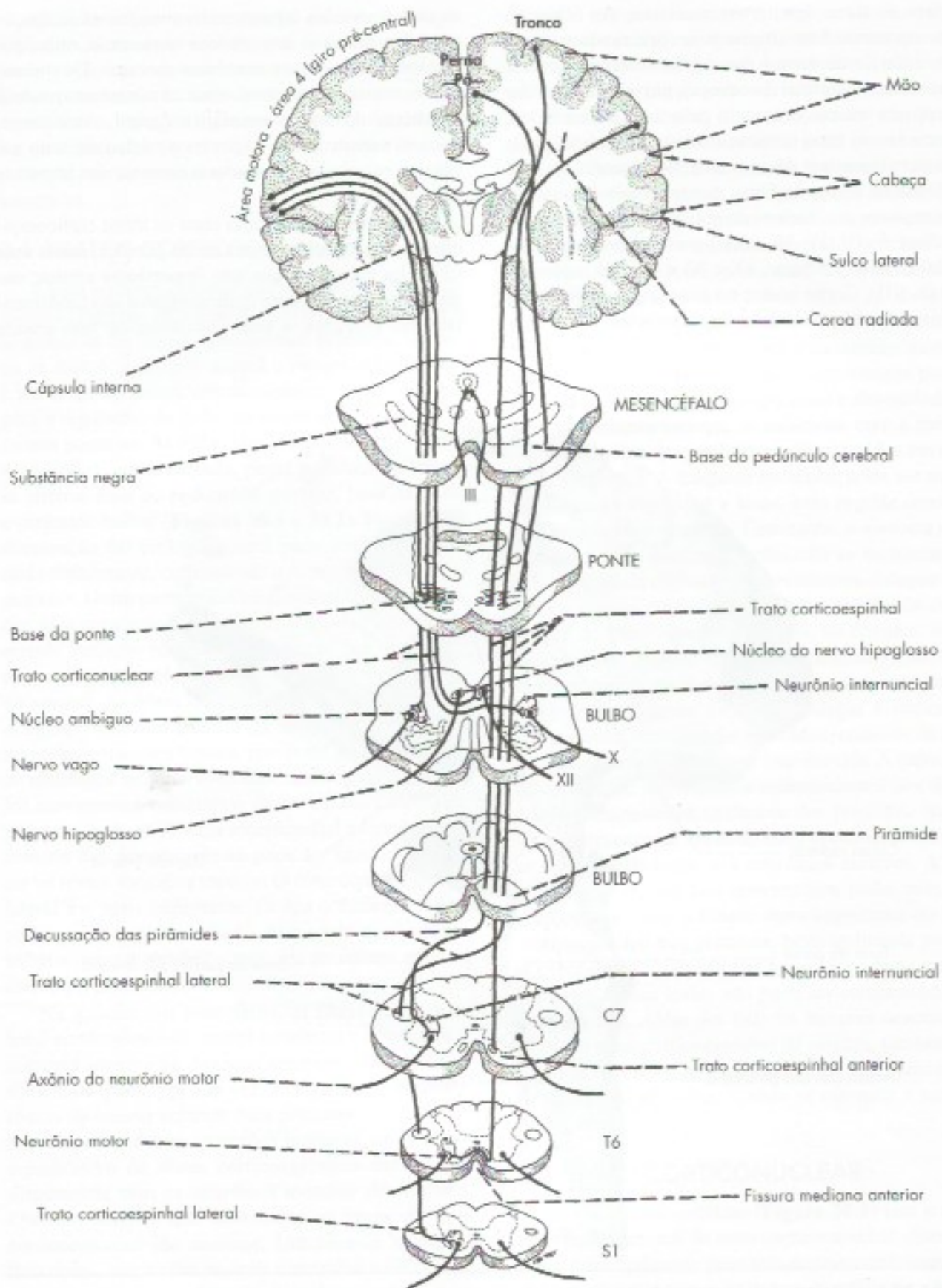
**FIGURA 30.1** Vista lateral de uma dissecação de encéfalo, mostrando o trato corticoespinal no seu trajeto pela coroa radiada, cápsula interna, base do pedúnculo cerebral, base da ponte e pirâmides bulbares. (Preparação e fotografia: gentileza do Prof. Hildegardo Rodrigues.)





**FIGURA 30.2** Representação esquemática dos tratos corticoespinhais e corticonuclear.





**FIGURA 30.2** Representação esquemática dos tratos corticoespinhais e corticonuclear.



número de fibras homolaterais. Assim, a maioria dos músculos da cabeça está representada no córtex motor dos dois lados. Essa representação bilateral é mais acentuada nos grupos musculares que não podem ser contraídos voluntariamente de um lado só, como os músculos da laringe e faringe, os músculos da parte superior da face (orbicular, frontal e corrugador do supercílio), os músculos que fecham a mandíbula (masseter, temporal e pterigoídeo medial) e os músculos motores do olho. Por esse motivo, tais músculos não sofrem paralisia quando o trato corticonuclear é interrompido de um só lado (por exemplo, em uma das cápsulas internas), como ocorre frequentemente nos acidentes vasculares cerebrais ("derrames" cerebrais). Entretanto, pode haver um ligeiro enfraquecimento dos movimentos da língua, cuja representação no córtex motor já é predominantemente heterolateral e uma paralisia dos músculos da metade inferior da face, cuja representação é heterolateral. Os neurônios motores do núcleo do nervo facial, responsáveis pela inervação dos músculos da metade inferior da face, recebem fibras corticonucleares do córtex do lado oposto, enquanto os responsáveis pela inervação dos músculos da metade superior da face recebem fibras corticonucleares do córtex dos dois lados (Figura 19.3). Esse fato permite distinguir as paralisias faciais centrais das periféricas, como foi exposto no Capítulo 19.

### 3.2.1 Trato rubroespinal

É bem desenvolvido nos animais, inclusive no macaco, em que, juntamente com o trato corticoespinal lateral, controla a motricidade voluntária dos músculos distais dos membros, músculos intrínsecos e extrínsecos da mão. No homem, entretanto, possui um número reduzido de fibras. Origina-se no núcleo rubro do mesencéfalo (Figura 17.2), decussa e reúne-se ao trato corticoespinal no funículo lateral da medula. A principal aferência para o núcleo rubro é também a área motora primária (via córtico-rubroespinal). Trata-se, portanto de uma via indireta que foi perdendo sua importância, ao longo da evolução, para a via direta corticoespinal. Em casos de lesão deste, no entanto, o trato rubroespinal pode exercer papel na recuperação de funções da mão.

### 3.2.2 Trato tetoespinal

Origina-se no colículo superior (Figura 30.3), que, por sua vez, recebe fibras da retina e do córtex visual. O trato tetoespinal situa-se no funículo anterior dos segmentos mais altos da medula cervical, onde estão os neurônios motores responsáveis pelo movimento da cabeça, e pertence ao sistema anteromedial da medu-

la. Está envolvido em reflexos visuomotores, em que o corpo se orienta a partir de estímulos visuais.

### 3.2.3 Tratos vestibuloespinais

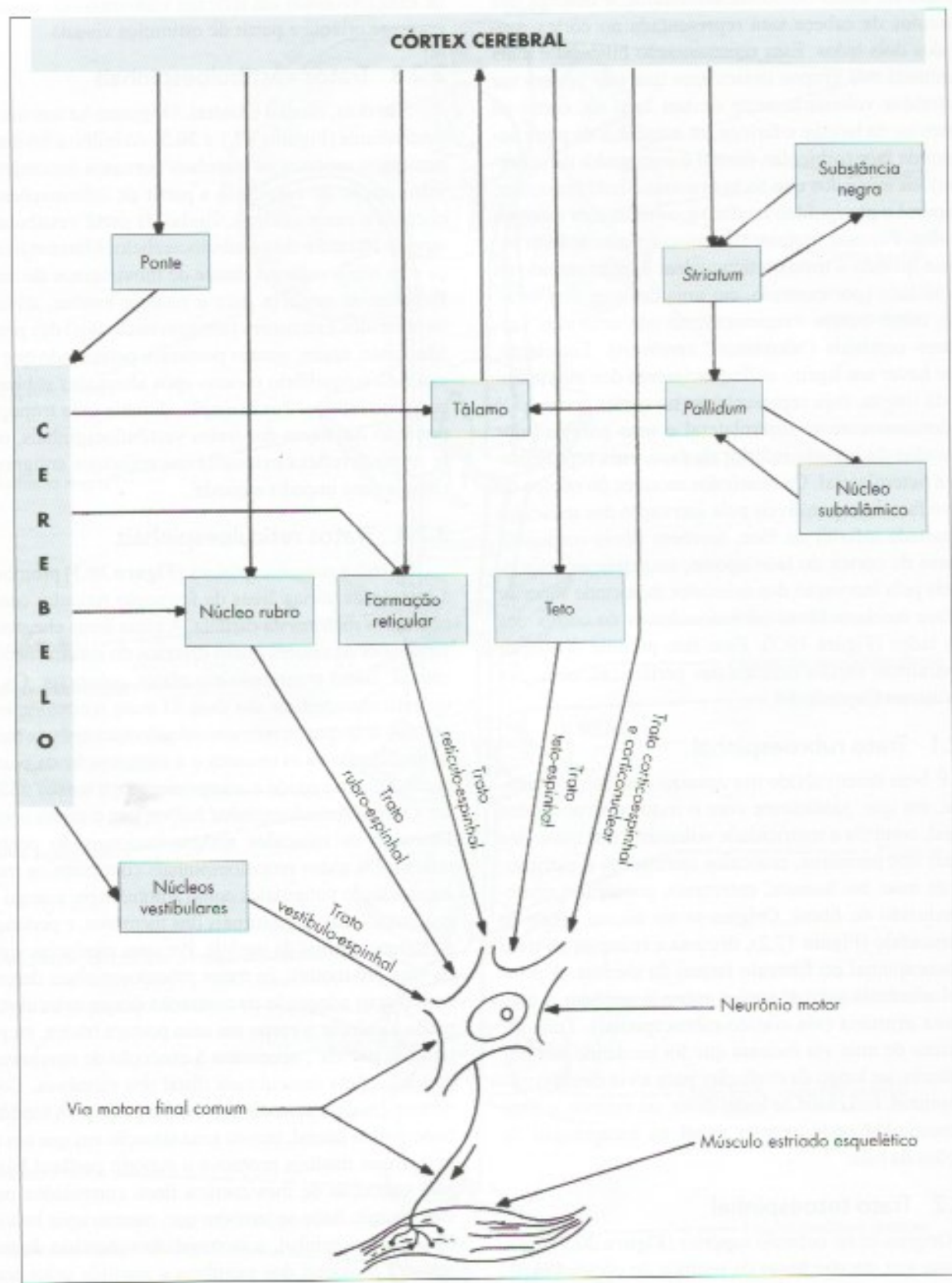
São dois, medial e lateral. Originam-se nos núcleos vestibulares (Figuras 17.1 e 30.3) do bulbo e levam aos neurônios motores os impulsos nervosos necessários à manutenção do equilíbrio a partir de informações que chegam a esses núcleos, vindas da parte vestibular do ouvido interno e do vestibulocerebelo. Mantém a cabeça e os olhos estáveis diante de movimentos do corpo. Projetam-se também para a medula lombar, ativando os músculos extensores (antigravitacionais) das pernas. São feitos, assim, ajustes posturais, permitindo que seja mantido o equilíbrio mesmo após alterações súbitas do corpo no espaço. Por exemplo, durante uma tropeçada, por ação das fibras dos tratos vestibuloespinais, ocorre resposta reflexa extensora dos músculos antigravitacionais para impedir a queda.

### 3.2.4 Tratos reticuloespinais

Os tratos reticuloespinais (Figura 30.3) promovem a ligação de várias áreas da formação reticular com os neurônios motores da medula. A essas áreas chegam informações de setores muito diversos do sistema nervoso central, como o cerebelo e o córtex pré-motor. Os tratos reticuloespinais são dois. O *trato reticuloespinal pontino* aumenta os reflexos antigravitacionais da medula, facilitando os extensores e a manutenção da postura ereta. Atua mantendo o comprimento e a tensão muscular. O *trato reticuloespinal bulbar* tem o efeito oposto, liberando os músculos antigravitacionais do controle reflexo. Os tratos reticuloespinais controlam os movimentos tanto voluntários como automáticos, a cargo dos músculos axiais e proximais dos membros, e pertencem ao sistema medial da medula. Por suas aferências vindas da área pré-motora, os tratos reticuloespinais determinam o grau adequado de contração desses músculos, de modo a colocar o corpo em uma postura básica, ou postura "de partida", necessária à execução de movimentos delicados pela musculatura distal dos membros. Como no homem essa musculatura é controlada pelo trato corticoespinal lateral, tem-se uma situação em que um trato das vias mediais promove o suporte postural básico para execução de movimentos finos controlados pelas vias laterais. Sabe-se também que, mesmo após lesão do trato corticoespinal, a motricidade voluntária da musculatura proximal dos membros é mantida pelos tratos reticuloespinais, o que permite, assim, a movimentação normal do braço e da perna.

Sabe-se que o controle do tônus e da postura se dá em grande parte no nível medular, através de reflexos





**FIGURA 30.3** Representação esquemática das vias motoras somáticas. (Não são mostrados os interneurônios de ligação entre as fibras descendentes e o neurônio motor.)



miotáticos, os quais, entretanto, são modulados por influências supramedulares trazidas pelos tratos reticuloespinhais e vestibulo-espinhal, agindo sobre os neurônios alfa e gama. Quando há desequilíbrio entre as influências inibidoras ou facilitadoras trazidas por esses tratos, pode-se ter quadros em que há hipertonias em determinados grupos musculares, como na chamada rigidez de descerebração, ou nas hipertonias que se seguem aos acidentes vasculares cerebrais (espasticidade).

### 3.3 VISÃO CONJUNTA DAS VIAS MOTORAS SOMÁTICAS

Como já foi visto, as vias eferentes somáticas estabelecem ligação entre as estruturas suprassegmentares relacionadas com o controle da motricidade somática e os efetadores, ou seja, os músculos estriados esqueléticos. As principais estruturas relacionadas com a motricidade somática, tais como o córtex motor, o cerebelo, o corpo estriado, os núcleos motores do tronco encefálico e a medula espinhal (coluna anterior e funículos lateral e anterior), já foram descritas nos capítulos anteriores, em uma visão analítica. O esquema da **Figura 30.3** é uma síntese das conexões dessas estruturas, assim como de suas vias de projeção sobre o *neurônio motor*, proporcionando uma visão conjunta das principais vias que regulam a motricidade somática. Ele mostra as principais conexões do cerebelo com suas projeções para o córtex cerebral, via tálamo, e para o neurônio motor, via núcleo rubro, núcleos vestibulares e formação reticular. Mostra, também, as conexões do corpo estriado e suas conexões com o córtex cerebral através do circuito córtico-estriado-tálamo-cortical; e as projeções do córtex cerebral sobre o neurônio motor, diretamente através dos tratos corticoespinhal e corticonuclear, ou indiretamente, através das vias corticorubroespinhal, corticoreticuloespinhal e corticotetoespinhal. Entretanto, o fato mais importante que o esquema mostra é que, em última análise, todas as vias que influenciam a motricidade somática convergem sobre o neurônio motor que, por sua vez, inerva a musculatura esquelética. Sabe-se que um neurônio motor da coluna anterior da medula espinhal do homem pode receber 1.500 botões sinápticos, o que dá uma ideia do grande número de fibras que atuam sobre ele, podendo ser excitatórias ou inibitórias. Além dessas fibras, o neurônio motor recebe também fibras envolvidas nos reflexos integrados na medula, dos quais o mais importante é o reflexo miotático. Assim, o neurônio motor constitui a *via motora final comum* de todos os impulsos que agem sobre os músculos estriados esqueléticos. Se ele dispara ou não um potencial de ação, vai depender do balanço entre os impulsos excitatórios e inibitórios que agem sobre ele.

### 3.4 ORGANIZAÇÃO DO MOVIMENTO VOLUNTÁRIO

Modernamente, a área motora primária (área 4), que era considerada o ponto mais alto da hierarquia motora, passou a ser apenas executora de um programa motor, previamente elaborado em outras áreas do sistema nervoso central. Assim, recordando o que já foi visto no capítulo 26, na organização do ato motor voluntário distingue-se uma *etapa de preparação*, que termina com a elaboração do *programa motor*, e uma *etapa de execução*. A primeira envolve áreas motoras de associação do córtex cerebral em interação com o cerebelo e o corpo estriado. A segunda envolve a área motora primária, a área pré-motora do córtex e suas ligações diretas e indiretas com os neurônios motores. Como parte da etapa de execução, temos também os mecanismos que permitem ao sistema nervoso central promover os necessários ajustes e correções no movimento já iniciado. Esse esquema de organização do ato motor voluntário encontra apoio não só nas conexões das áreas envolvidas, a maioria das quais já foi estudada, mas também em pesquisas que mostram uma sequência temporal de ativação das diversas áreas. Assim, observou-se o aparecimento dos chamados *potenciais de preparação* em áreas de associação do córtex, como a área motora suplementar, até um pouco antes do início do movimento, seguindo-se a ativação das áreas pré-motora e motora e o início do movimento. Sabe-se, ainda, que o corpo estriado e o núcleo dentado do cerebelo são também ativados antes do início do movimento.

Para que se tenha uma visão integrada do papel dos diversos setores do sistema motor envolvidos na organização de um movimento voluntário delicado, imaginemos o caso de um cirurgião ocular que está prestes a fazer uma incisão na córnea de um paciente, o que envolve movimentos precisos dos dedos da mão que segura um bisturi. A intenção de realizar a incisão foi feita na área pré-frontal com base nas informações que ele tem sobre as características da incisão e sua adequação às condições daquele paciente. Essas informações são transmitidas para as áreas encarregadas de elaborar o programa motor: a zona lateral do cerebelo, através da via corticopontocerebelar, o corpo estriado e a área motora suplementar. Nessas áreas, é elaborado o programa motor que define quais músculos serão contraídos, assim como o grau e a sequência temporal das contrações. O programa motor é, então, enviado à área motora primária, principal responsável pela execução do movimento da mão. Desse modo, são ativados determinados neurônios corticais que, atuando sobre os neurônios motores, via trato corticoespinhal, determinam a contração,



na sequência adequada, dos músculos responsáveis pelo movimento da mão. Assim, o cirurgião pode executar os movimentos precisos necessários à incisão na córnea. As vias mediais da medula são ativadas para ajustes posturais e da musculatura proximal, para aproximar o corpo do cirurgião do alvo. Informações sobre as características desses movimentos, detectados por receptores proprioceptivos, são levadas à zona intermédia do cerebelo pelos tratos espinocerebelares. As informações obtidas antes do movimento, ou durante, antes de o bisturi tocar a córnea, permitem ajustes por anterolimentação. O cerebelo pode, então, comparar as características do movimento em andamento com o programa motor e promover as correções necessárias por anterolimentação, agindo sobre a área motora através da via interpósito-tálamo-cortical. Após tocar o alvo, informações sensoriais proprioceptivas, originadas no segmento onde ocorre o movimento, ou seja, no exemplo citado na mão do cirurgião, geram ajustes por retroalimentação quanto ao peso do bisturi e a força necessária ao procedimento. Ajustes posturais também são feitos por retroalimentação. O trato reticuloespinal pontino o mantém na postura ereta imóvel, atuando sobre a musculatura antigravitacional. Toda a informação gerada na execução do movimento será usada para melhorar a execução de movimentos futuros semelhantes, através do aprendizado motor, a cargo principalmente do cerebelo.

Cabe assinalar que a situação exemplificada acima foi propositalmente simplificada, já que descreve apenas os mecanismos nervosos envolvidos nos movimentos realizados pela mão do cirurgião. Na realidade, a situação é mais complicada, uma vez que, para que a mão possa realizar tais movimentos com precisão, deve ser mantido o equilíbrio, e seu corpo, em especial seu braço, deve estar em uma postura apropriada, o que envolve a contração adequada dos músculos do tronco e da musculatura proximal dos membros. Para isso, é necessário um comando voluntário feito pela via corticoreticuloespinal (não se podendo excluir também um componente corticoespinal), além de uma ação controladora a cargo do vestibulocerebelo e da zona medial do cerebelo, que atuam pelos tratos vestibuloespinais e reticuloespinais. Os olhos e a cabeça têm que ser mantidos fixos. Conclui-se que, do ponto de vista neurológico, o ato motor de uma incisão cirúrgica é extremamente complicado e envolve a participação de vários setores do sistema nervoso, não só da porção eferente somática, mas de outras regiões relacionadas ao processamento das informações sensitivas e sua integração com as vias motoras além da memória, atenção e até mesmo das emoções que dependem do grau de relacionamento do cirurgião com o paciente.

## 4.0 MOVIMENTOS OCULARES

Como já foi visto (Capítulo 18), os neurônios motores responsáveis pelos movimentos oculares estão nos núcleos dos nervos abducente, troclear e oculomotor. Estes neurônios não recebem aferências diretas do córtex cerebral, mas somente através do colículo superior e da formação reticular. Há dois centros na formação reticular relacionados com os movimentos oculares, um para os movimentos horizontais situado na ponte, outro para movimentos verticais situado no mesencéfalo. Quando esses centros atuam simultaneamente, os movimentos são oblíquos. Estes centros recebem aferências dos colículos superiores, ou diretamente do chamado campo ocular frontal (parte da área 8 do córtex cerebral). Nos circuitos acima descritos, os impulsos nervosos se originam na retina ou no próprio córtex. Mas, os olhos se movem também a partir de estímulos vestibulares, através dos quais os movimentos oculares se fazem em direção oposta ao da cabeça (Capítulo 18, item 2.2.5).<sup>1</sup>

## 5.0 LOCOMOÇÃO

Durante a locomoção, ocorrem movimentos alternados de flexão e extensão das pernas. O caráter rítmico e repetitivo da locomoção faz com que ela possa ser controlada automaticamente em nível modular. Experiências realizadas com gatos, nos quais a medula e as raízes dorsais foram seccionadas, mostraram que os movimentos de locomoção são mantidos mesmo nas condições em que a substância cinzenta da medula perdeu todas as suas aferências sensoriais e supramedulares. Surgiu, assim, o conceito amplamente confirmado de que a locomoção depende de um centro situado na medula lombar, capaz de manter o movimento automaticamente e sem qualquer aferência. Este centro contém circuitos neurais com neurônios capazes de disparar potenciais de ação espontaneamente, na ausência de quaisquer aferências.<sup>2</sup>

Este centro, por sua vez, é comandado por outro centro locomotor situado no mesencéfalo, o qual exerce sua ação pelos tratos reticuloespinais, determinando o início, o fim e a velocidade da locomoção. No homem, só muito raramente ocorrem movimentos automáticos de marcha depois da secção da medula. Entretanto, há evidências de que na medula do homem existe também

1 Esta abordagem das vias oculomotoras foi simplificada para fins didáticos.

2 Circuitos deste tipo são denominados Geradores Centrais de Ação e existem também em outras áreas do sistema nervoso central, como, por exemplo, no centro respiratório.



um centro que permite a locomoção automática. Crianças exibem a marcha reflexa logo após o nascimento, mesmo as anencefálicas. Acredita-se que estes circuitos sejam colocados sob controle supraespinal no primeiro ano de vida quando o córtex cerebral passa a controlar o centro locomotor do mesencéfalo. O fato de a locomoção humana ser bípede faz com que os controles do equilíbrio e da marcha sejam mais complicados e dependentes dos centros superiores.

## 6.0 LESÕES DAS VIAS MOTORAS

Em várias partes deste livro foram descritos os sintomas que decorrem de lesões do sistema nervoso eferente somático e que permitem caracterizar as várias síndromes do cerebelo, dos núcleos da base, assim como aquelas das vias motoras da medula e do tronco encefálico. Por sua importância fundamental em clínica neurológica, estudaremos agora com mais profundidade as chamadas: *síndrome do neurônio motor superior* e *síndrome do neurônio motor inferior*. Nesta última síndrome, que ocorre, por exemplo, na paralisia infantil (poliomielite), há destruição do neurônio motor inferior situado na coluna anterior da medula ou em núcleos motores de nervos cranianos. Nesse caso, há paralisia com perda dos reflexos e do tônus muscular (paralisia flácida), seguindo-se, depois de algum tempo, hipotrofia dos músculos inervados pelas fibras nervosas destruídas. A síndrome do neurônio motor superior ocorre, por exemplo, nos acidentes vasculares cerebrais, os AVCs (os chamados derrames cerebrais), que acometem com maior frequência a cápsula interna e causam paralisia da metade oposta do corpo (hemiplegia). Após rápido período inicial de paralisia flácida, instala-se uma paralisia espástica (com hipertonia e hiperreflexia), com presença do sinal de Babinski (veja

Capítulo 21, item 2.1). Nesse caso, praticamente não há hipotrofia muscular, pois o neurônio motor inferior está intacto. Tradicionalmente, admitia-se que a sintomatologia observada nesses casos se devia à lesão do trato corticoespinal, daí o nome *síndrome piramidal* frequentemente atribuído a ela. Entretanto, sabe-se hoje que a sintomatologia observada nesses casos não pode ser explicada apenas pela lesão do trato corticoespinal, que, como já foi visto no item 3.1, resulta em déficit motor relativamente pequeno, nunca associado a um quadro de espasticidade. Ela envolve, necessariamente, outras vias motoras descendentes, como a corticoretículoespinal e a corticorubroespinal. Desse modo, o nome *síndrome piramidal*, embora ainda muito empregado em clínica neurológica, é impróprio. Na realidade, a expressão "síndrome do neurônio motor superior" deveria ser empregada no plural, por se referir a vários neurônios motores superiores e não apenas àqueles que originam o trato corticoespinal. Outro ponto ainda controvertido sobre a síndrome do neurônio motor superior refere-se à fisiopatologia da *espasticidade*, ou seja, ao quadro em que há aumento do tônus e exagero dos reflexos, que ocorre nessa síndrome. Como no caso das lesões restritas do trato corticoespinal não aparece o quadro de espasticidade, fica excluída a possibilidade de que a lesão deste trato seja responsável pelo fenômeno. Acredita-se que esse quadro resulte do aumento na excitabilidade dos motoneurônios alfa e gama, decorrente da lesão de fibras que normalmente exercem ação inibidora sobre eles, como algumas fibras retículoespinais. Entretanto, a fisiopatologia da espasticidade não foi ainda completamente elucidada. Também não foi esclarecida a fisiopatologia do sinal de Babinski, embora se saiba que, ao contrário do que ocorre com a espasticidade, ela se deve exclusivamente à lesão do trato corticoespinal.



# Neuroimagem

## 1.0 GENERALIDADES

Para o estudo das afecções que acometem o sistema nervoso central, frequentemente o neurologista precisa usar técnicas que lhe permitam obter imagens do encéfalo e da medula. Para isso, a radiografia simples é de pouca utilidade. O raio-X simples, embora útil para o estudo do crânio e fraturas, não tem resolução suficiente que permita distinguir as estruturas encefálicas. As técnicas mais utilizadas atualmente são a *tomografia computadorizada*, a *ressonância nuclear magnética e suas variações*. Com o auxílio dessas técnicas, foi possível, pela primeira vez, estudar a anatomia do sistema nervoso central no indivíduo vivo, em condições normais e patológicas. O maior avanço ocorreu, entretanto, com as técnicas de neuroimagem funcional, que permitem o estudo não só da anatomia mas também do cérebro em funcionamento. São elas a ressonância magnética funcional e a tomografia por emissão de pósitrons. Entretanto, em qualquer das técnicas, para interpretar as imagens obtidas, o médico precisa ter um bom conhecimento da neuroanatomia.

A seguir, faremos uma rápida descrição das características básicas de cada uma dessas técnicas, apresentando também figuras representativas dos “cortes” mais usados na prática médica. O estudo dessas figuras permitirá ao aluno utilizar os conhecimentos que obteve em cortes anatômicos do encéfalo de cadáveres para interpretação de “cortes” tomográficos do encéfalo de indivíduos vivos.

## 2.0 TOMOGRAFIA COMPUTADORIZADA

Esta técnica emprega fontes múltiplas de raios X capazes de produzir feixes muito estreitos e paralelos que percorrem ponto a ponto o plano que se pretende visualizar no encéfalo ou na medula, medindo então a radiodensidade de cada ponto. Os dados obtidos da medida de milhares de pontos são levados a um computador e por ele utilizados para a construção da imagem. A técnica, hoje largamente utilizada, mostra facilmente sangue, líquor e tecido nervoso, permitindo ainda a identificação das áreas maiores de substâncias branca e cinzenta. Foi a técnica que primeiro demonstrou a estrutura macroscópica do encéfalo de forma não invasiva. Embora ainda amplamente utilizada, vem sendo gradativamente substituída pela ressonância magnética. A **Figura 31.1** mostra um corte de cérebro visto com tomografia computadorizada.

## 3.0 RESSONÂNCIA MAGNÉTICA

Esta técnica difere essencialmente da anterior porque não emprega raios X. Ela se baseia na propriedade que têm certos núcleos atômicos de sofrer o fenômeno de ressonância e, conseqüentemente, emitir sinais de radiofrequência quando colocados em campos magnéticos adequados. Essa propriedade é especialmente evidente nos átomos de hidrogênio que compõem as moléculas de água e, assim, essa técnica consegue distinguir tecidos com base em seu teor de água. O tecido ósseo, por exemplo, que praticamente não contém água livre, não produz imagem. A eliminação da imagem ós-



sea facilita a visualização das estruturas do lobo temporal, base do crânio e da medula. A técnica apresenta uma resolução muito maior do que a obtida pela tomografia computadorizada de raios X. Distingue-se, facilmente, a substância branca da cinzenta, e até mesmo pequenas massas de substância cinzenta como a do núcleo rubro ou da substância negra, podem ser visualizadas. Identifica também pequenos grupos de neurônios ectópicos, frequentemente associados a epilepsias de difícil controle. As Figuras 31.2 a 31.4 são exemplos de cortes de encéfalos obtidos com ressonância magnética.

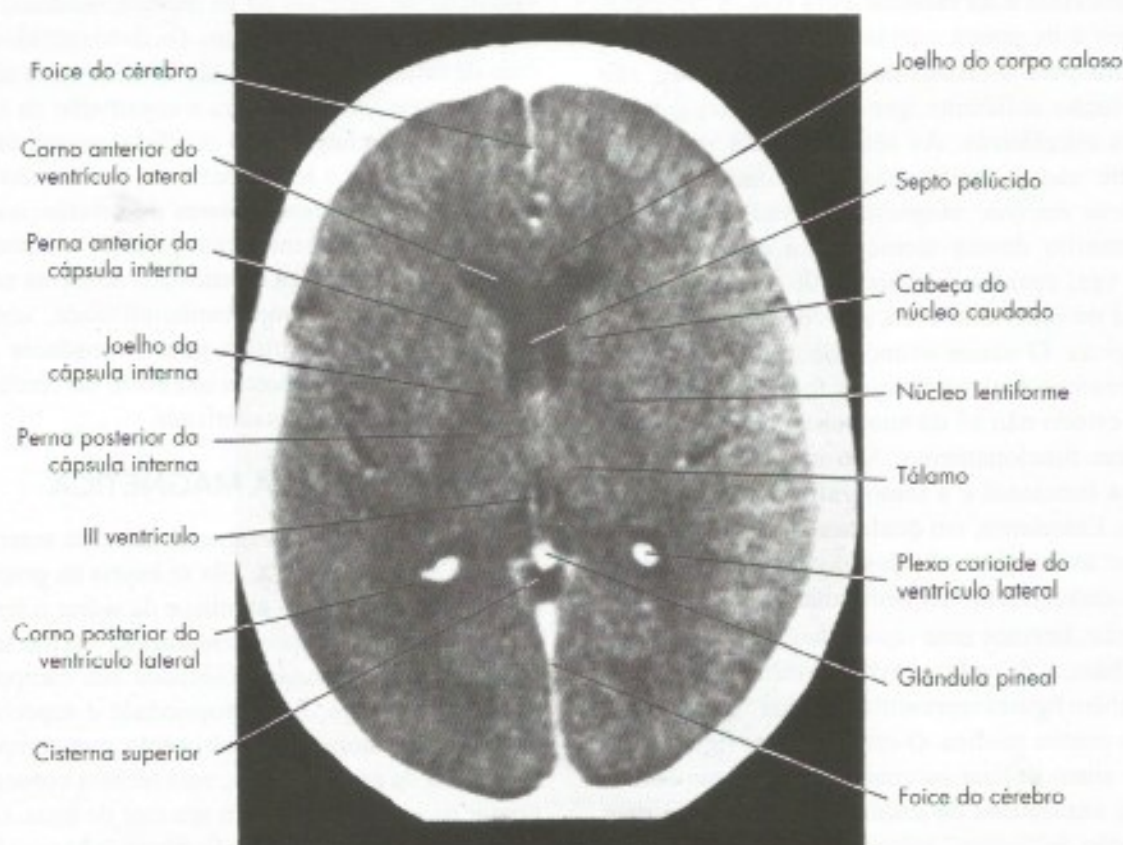
A técnica de ressonância magnética apresenta variações que permitem sua utilização em situações específicas como, por exemplo, a angiografia por ressonância magnética (Figura 9.3). A angiressonância permitiu o estudo detalhado dos vasos sanguíneos, de forma não invasiva e sem a utilização de contrastes e substituiu a angiografia digital na maioria dos casos, com vantagens evidentes. Outras variações permitiram o estudo dinâmico do fluxo líquórico, importante para avaliar casos de hipertensão líquórica subclínica ou problemas na comunicação entre as cavidades ven-

triculares. A espectroscopia por ressonância magnética permitiu a avaliação não invasiva da composição química das lesões, permitindo importantes avanços no seu diagnóstico diferencial, antes possível apenas através de biópsia.

Uma variante da ressonância magnética é a tratografia (Figuras 31.5, 31.8), que possibilita a visualização dos principais tratos e vias encefálicas individualizados. Compare como o trato corticoespinhal aparece em uma dissecação (Figura 30.1) e em uma tratografia (Figura 31.5)

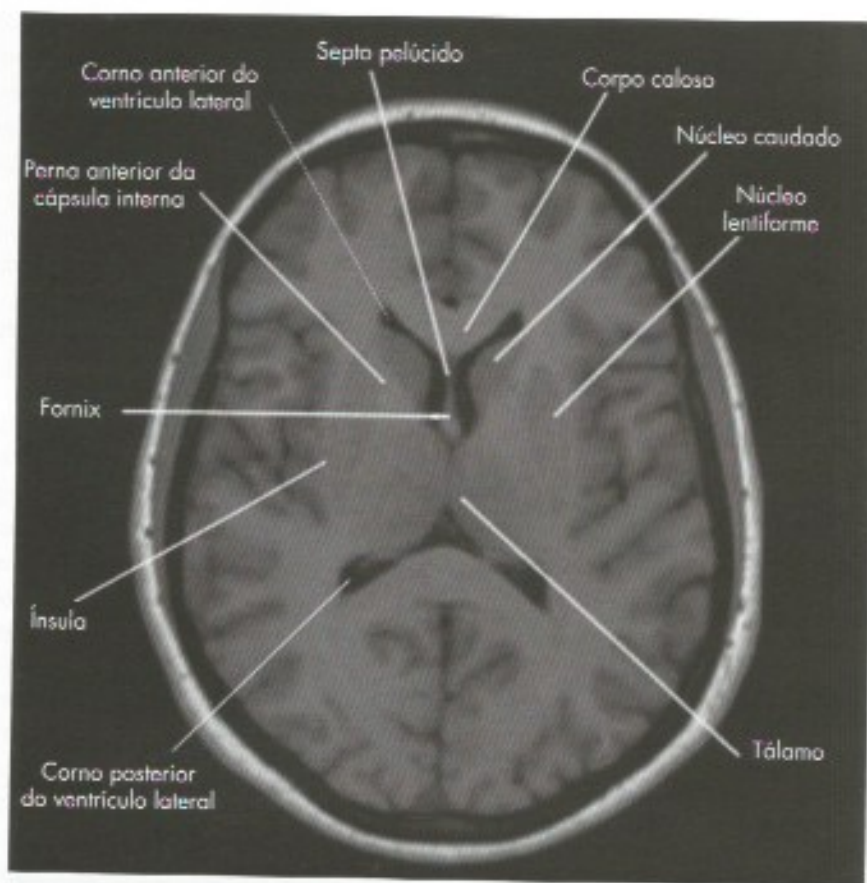
#### 4.0 NEUROIMAGEM FUNCIONAL

As duas técnicas de neuroimagem funcional mais empregadas são a tomografia por emissão de pósitrons, PET, e a ressonância magnética funcional, RMf. Empregando técnicas diferentes, ambos os métodos detectam modificações do fluxo sanguíneo e do metabolismo cerebral. O princípio básico é que as áreas cerebrais mais ativas consomem mais oxigênio e glicose e que, para isto, ocorre redirecionamento do fluxo sanguíneo para elas. Assim estas técnicas detectam alterações do fluxo

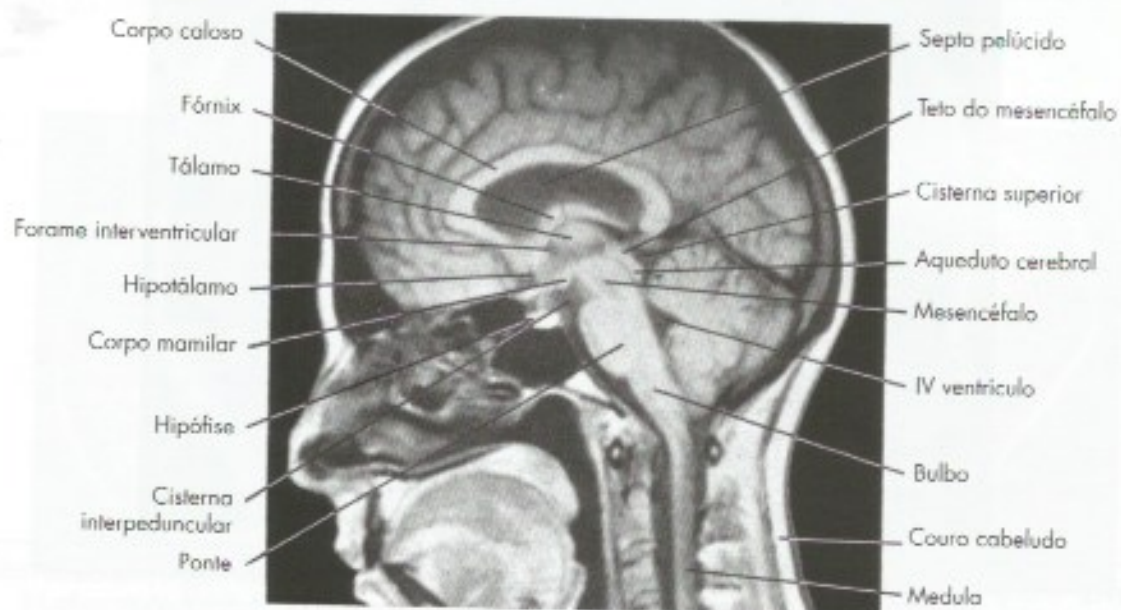

**FIGURA 31.1** Tomografia computadorizada. Corte horizontal passando pelos núcleos da base. [Gentileza do Dr. José Antônio Rodrigues].



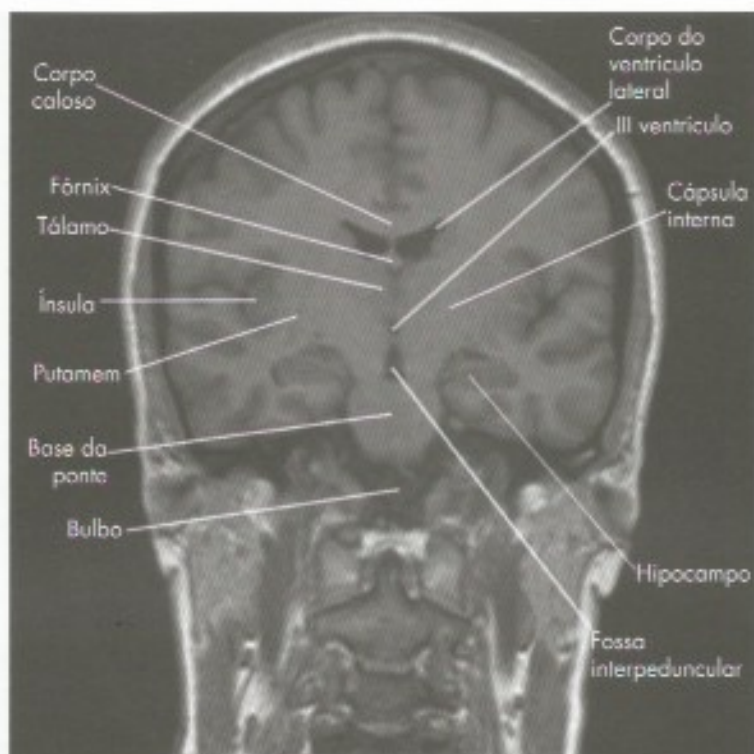


**FIGURA 31.2** Ressonância magnética. Corte horizontal [Gentileza Dr. Marco Antônio Rodacki].

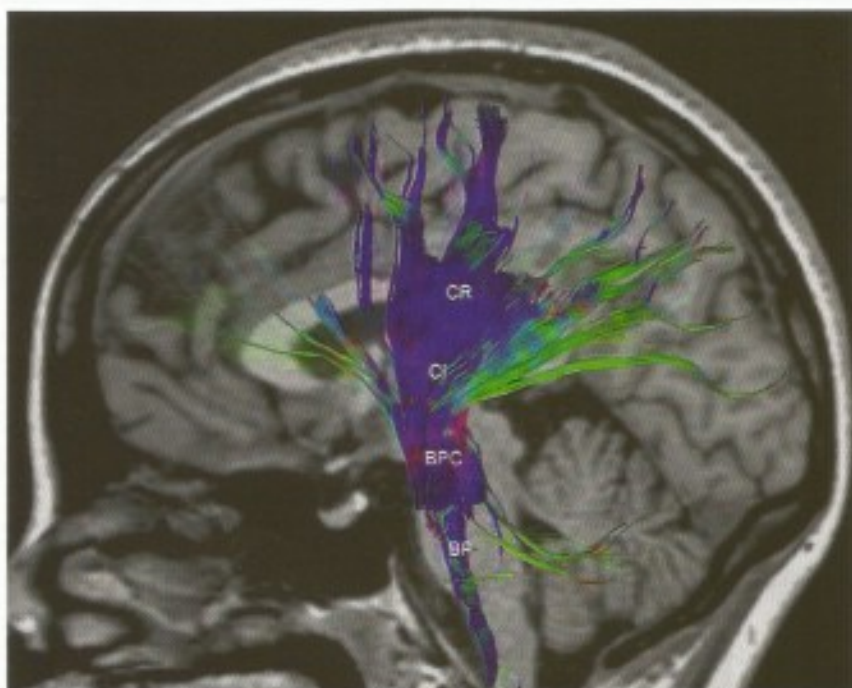


**FIGURA 31.3** Tomografia por ressonância magnética. Corte sagital mediano. [Gentileza do Dr. Guilherme Cabral Filho.]





**FIGURA 31.4** Ressonância magnética. Corte frontal. (Gentileza Dr. Marco Antônio Rodacki)

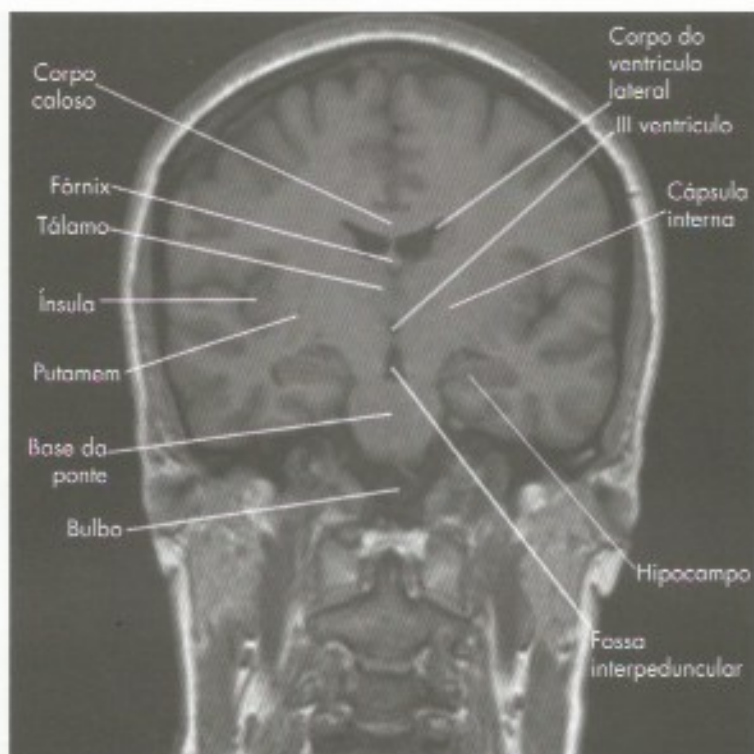

**FIGURA 31.5** Tratografia do encéfalo em vista lateral mostrando o trato corticoespinhal em seu trajeto pela coroa radiada (CR) cápsula interna (CI), base do pedúnculo cerebral (BPC), base da ponte (BP). (Gentileza Dr. Marco Antônio rodacki)

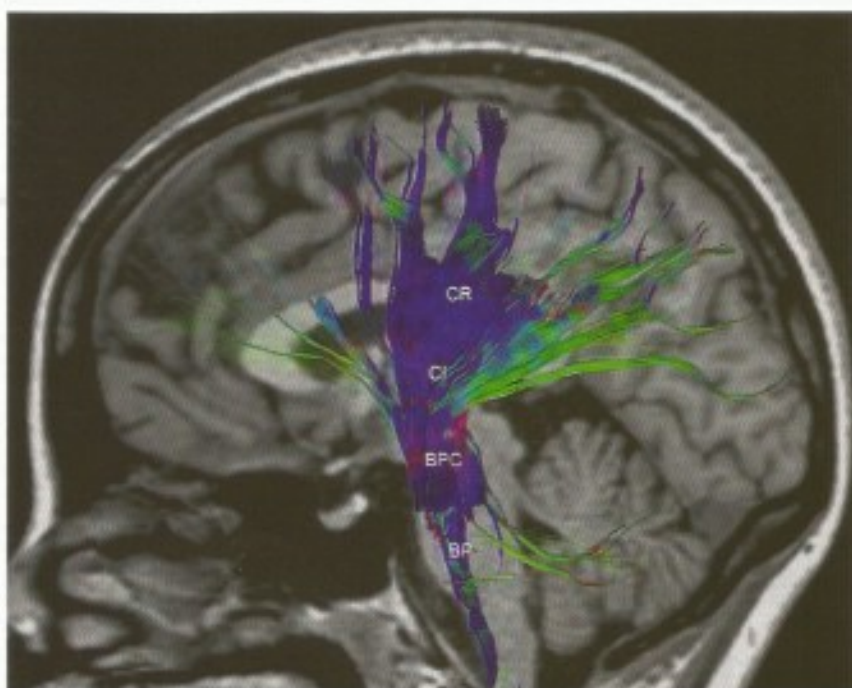
sanguíneo cerebral em áreas muito pequenas. O PET e a RMf avaliam quais são as regiões ativas enquanto o indivíduo está desempenhando determinada função. As

técnicas de neuroimagem funcional contribuíram não apenas para o diagnóstico clínico neurológico, mas possibilitaram um enorme avanço da neurociência de uma





**FIGURA 31.4** Ressonância magnética. Corte frontal. (Gentileza Dr. Marco Antônio Rodacki)



**FIGURA 31.5** Tratografia do encéfalo em vista lateral mostrando o traço corticoespinhal em seu trajeto pela coroa radiada (CR) cápsula interna (CI), base do pedúnculo cerebral (BPC), base da ponte (BP). (Gentileza Dr. Marco Antônio rodacki)

sanguíneo cerebral em áreas muito pequenas. O PET e a RMf avaliam quais são as regiões ativas enquanto o indivíduo está desempenhando determinada função. As

técnicas de neuroimagem funcional contribuíram não apenas para o diagnóstico clínico neurológico, mas possibilitaram um enorme avanço da neurociência de uma



forma geral. Avaliando o cérebro em funcionamento durante tarefas, permitiu a localização mais precisa de diversas funções cerebrais no indivíduo normal, o que antes só era possível através do estudo de pacientes com lesões. A neuroimagem funcional permite a identificação das áreas ativadas durante o pensamento, a imaginação ou o planejamento de ações, tornando possível a avaliação do funcionamento do cérebro.

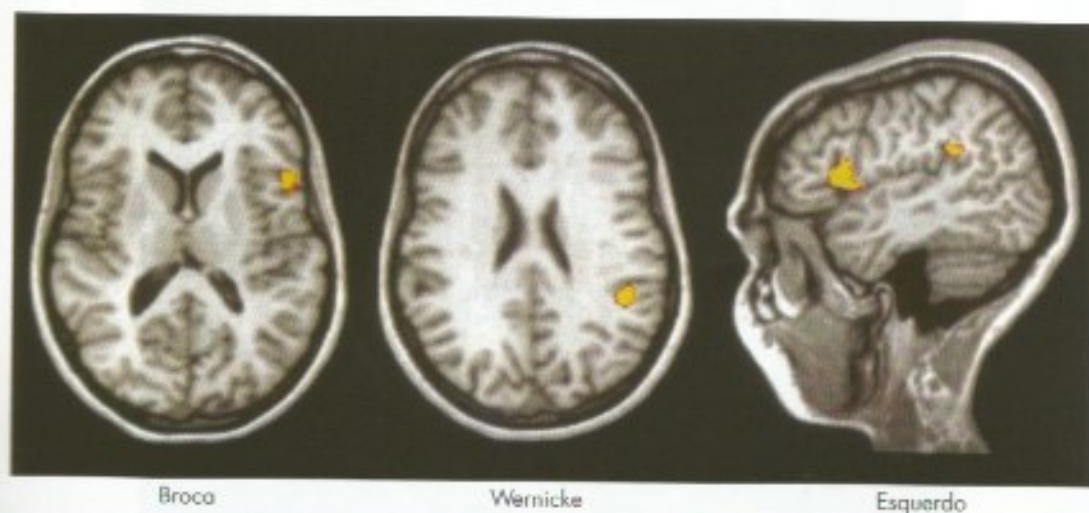
#### 4.1 TOMOGRAFIA POR EMISSÃO DE PÓSITRONS

Mais conhecida como PET (*Positron Emission Tomography*), essa técnica permite estudar ao mesmo tempo aspectos morfológicos e funcionais de áreas cerebrais. Para isso, os indivíduos recebem injeção de isótopos capazes de emitir pósitrons, como, por exemplo, o flúor. A formação da imagem vai depender da distribuição e da concentração desses isótopos nos tecidos. Acoplando-se esses isótopos às moléculas de compostos biológicos relevantes, como a glicose e neurotransmissores, pode-se mapear sua distribuição no cérebro de indivíduos durante a realização de diferentes atividades. Como a captação de glicose pelos neurônios é proporcional à sua atividade, a técnica permite estudar a atividade de pequenas áreas do cérebro de um indivíduo em diferentes condições normais e patológicas. Assim, por exemplo, pode-se localizar, com precisão, as áreas corticais que são ativadas quando o indivíduo é submetido a diversos estímulos sensoriais, quando executa um ato motor ou até mesmo na fase de planeja-

mento desse ato. Essa técnica contribuiu enormemente para o avanço da anatomia funcional e da fisiopatologia do sistema nervoso, prestando-se também ao uso em clínica neurológica. Seu emprego, entretanto, é limitado pelo alto custo dos procedimentos técnicos envolvidos, longo tempo para realização, menor resolução espacial em comparação com a RMf e o uso de material radioativo.

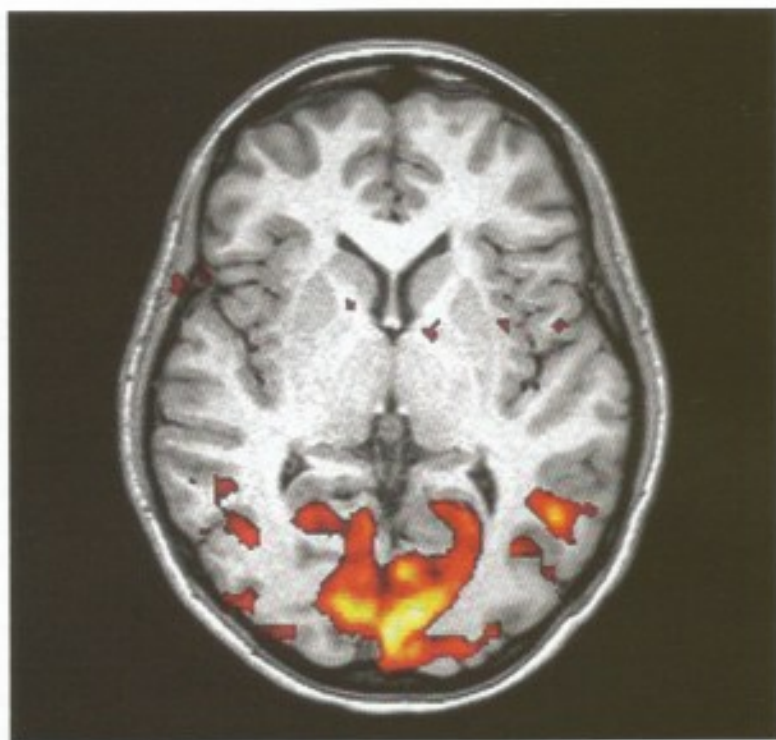#### 4.2 RESSONÂNCIA MAGNÉTICA FUNCIONAL

A ressonância magnética funcional (RMf) (**Figuras 31.6 e 31.7**) é considerada mais barata, de melhor resolução e de mais rápida realização do que o PET, sendo portanto muito mais utilizada. É baseada no fato de a oxi-hemoglobina apresentar uma ressonância magnética diferente da desoxi-hemoglobina. A RMf localiza a região de atividade neural aumentada através da medida da razão entre a oxi e a desoxi-hemoglobina. É possível inclusive visualizar a atividade cerebral durante tarefas mentais como planejar a execução de alguma atividade. A RMf permitiu a melhor compreensão da base orgânica dos transtornos neuropsiquiátricos como esquizofrenia, depressão e transtorno obsessivo compulsivo. É particularmente empregada para localização de áreas importantes ou para identificar o hemisfério dominante para linguagem (**Figura 31.6**), aumentando assim a segurança de procedimentos cirúrgicos para retirada de tumores ou para tratamento de epilepsias refratárias.

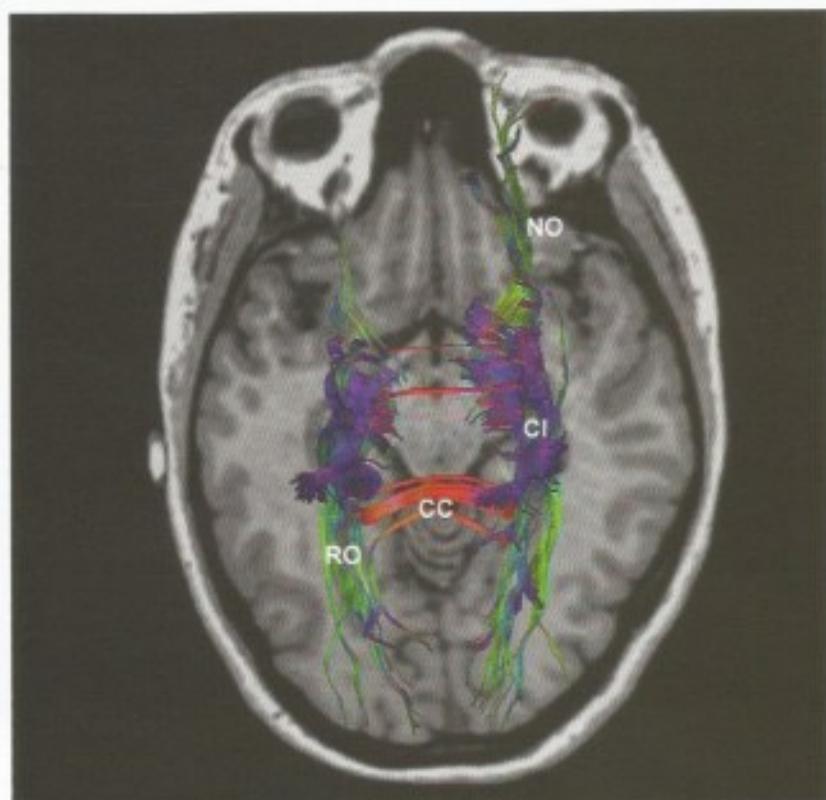


**FIGURA 31.6** Ressonância magnética funcional das áreas de linguagem no hemisfério cerebral esquerdo. A ativação vista do lado direito da imagem de fato corresponde ao lado esquerdo do encéfalo. (Gentileza Dr. Marco Antônio Rodacki)





**FIGURA 31.7** Ressonância magnética funcional. A massa colorida principal corresponde as áreas visuais primárias V1 ativadas pela luz. (Gentileza Dr. Marco Antônio Rodacki)



**FIGURA 31.8** Tratografia do encéfalo mostrando o corpo caloso (CC), a radiação óptica (RO), o nervo óptico (NO) e a cápsula interna (CI). As fibras em azul tem sentido crânio caudal, as verdes tem sentido anteroposterior e as fibras em vermelho tem sentido transversal ou lateral. (Gentileza Dr. Marco Antônio Rodacki)



## Atlas de Secções de Cérebro

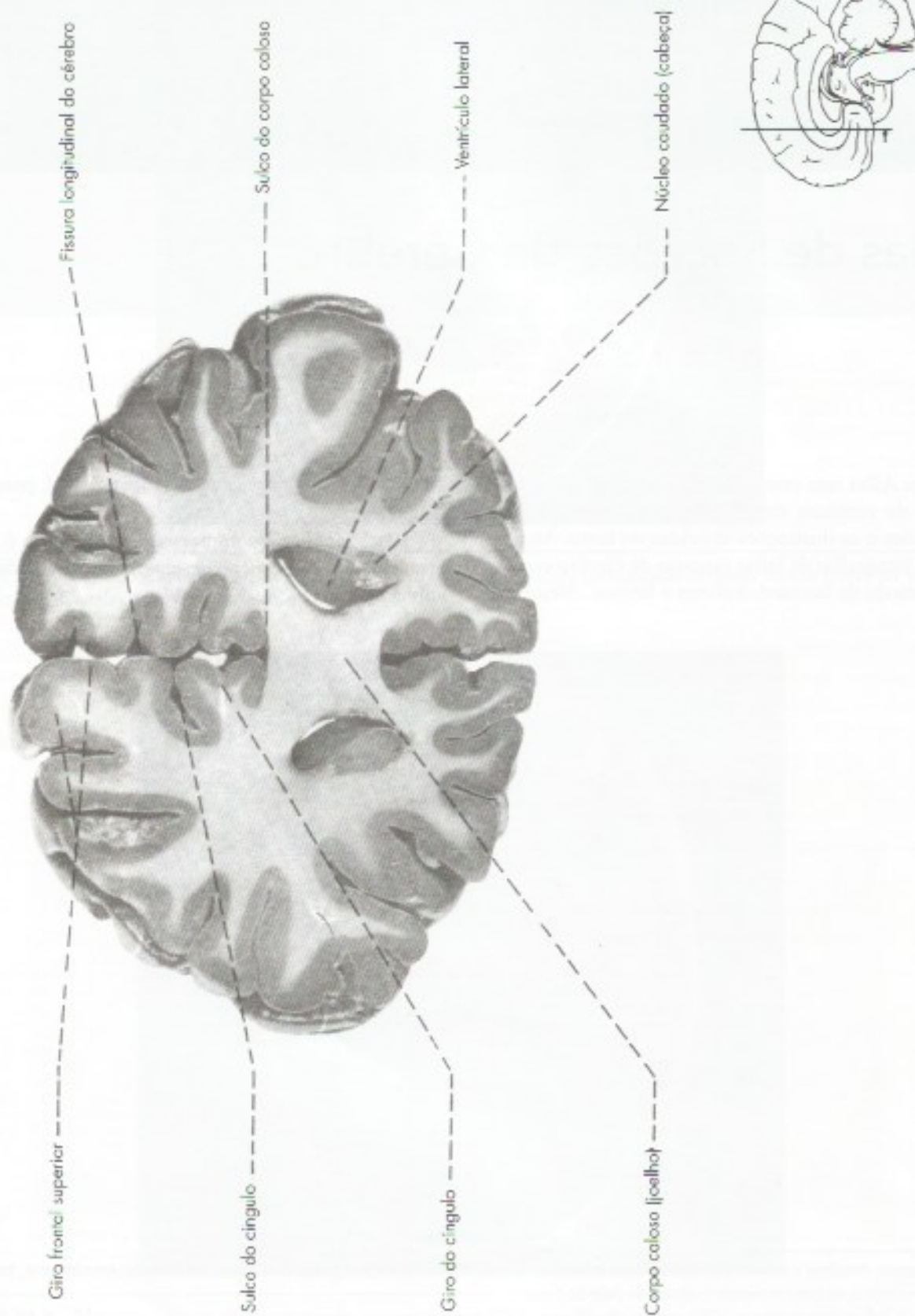
Este Atlas tem como objetivo orientar o aluno no estudo da estrutura do cérebro, complementando as descrições e as ilustrações inseridas no texto. As figuras são fotografias de fatias espessas de cérebro coradas pelo método de Barnard, Roberts e Brown\*. Neste mé-

todo, a substância cinzenta se cora em azul, pois sobre ela forma-se o azul-da-prússia\*.

Para facilitar a compreensão, cada figura é acompanhada de um pequeno desenho, onde está indicado o nível do corte.

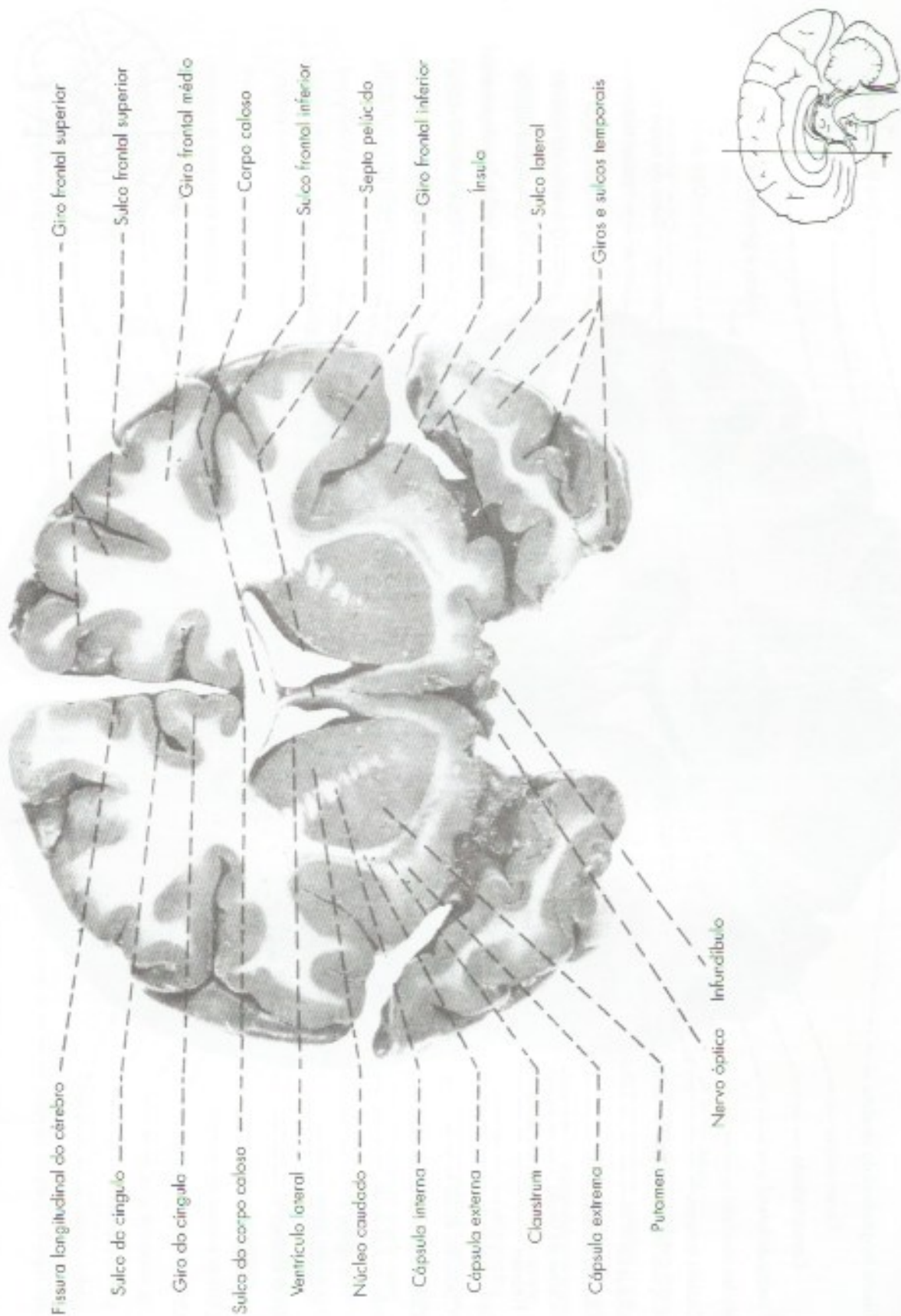
\* Para mais detalhes sobre o método de Barnard, Roberts e Brown, veja Rodrigues, H. – 1973 – Técnicas Anatômicas, Imprensa Universitária da Universidade Federal de Juiz de Fora.





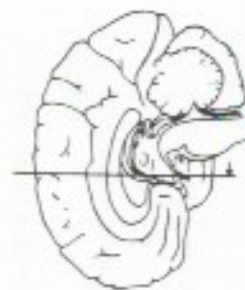
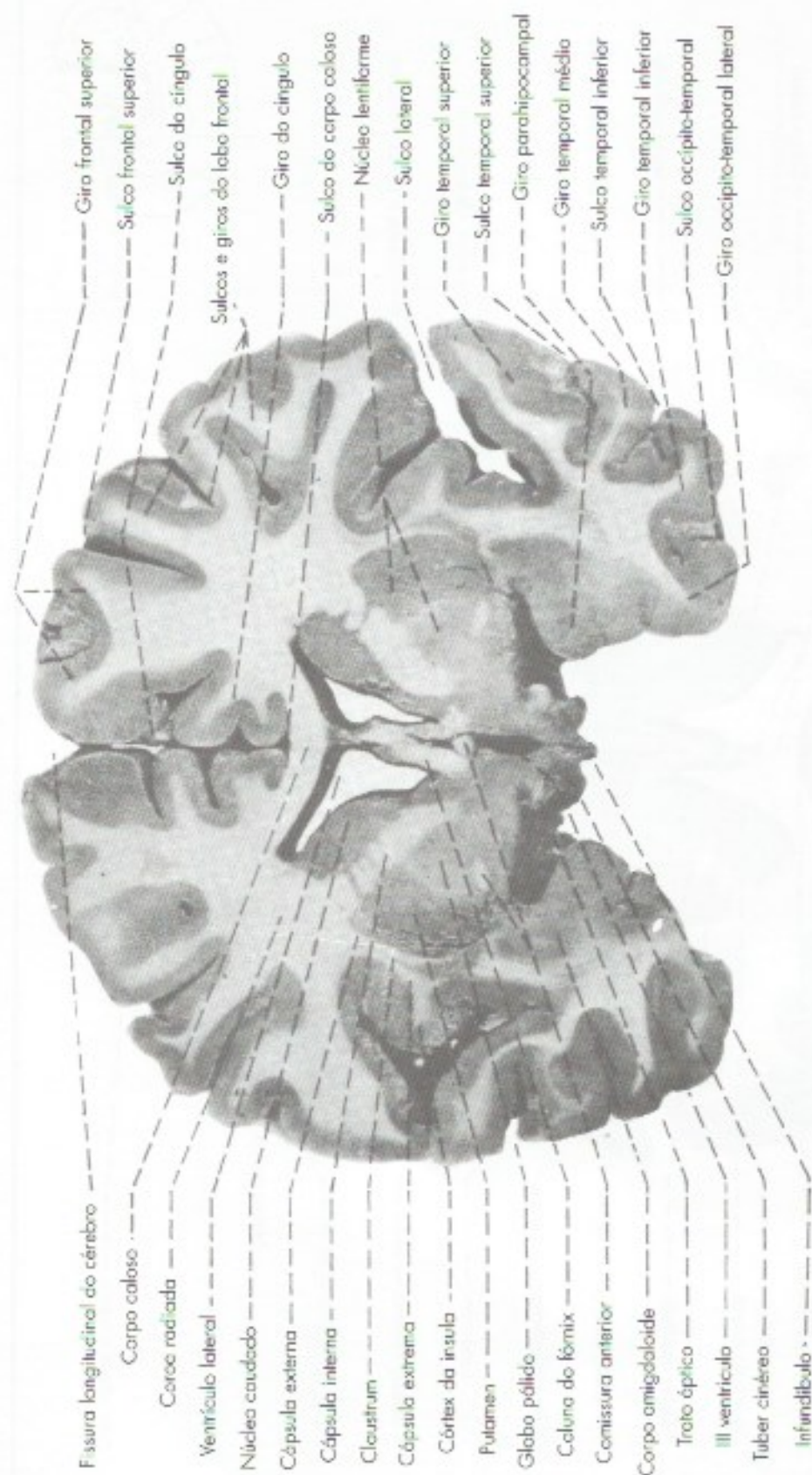
**FIGURA 32.1** Seção frontal de cérebro passando pelo cornio anterior das ventrículas laterais e joelho do corpo caloso.





**FIGURA 32.2** Secção frontal de cérebro passando pela parte anterior do corpo estriado.





**FIGURA 32.3** Seção frontal de cérebro passando pela comissura anterior.



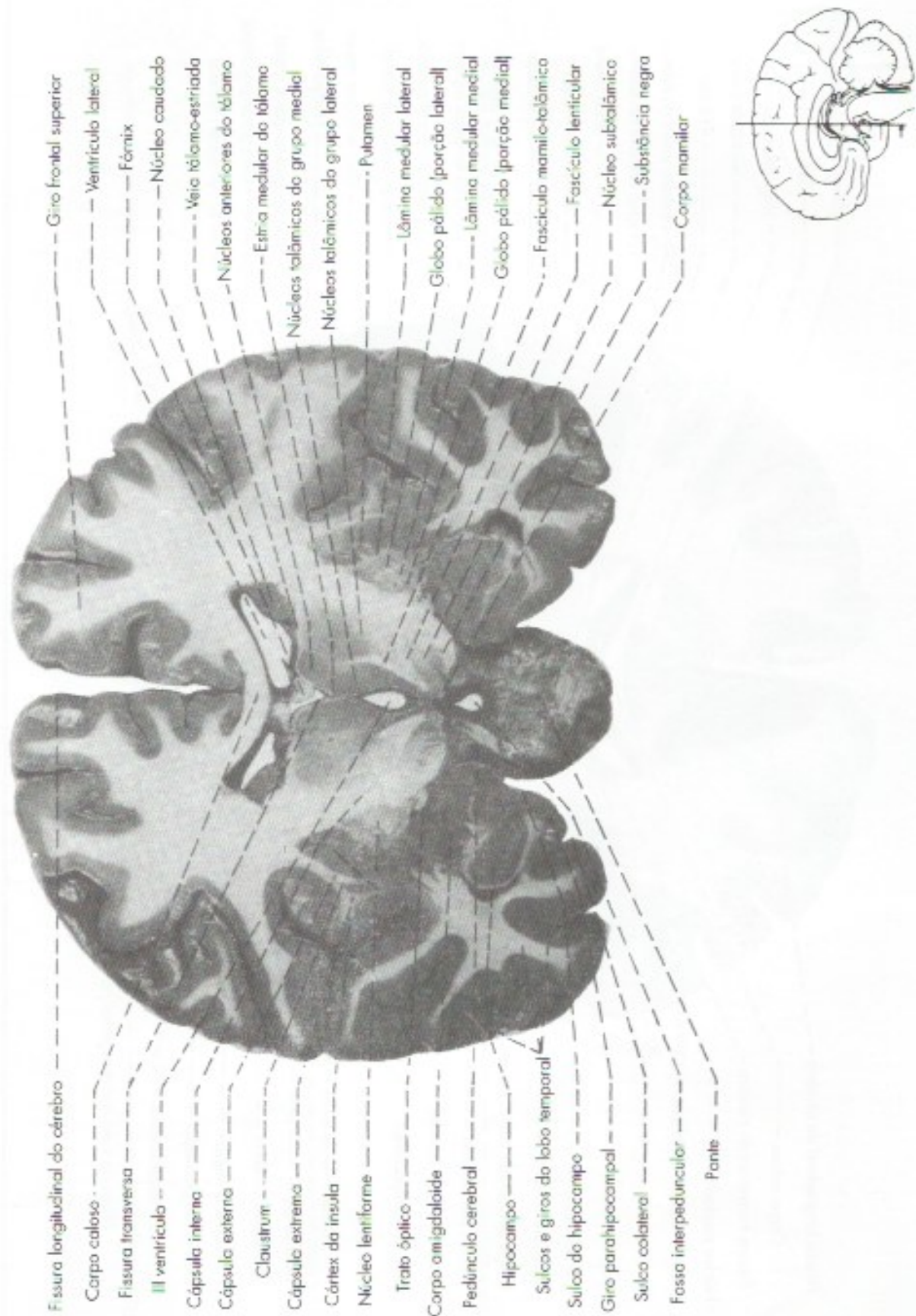
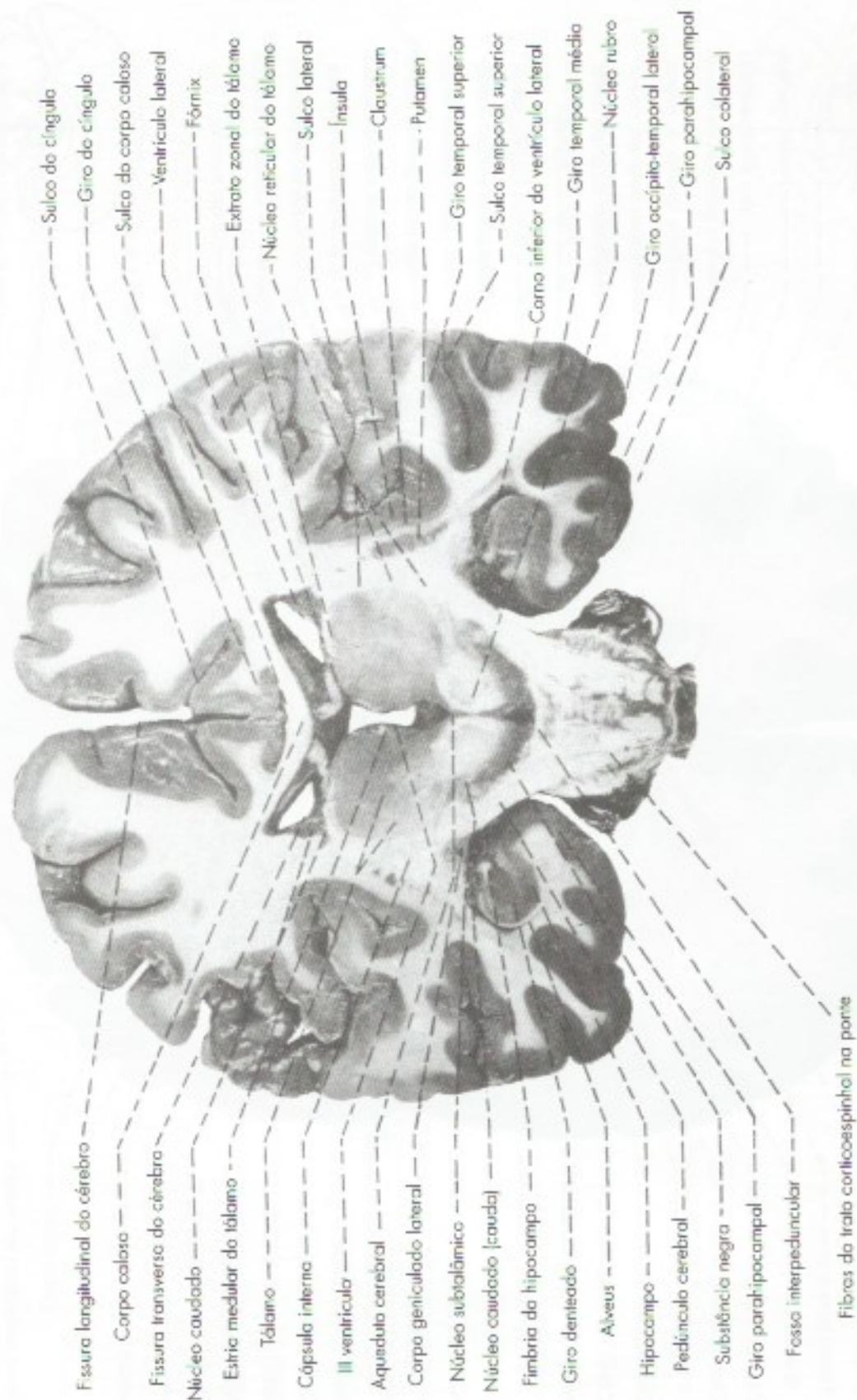


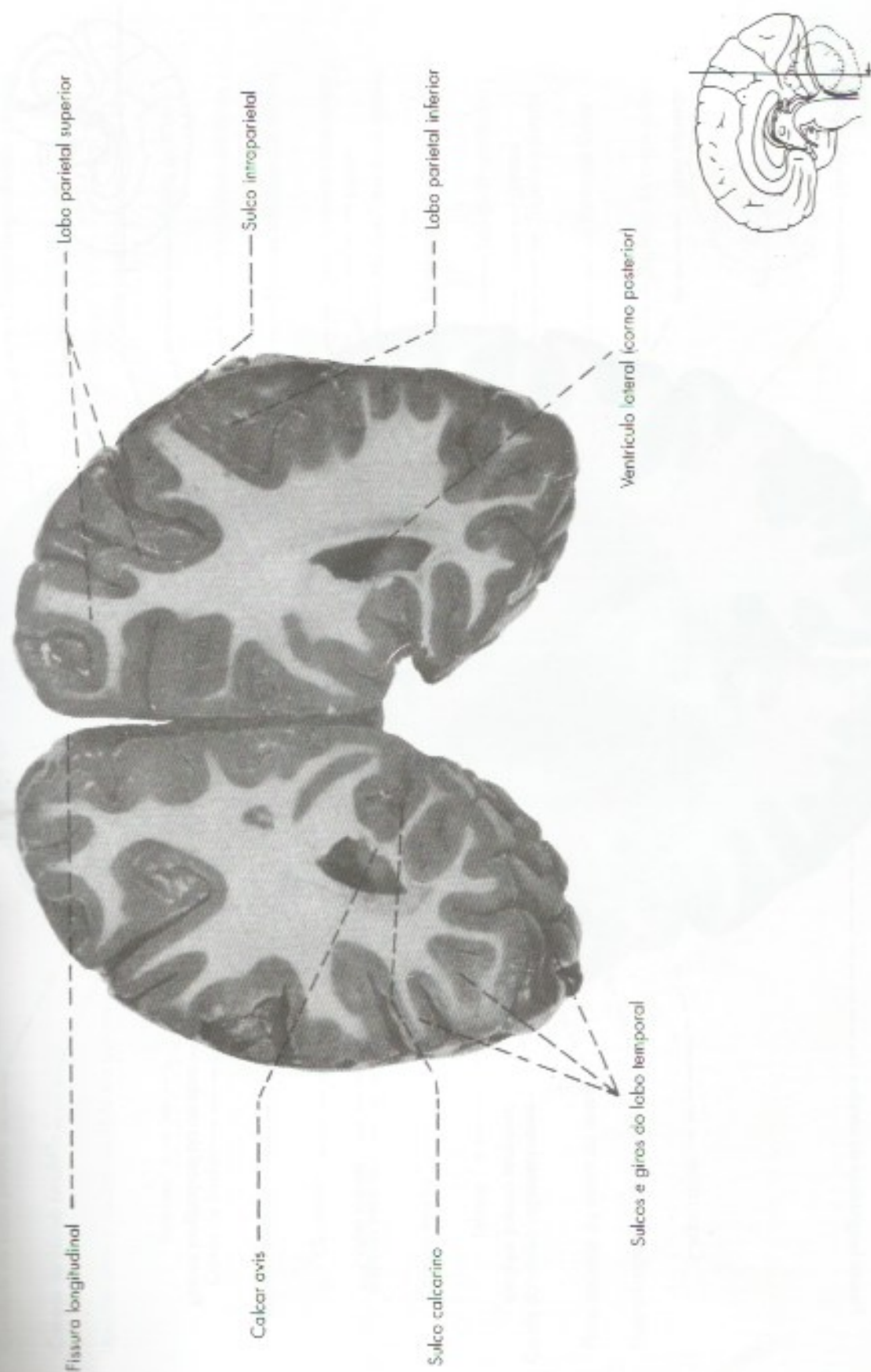FIGURA 32.4 Secção frontal de cérebro passando pelo tubérculo anterior do tálamo e pelo subtálamo.





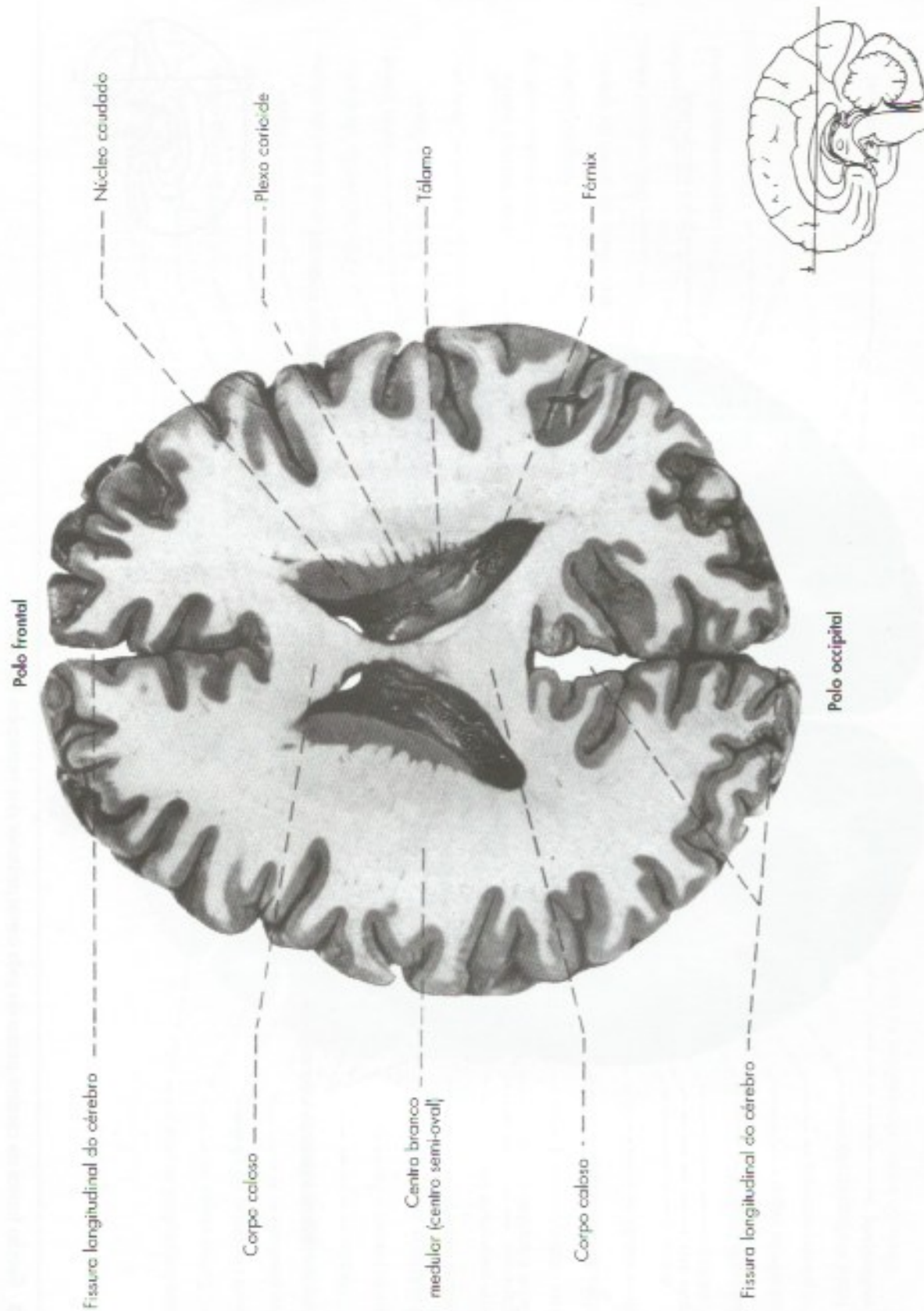**FIGURA 32.5** Secção frontal de cérebro passando pela parte posterior do tálamo.





**FIGURA 32.6** Secção frontal de cérebro passando pelo corno posterior dos ventrículos laterais.

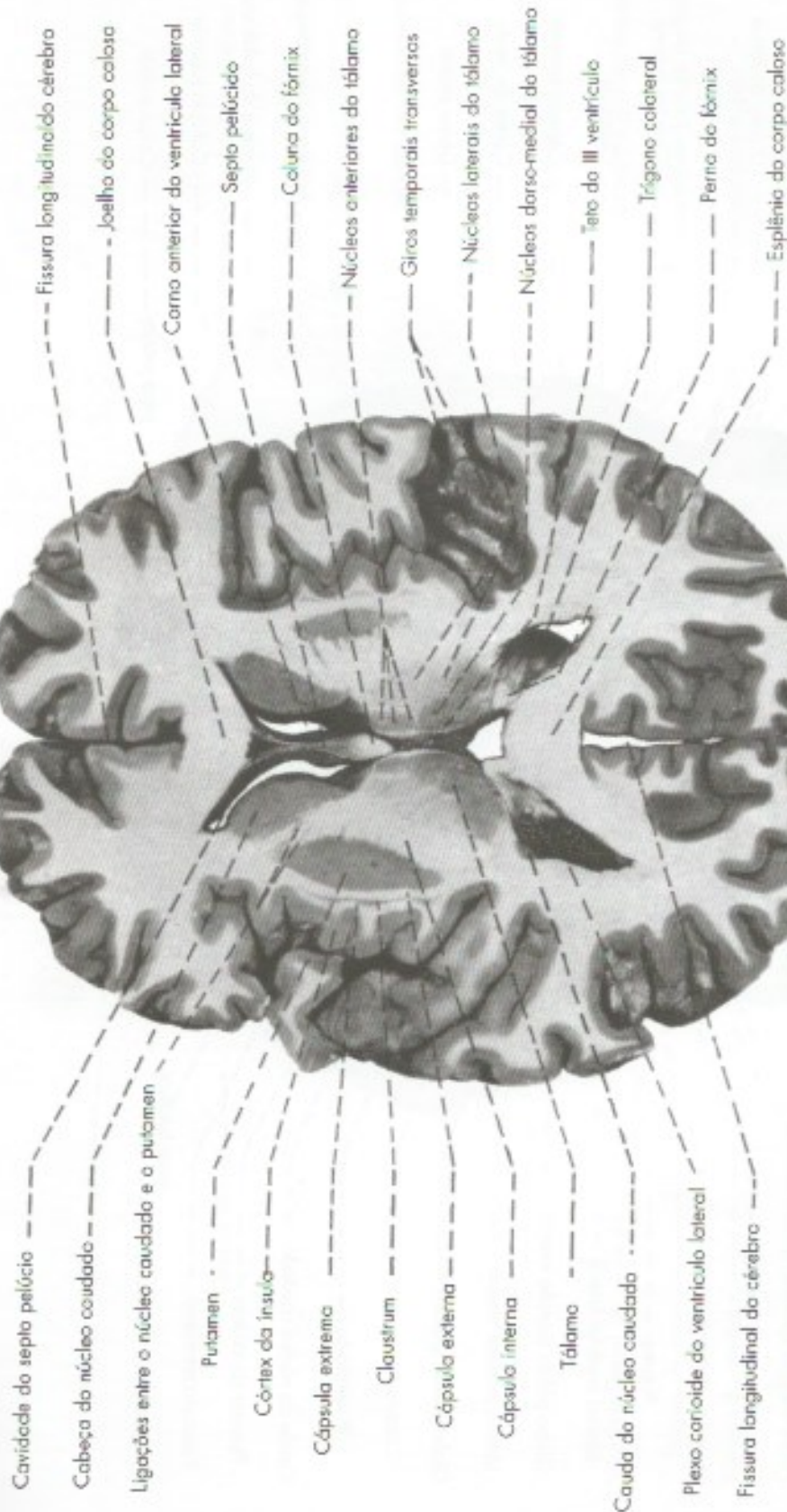



**FIGURA 32.7** Secção horizontal de cérebro passando pelo tronco do corpo caloso.



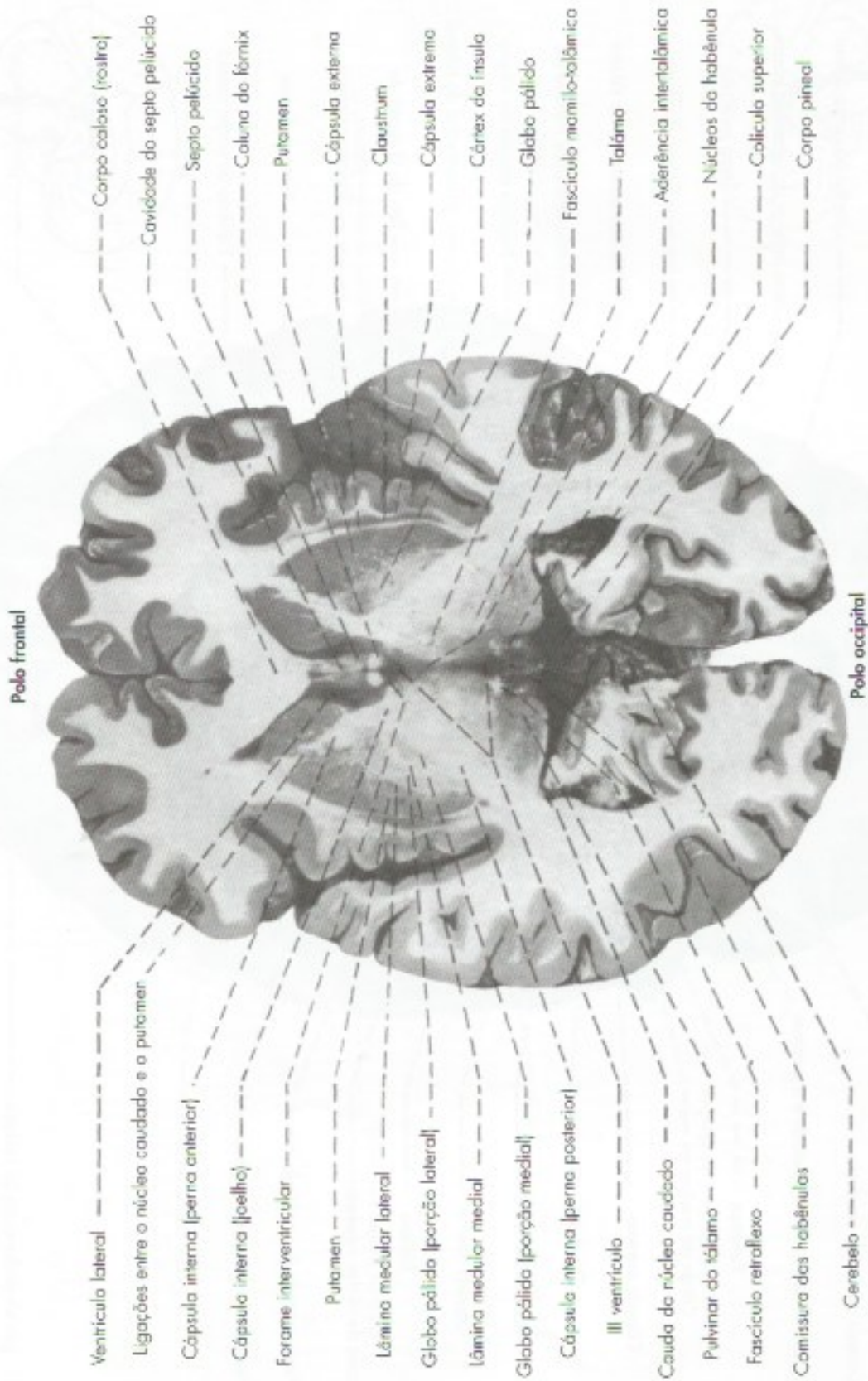
Polo frontal



Polo occipital

**FIGURA 32.8** Secção horizontal de cérebro ao nível da fissura transversa do cérebro.





**FIGURA 32.9** Seção horizontal de cérebro ao nível do forame interventricular.



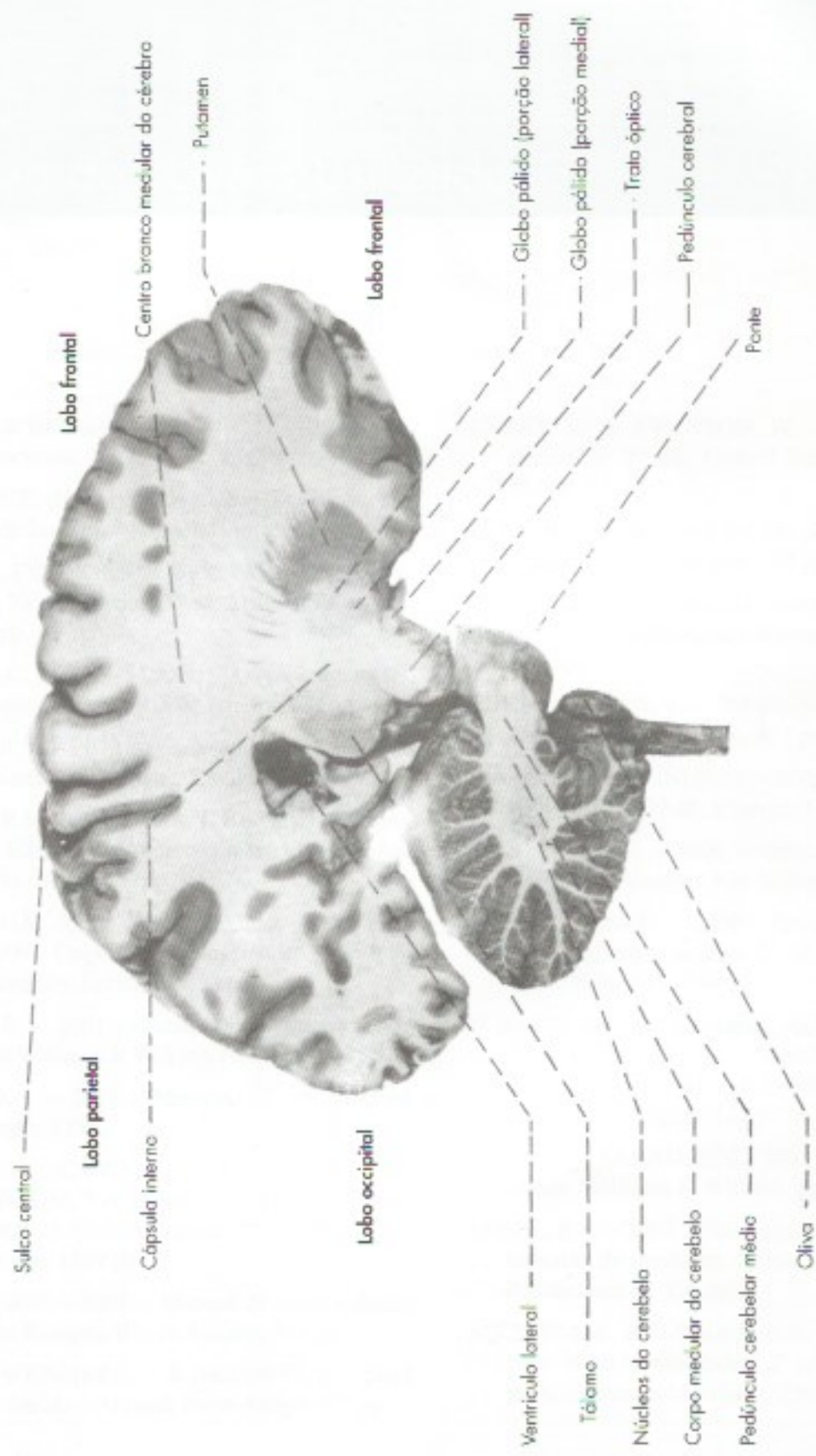


FIGURA 32.10 Secção sagital de encéfalo.



# Índice Remissivo

## A

- Ação oxidante, 234
- Acetilcolina, 25, 127
- Ácido gama-amino-butírico, 25
- Aderência
  - da dura-máter, 71
  - intertalâmica, 53
- Adipócitos, 222
- Adrenalina, 25
- Afasia(s), 258
  - de Wernicke, 259
  - sensitivas, 259
- Alarme, reação de, 128
- Algias, 186
- Alimentos, regulação da ingestão de, 222
- Alocórtex, 243
- Alterações
  - da motricidade, 185
  - da sensibilidade, 186
- Amígdala, 69
  - estrutura e conexões, 266
  - funções, 266
  - localização, desenho esquemático, 265
  - medo e a, 266
- Amnésia
  - anterógrada, 271
  - retrógrada, 271
- Analgesia, vias da, 294
- Anatomia macroscópica do(a)
  - cerebelo, 50
  - diencéfalo
    - epitálamo, 54
    - generalidades, 53
    - hipotálamo, 54
    - subtálamo, 54
  - terceiro ventrículo, 53
  - medula espinhal e seus envoltórios, 37-44
  - telencéfalo
    - generalidades, 57
    - morfologia das(os)
      - faces dos hemisférios cerebrais, 59
      - ventrículos laterais, 66
    - organização interna dos hemisférios cerebrais, 68
    - peso do encéfalo, considerações sobre, 70
    - sulcos e giros, divisão em lobos, 57
    - tronco encefálico e do cerebelo, 45-52
- "Andrenérgico", 127
- Anedonismo, 265
- Anel(is)
  - de constrição, 140
  - de relaxamento, 140
- Anêmona do mar, 1
- Anestesia(s), 186
  - epidurais, 44
  - nos espaços meningeos, 44
  - peridurais, 44
  - raquidianas, 44
- Anfícitos, 125
- Angiografia cerebral, 90
- Ângulo ponto-cerebelar, 119
- Anorexia, 222
- Ansiedade, 268
- Aparelho de Golgi, 19
- Aplysia, 272
- Aprendizagem motora, 214
- Aracnoide, 76
- Arco reflexo
  - intersegmentar, 3
  - intrassegmentar, 2
  - simples
    - em um segmento anelídeo, 2
    - esquema, 2



- conexões do, 213
- Choque espinhal, 188
- Ciclo vigília-sono, 197
- Cinestesia, 152
- Circuito cerebelar básico, 208
- Circuito
  - de Papez, 219
  - limbico, 237
  - motor, 237
  - oculomotor, 237
  - pré-frontal
    - dorsolateral, 237
    - orbitofrontal, 237
- Cisterna(s)
  - cerebelo-medular, 76
  - da fossa lateral do cérebro, 76
  - magna, 76
  - pontina, 76
  - quiasmática, 76
  - subaracnóideas, 76
  - superior, 76
- Citoarquitetura do córtex, 243
- Clastrum*, 69
- Coefficiente
  - de encefalização, 70
  - K, 70
- Colículo
  - facial, 48, 165
  - inferior, 49, 170
  - superior, 49, 170
- Coluna
  - aférente
    - somática especial, 179
    - somática geral, 178
    - visceral, 179
    - visceral especial, 177
  - anterior, lesões da, 186
  - do fórnix, 64
  - do trigêmeo, 175
  - eferente
    - somática, 175
    - visceral geral, 175
    - visceral especial, 177
  - sistematização dos núcleos dos nervos cranianos em, 175
- Coma, 200
- Comissura
  - branca, 144
  - do fórnix, 242
- Complexo oculomotor, 171
- Comportamento
  - emocional, regulação do, 221
  - sexual, integração do, 224
- Condutibilidade, 1
- Cone
  - de crescimento, 96
  - de implantação, 22
- Conexão(ões)
  - com a medula, 196
  - com o cerebelo, 196
  - com o cérebro, 195
  - da formação reticular, 195
  - dos núcleos dos nervos cranianos, 179
  - extrínsecas, cerebelo
    - cerebrocerebelo, 213
    - espinoocerebelo, 211
    - vestibulocerebelo, 210
  - intrínsecas do cerebelo, 206
  - reflexas, 180
  - suprasegmentares, 179
- Considerações anatomo-clínicas sobre a medula e tronco encefálico
  - conceituação de alguns termos, 185
  - lesões
    - da medula, 186
    - da ponte, 190
    - do bulbo, 189
    - do mesencéfalo, 193
- Contratibilidade, 1
- Controle
  - neuroendócrino, 199
  - vasomotor, 200
- Corde do tímpano, 119, 138
- Cordotomia, 152, 188
- Coreia de Sydenham, 240
- Corno(s), 68
  - de Ammon, 270
- Coroa radiada, 243
- Corpo(s)
  - amigdalóide, 69, 219
  - caloso, 57, 64, 242
  - carotídeo, 124
  - celular, 19
    - fotomicrografia, 21
  - de Pancchioni, 76
  - do fórnix, 64



- do neurônio sensitivo, modificações na posição do, 4
- estriado
  - conexões e circuitos, 236
  - considerações funcionais e clínicas, 239
  - disfunções do, 239
  - funções, 239
  - organização geral, 235
- geniculado, 49, 228
- mamilares, 50, 53, 54
- trapezoide, 164
- Corpúsculo(s)
  - de Meissner, 100, 278
  - de Ruffini, 100, 278
  - de Vater Paccini, 100, 280
- Córtex, 143
  - cerebelar, citoarquitetura do, 205
  - cerebral
    - anatomia funcional
      - áreas
        - corticais relacionadas com a motricidade, 253
        - de associação terciárias, 255
        - relacionadas com a linguagem, 258
        - sensitivas, 249
      - assimetria das funções corticais, 259
    - estrutura do
      - citoarquitetura do córtex, 243
      - classificação anatômica do córtex, 245
      - classificação das áreas corticais, 245
    - cingular
      - anterior, 263
      - posterior, 272
    - entorrinal, 271
    - insular anterior, 257, 264
    - para-hipocampal, 271
    - pré-frontal orbitofrontal, 264
  - Crises uncinadas, 253
  - Crista neural, formação, 8
  - Cuneus, 64
- D**
- Decussação, 143
  - comissura e, diferença entre, 144
  - das pirâmides no bulbo, 149
  - dos lamniscos, 156
  - sensitiva, 156
- Degeneração Walleriana, 96
- Dendrito(s), 19, 20
  - apical, 244
  - basais, 244
- Densidade
  - pós-sináptica, 27
  - pré-sináptica, 26
- Dermátomo(s), 107
  - cervicais, 110
  - comparação entre, 108
  - em indivíduo em posição quadrúpede, 110
  - lombares, 110
  - sacrais, 110
  - torácicos, 110
- Descarga em massa, 128
- Despolarização, 27
- Diafragma da sela, 74
- Diencéfalo, 9, 228
  - anatomia macroscópica do, 53-55
  - parte do, 46
- Diplopia, 190, 193
- Discos de Merkel, 99
- Discriminação sensorial, 275
- Disdiadococinesia, 216
- Disfagia, 189
- Disfonia, 189
- Disgrafia, 259
- Dislexia, 259
- Dismetria, 216
- Dispositivo neuromuscular no tentáculo de um celenterado, 2
- Distúrbio de migração neuronal, 13
- Doença(s)
  - de Alzheimer, 273
  - de Parkinson, 239
  - desmielinizantes
    - esclerose múltipla, 34
    - polirradiculoneuropatia aguda pós-infecciosa, 34
    - síndrome de Guillain-Barré, 34
- Dopamina, 25
- Dor(es)
  - central, 231
  - em queimação, 152
  - fantasma, 95
  - portão da, 148
  - referida, 124
  - regulação da, 294
- Droga(s)
  - parassimpaticomiméticas, 127
  - simpaticomiméticas, 127
- Dura-máter, 42



cavidades da, 74  
do encéfalo, pregas e seios da, 74

## E

Efetuator, 2

Elemento

pós-sináptico, 26  
pré-sináptico, 6, 25

Eletromiografia, 111

Embriologia

correlações anatomoclínicas, 12  
crista neural, 7  
desenvolvimento do sistema nervoso, 7  
diferenciação e organização neuronal, 10  
tubo neural, 8

Eminência medial, 48

Empatia, 257

Encefalina, 25, 296

Encefalização, 5

Encéfalo, 14

do embrião humano, 10  
primitivo, 9  
subdivisões, 9  
sistema de recompensa no, 267  
vista interior, 67

Endorfina, 25

Epêndima, 30

Epineuro, 32, 42

Epitálamo, 54

estrutura e funções do, 231

Epitélio endimário, 30

Equilíbrio

manutenção do, 214  
perda do, 215

Esclerose

lateral amiotrófica, 186  
múltipla, 34

Escotoma, 292

Esfíncter da bexiga, 141

Espaço(s)

entre meninges, 43  
epidural, 43  
meníngeos  
anestésias nos, 44  
da medula, características, 43  
perivasculares, 78  
subaracnóideo, 43  
introdução de agulha no, 43

subdural, 43

Espinocerebelo, 209, 211

Esonja célula muscular primitiva de uma, 1

Estereognosia, perda da, 186

Estrabismo

convergente, 190  
divergente, 193

Estresse, 268

Estria(s)

medulares  
do quarto ventrículo, 48  
do tálamo, 53  
olfatórias, 66

Excitação, 27

Exteroceptores, 98

## F

Fadiga dos receptores, 294

Fascículo(s), 143

cuneiforme, 46  
de associação na face superolateral do cérebro, 242  
grácil, 46, 152  
identificação de, 148  
mamilotalâmico, 219, 227  
mamilotegmentar, 219  
próprios da medula, 146  
formação, 147

Fastígio-reticulares, 212

Febre central, 221

Fechamento

da goteira neural, 13  
da porção anterior do tubo neural, 13  
defeitos de, 13

Fenda sináptica, 26, 27

Fibra(s)

adrenérgicas, 127  
aférentes  
somáticas, 114  
viscerais, 114, 119  
arqueadas  
do bulbo, 159  
do cérebro, 241  
internas, 156, 158  
colinérgicas, 127  
comissurais, 241  
de associação, 144  
inter-hemisféricas, 241  
intra-hemisféricas, 241



- de projeção, 144, 243
  - de Remak, 95, 125
  - dos nervos
    - espinhais, componentes funcionais das, 104
    - facial, componentes funcionais das, 119
  - eferentes
    - gama, 101
    - viscerais, 119
  - em U, 241
  - estriado-nigrais, 171
  - exteroceptivas, 105
  - extrafusais, 100
  - fastígio-reticulares, 212
  - fastígio-vestibulares, 212
  - intrafusais, 100
  - longitudinais, 159
    - do tegmento da ponte, 166
  - musgosas, 206
  - nas vias ópticas, trajeto das, 291
  - nervosas, 31
    - amielínicas, 32
    - mielínicas, 31
    - regeneração de, 97
  - nigro-estriatais, 171
  - olivocerebelares, 158
  - paralelas, 206
  - pontinas, 213
  - ponto-cerebelares, 213
  - pós-ganglionar simpática, 127
  - pré-ganglionar, 125
  - proprioceptivas, 105
  - retinogeniculadas, 292
  - retino-hipotalâmicas, 291
  - retino-pré-tetais, 291
  - retinotetais, 292
  - solitário-talâmicas, 179
  - transversais, 158, 163
  - trepadeiras, 206
  - vesíbulo-talâmicas, 179
- Filamento(s)
- coccigeo, 42
  - da dura-máter espinhal, 42
  - denticulado, 42
  - terminal, 42
- Filogênese do sistema nervoso
- alguns aspectos, 1-5
  - evolução dos três neurônios fundamentais do sistema nervoso, 4
- neurônio aferente, 4
  - neurônio eferente, 5
  - neurônios de associação, 5
  - origem de alguns reflexos, 1
  - reflexos da medula espinhal dos vertebrados, alguns, 3
- Fissura mediana anterior, 45
- Fluxo axoplasmático, 24
- Foice
- do cerebelo, 74
  - do cérebro, 72
- Forame(s)
- de Monro, 53
  - interventriculares, 10, 53
- Formação reticular, 143
- conexões, 195
  - correlações anatomoclínicas, 200
  - estrutura, 195
  - funções, 196
- Fórnix, 64
- Fossa interpeduncular, 50
- Fotorreceptores, 98
- Fóvea central, 290
- Funções não motoras, 215
- Funículo, 39, 143
- Funiculus separans*, 48
- Fuso neuromuscular, 100
- esquema, 102
- G**
- Gânglio(s)
- ciliar, 138
  - espinhal, 8, 104
  - espiral, 120
  - motores viscerais, 14
  - óptico, 138
  - pterigopalatino, 138
  - sensitivos, 14
  - submandibular, 138
  - vestibular, 120
- Giro(s)
- cerebrais, 57
  - denteado, 68, 271
  - olfatório, 66
- Glândula pineal, 93
- estrutura e inervação, 232
  - funções, 233
  - secreção de melatonina, 232
- Glicemia, regulação da, 233



- Glicina, 25
- Gliócitos, 28
- Globo pálido, 69
- Goteira neural, 7
- Grandes vias
  - aferentes
    - controle da transmissão das informações sensoriais, 294
    - que penetram no sistema nervoso central por nervos
      - cranianos, 282
      - espinhais, 276
  - eferentes
    - somáticas, 297
  - trato(s)
    - corticoespinhais, 298
    - corticonuclear, 298
    - lesões das vias motoras, 305
    - locomoção, 304
    - movimentos oculares, 304
    - viscerais do sistema nervoso autônomo, 297
- Granulações aracnóideas, 76
- Gustação, 199, 219
- H**
- Habênula, 265
  - conexões, 264
- Hematoma(s)
  - extradurais, 81
  - subdurais, 81
- Hemianopsia, 292
- Hemibalismo, 239
- Hemiparesia, 185
- Hemiplegia, 185
- Hemisfério(s)
  - cerebelares, 50
  - cerebral face
    - dorsolateral de um, 62
    - medial de um, 58
    - morfologia, 59
  - dominante, 259
- Hemisseção da medula, 186
- Hérnia(s)
  - das tonsilas, 81
  - do úncus, 81
  - intracranianas, 80
- Herpes zoster, 35
- Hidrocefalia, 79
- Hiperestesia, 186
- Hiperfagia, 222
- Hiperpolarização, 27
- Hiperreflexia, 185
- Hipertensão craniana, 79
- Hipoestesia, 186
- Hipófise, conexões, 219
- Hiporreflexia, 185
- Hipotálamo, 54
  - com a adeno-hipófise, conexões, 220
  - com neuro-hipófise, conexões, 220
  - conexões do, 218
  - divisões do, 217
  - estrutura e funções do
    - conexões do hipotálamo, 218
    - divisões e núcleos do hipotálamo, 217, 13
  - funções, 219
  - mamilar, 217
  - núcleos do, 217
  - relações com a adeno-hipófise, 223
  - supraóptico, 217
  - tuberal, 217
- Hipotonia, 185, 215
- Histamina, 25
- Homúnculo sensitivo, 251
- I**
- Impulsos
  - aferentes, 95
  - eferentes, 95
  - nervosos
    - condução dos, 96
    - proprioceptivos, 99
- Incisura
  - da tenda, 73
  - pré-occipital, 59
- Inervação
  - da bexiga, 141
  - da língua, 121
  - da musculatura branquiométrica, 116
  - do coração, 139
  - parassimpática, 135
    - da glândula parótida do sagui, 129
  - simpática, 135
    - da glândula do macaco, 129
    - da pupila, 136
- Infecções, 34
- Informações sensoriais, controle da transmissão das, 294
- Infundíbulo, 53, 54



- Inibição, 27
- Ínsula, 64
- Interneurônios, 5
- Internódulo, 32
- Interceptores, 99
- Irritabilidade, 1
- Isocórtex, 243
- Ístmo do giro do cíngulo, 66
- J**
- Jet-lag*, 233
- Junção(ões) neuroefetuadora(s), 24
  - somática, 27
  - visceral, 27
- L**
- Lâmina
  - de Rexed, 148
  - terminal, 10
- Lemnisco(s), 45, 143
  - lateral, 179
  - medial, 156
  - trigeminal, 179
- Leptomeninge, 42, 71
- Lesão(ões)
  - cerebelares, 216
  - da base do pedúnculo cerebral, 193
  - da coluna anterior
    - esclerose lateral amiotrófica, 186
    - poliomielite, 186
  - da medula, 186
    - compressão da medula, 188
    - hemisseção da medula, 186
    - lesões da coluna anterior, 186
    - mielotomia da linha média, 189
    - secção cirúrgica dos tratos espinotalâmicos laterais, 188
    - scringomielia, 188
    - tabes dorsalis*, 186
    - transecção da medula, 188
  - da parte mediana do quiasma óptico, 292
  - da pirâmide, 189
  - da ponte
    - lesões do nervo facial, 190
    - no nível da emergência do nervo trigêmeo, 191
    - síndrome de Millard-Gubler, 190
  - da radiação óptica, 294
  - das vias
    - motoras, 305
    - ópticas, 292
  - do bulbo, 189
  - do córtex visual primário, 294
  - do hipoglosso, 189
  - do intermediário, 190
  - do mesencéfalo
    - lesões da base do pedúnculo cerebral, 193
    - síndrome de Parinaud, 193
  - do nervo
    - abducente, 190
    - facial, 190
    - oculomotor, 193
    - óptico, 292
  - do núcleo
    - ambíguo, 189
    - rubro, 193
  - do oculomotor, 193
  - do pedúnculo cerebelar inferior, 189
  - do trato
    - espinhal do trigêmeo e seu núcleo, 189
    - espinotalâmico lateral, 189
    - trato óptico, 292
  - do trigêmeo, 192
  - do vérmis, 216
  - dos hemisférios, 216
  - dos lemniscos, 193
- Língua inervação da, 121
  - esquema, 119
- Linguagem
  - área(s)
    - anterior da, 258
    - corticais da, 258
    - posterior da, 258
    - relacionadas com a, 258
  - déficit de, 259
  - expressão da, 258
  - percepção da, 258
- Líquido cerebrospinal, 43
- Liquor, 43
  - características citológicas e físico-químicas do, 78
  - circulação do, esquema, 72
  - formação, circulação e absorção do, 78
- Lobo
  - do cérebro, 61
  - fóculo-medular, 52
  - frontal, 59
  - límbico, 66
  - occipital, 63



- parietal, 63
- temporal, 61
- Lobotomia pré-frontal, 256
- Lóbulo parietal, 63
- Locomoção, 304
- Locus ceruleus*, 195
- Lutar ou fugir, 128
- M**
- Mácula lútea, 290
- Marcha atáxica, 216
- Mecanorreceptores, 98
- Medo
  - amígdala e, 266
  - dos animais, 267
- Medula
  - compressão da, 188
  - envoltórios da, 42
  - espaços meníngeos da, características, 43
  - espinal
    - e seus envoltórios, anatomia macroscópica da, 37-44
    - estrutura da
      - aspectos gerais, 144
      - correlações anatomoclínicas, 153
      - estudo da estrutura do sistema nervoso central, 143
      - geral da, 37
      - substância branca da medula, 148
      - substância cinzenta da medula, 144
    - hemisseção da, 186
    - lesões da, 186
    - primitiva, 9
    - transecção da, 188
    - vascularização da, 90
    - vista dorsal, 40
- Melatonina, secreção de, 232
- Membrana(s)
  - axônica, 23
  - pio-glial, 78
  - pós-sináptica, 27
  - pré-sináptica, 26
- Memória(s)
  - áreas
    - diencefálicas relacionadas à, 272
    - encefálicas relacionadas com a; 269-273
    - telencefálicas relacionadas com
      - córtex cingular posterior, 272
      - córtex entorrinal, 271
      - córtex para-hipocampal, 271
      - giro denteado, 271
      - hipocampo, 270
      - pré-frontal dorsolateral, 272
  - de curta e longa duração, 270
  - de curto prazo, 256
  - de trabalho, 269
  - declarativa, áreas cerebrais relacionadas com, 270
  - déficit de, 271
  - mecanismos de formação das, 272
  - não declarativa, 269
  - operacional, 269
  - tipos de, 269
- Meninges
  - aracnoide, 76
  - dura-máter, 71
  - pia-máter, 76
- Meningiomas, 71
- Meningites, 71
- Mesaxônio, 32
- Mesencéfalo, 9
  - estrutura do
    - base do pedúnculo cerebral, 170
    - corelações anatomoclínica, 172
    - sistematização do, 172
    - tegmento do mesencéfalo, 171
    - teto, 169
  - lesões do, 193
  - pedúnculos cerebrais, 50
  - teto do, 49
- Microgliócitos, 29
- Midríase, 193
- Mielencéfalo, 9
- Mielinização, 11
- Mielografia, 44
- Mielotomia da linha média, 189, 282
- Migração
  - de neurônios, 12
  - neuronal, 10
    - distúrbios de, 13
- Miopatias, 111
- Miose, 138
- Modelo de Wernicke-Geschwind, 258
- Modulação, 144
- Morte
  - celular por apoptose, regulação da, 233
  - neuronal programada, 11
- Motoneurônios



alfa, 100  
gama, 101  
Motricidade  
alterações da, 185  
áreas corticais relacionadas com a, 253  
somática, controle da, 199  
Movimento(s)  
coreicos, 240  
correção do, 214  
incoordenação dos, 215  
multiarticular, decomposição do, 216  
oculares, 304  
planejamento do, 214  
voluntário(s)  
controle dos, 214  
organização do, 303  
Musculatura(s)  
antigravitária, 150  
esquelética, diminuição do tônus da, 215  
extensora, 150, 8  
Músculo(s)  
detrusor, 141  
estriados miotômicos, 114  
*orbicularis oculi*, 190

## N

Narcolepsia, 224  
Nervo(s), 14  
abducente, 48, 115  
accessório, 120  
auriculotemporal, 138  
ciliares curtos, 136  
cranianos, 45  
componentes  
aférentes, 113  
funcionais dos, 113  
em colunas, sistematização dos, 175  
estudo sumário dos, 115  
generalidades, 113  
inervação da língua, 121  
núcleos de, 156  
origem aparente dos, 114  
do canal pterigóideo, 138  
em geral  
caracteres gerais e estrutura dos, 95  
condução dos impulsos nervosos, 96  
lesões dos nervos periféricos, 96  
cretores, 139

espinhais  
componentes funcionais das fibras dos nervos  
espinhais, 104  
eletromiografia, 111  
fibras dos, componentes funcionais, 104  
generalidades, 104  
relação entre as raízes ventrais e os territórios de  
inervação motora, 110  
territórios cutâneos de inervação radicular, 107  
trajeto dos, 106  
nervos espinhais, 106  
unidade motora e unidade sensitiva, 110  
esplâncnicos, 140  
pélvicos, 138  
facial, 116  
glossofaríngeo, 46, 120  
hipoglosso, 46, 121  
intercostais, 106  
intermédio, 48, 113  
isquiático do cão, 31  
oculomotor, 50, 115  
olfatório, 66, 115  
óptico, 115, 291  
periféricos, lesões dos, 96  
petroso, 138  
pneumogástrico, 113  
pré-sacral, 140  
trigêmeo, 47, 115  
troclear, 115  
vago, 46  
vestibulococlear, 48, 119  
Neurinomas, 120  
Neurofisina, 222  
Neuróglia, 28  
do sistema nervoso  
central, 29  
periférico, 31  
Neuroimagem  
funcional, 144, 308  
ressonância magnética, 307  
funcional, 311  
tomografia  
computadorizada, 307  
por emissão de pósitrons, 311  
Neuromas, 976  
Neurônio(s)  
aférente, 2, 4  
alfa, 146



- atividade elétrica dos, 22
- axônio, 22
  - curto, 146
- bipolares, 23
- classificação quanto a seus prolongamentos, 23
- cordonais, 146
- corpo celular, 19
- de associação, 5
- dendritos, 20
- eferente, 2, 5
- fluxo axoplasmático, 24
- fundamentais do sistema nervoso, 4
- gama, 146
- internunciais, 5, 146
- medulares, classificação, 146
- migração de, 12
- motor, 2, 5
- neurosecretor do núcleo supra-óptico de macaco guariba, 223
- noradrenérgico periférico, 25
- piramidais, 21
- pós-ganglionares, 125
- pré-ganglionares, 125
- primeiros, 1
- pseudounipolares, 23
- radiculares, 146
- sensitivos, 2, 4
- sinapses, 24
- Neuropatias, 111
- Neuróporo
  - caudal, 8
  - rostral, 8
- Neurosecreção, 222
- Neurotransmissor, 24, 127
  - inativação do, 28
- Nevralgia, 120
- Nistagmo, 120, 182
- Nociceptores, 98
- Nódulo de Ranvier, 32
- Noradrenalina, 25, 127
- Núcleo(s), 143
  - accumbens*, 69, 265
  - ambíguo, 156, 157, 178
  - caudado, 69
  - centromediano, 228
  - cocleares, 164
  - cuneiforme, 156
  - da coluna eferente
    - somática, 176
    - visceral, 176
  - da formação reticular, 195
  - da rafe, 195
  - de base, estrutura e funções, 235-240
  - de Edinger-Westphal, 171, 177
  - de nervos cranianos, 156
    - conexões dos, 179
  - denticado, 206
  - do abducente, 175
  - do facial, 178
  - do hipoglosso, 156, 175
  - do nervo abducente, 165
  - craniano - alguns reflexos integrados no tronco encefálico, 175-184
    - facial, 165
    - oculomotor, 171
    - trigêmeo, 166
    - trocLEAR, 171
    - vestibulococlear, 164
  - do oculomotor, 175
  - do trato
    - espinhal do nervo trigêmeo, 157, 179
    - mesencefálico do nervo trigêmeo, 178
    - solitário, 157
  - do troclear, 175
- dorsal do vago, 48, 157, 177
- dorsomedial, 228
- emboliforme, 206
- fastigial, 206
- globoso, 206
- grácil, 156
- interpósito, 208
- intralaminares, 228
- lacrimar, 166, 177
- lentiforme, 69
- magno da rafe, 195
- mastigador, 166
- motor do trigêmeo, 177
- parabducente, 199
- pedúnculo-pontino, 197
- pontinos, 163
- reticular, 230
- rubro, 171
- salivatório, 157, 177
  - inferior, 157
  - superior, 166
- septais, 264



- sensitivo principal, 179
  - torácico, 147
  - ventral, 229
  - vestibulares, 157, 164
- O**
- Oligodendrócitos, 29
  - Organogênese, 7
  - Órgão(ões)
    - circunventriculares, 92
    - neurotendinosos, 101
  - Osmorreceptores, 98
- P**
- Papila óptica, 291
  - Paquimeninge, 42, 71
  - Paralisia(s), 185
    - espásticas, 186
    - faciais, 190
    - flácidas, 186
    - infantil, 186
    - periféricas, 190
  - Paresia, 185, 254, 298
  - Parestesia, 186
  - Pattern generators*, 199
  - Pedúnculo(s)
    - cerebelar(es), 52
      - inferior, 46
      - superiores, 48, 3
    - cerebral(is), 50
      - base do, 170
  - Pele, receptores somáticos da, 99
  - Perda
    - da sensibilidade
      - térmica, 187
      - vibratória, 186
    - do equilíbrio, 215
  - Pericário, 19
  - Perineuro, 32
  - Perturbações
    - motoras, 192
    - sensitivas, 192
  - Pia-máter, 42, 76
  - Pinealócitos, 232
  - Prímide(s), 45
    - decussação das, 46
  - Piscar, reflexo de, 182
  - Pithecanthropus erectus*, 70
  - Placa(s)
    - motoras, 27, 102
    - neural, 7
  - Planejamento motor, 254
  - Plegia, 185
  - Plexo(s)
    - basilar, 76
    - braquial, 107
    - cardíaco, 139
    - celíaco, 140
    - corioide(s), 9
      - do quarto ventrículo, 49
      - do terceiro ventrículo, 53
    - da cavidade
      - abdominal, 130
      - pélvica, 140
      - torácica, 139
    - de Auerbach, 138
    - de Meissner, 138
    - entéricos, 140
    - hipogástrico, 140
    - viscerais, conceito, 139
  - Poliomielite, 186
  - Polirradiculoneuropatia aguda pós-infecciosa, 34
  - Ponte, 46
    - base da, 163
    - estrutura da
      - parte
        - dorsal ou tegmento, 164
        - ventral ou base, 163
    - formação reticular da, 167
    - lesões da, 190
  - Portão da dor, 148
  - Postura
    - controle da, 199
    - manutenção do, 214
  - Potencial de ação, 28
  - Pregas
    - da dura-máter do encéfalo, 71
    - funcionais, 103
  - Preservação sacral, 188
  - Profera, filo, 1
  - Proliferação neuronal, 10
  - Propriocepção consciente, 152
  - Proprioceptores, 99
  - Prosencéfalo, 9
  - Prosopagnosia, 252
  - Protoplasma, propriedades do, 1
  - Psicocirurgia, 256



Psicofarmacologia e sistemas modulatórios, 203

Ptose palpebral, 193

Pulvinar, 54, 227

do tálamo, 49, 4

Pupila

dilatação da, 193

inervação simpática da 136

Putâmen, 69

## Q

Quadrantanopsias, 294

Quarto ventrículo, 46

abertura do, 156

mediana do, 49

assoalho do, 48

plexo corioide do, 49

situação e comunicações, 48

teto do, 48

Quiasma óptico, 53, 54

Quimiorreceptores, 98

## R

Radiação óptica, 291

Rafe

mediana, 195

núcleos da, 195

Raiz

bulbar, 46

espinal, 120

motora do nervo trigêmeo, 47

sensitiva do nervo trigêmeo, 47

Ramo

dorsal, 106

ventral, 106

Reação de alarme, 128

Receptor(es), 2, 275

auditivos, 287

classificação

fisiológica dos, 98

morfológica dos, 98

encapsulados, 100

especificidade dos, 98

livres, 99

olfatórios, 284

vestibulares, 288

Rechaço, 216

Recompensa

áreas de, 267

sistema no encéfalo, 267

Reflexo(s)

consensual, 183

corneano, 181

cornicopalpebral, 181

da medula espinal dos vertebrados, 3

de "coçar" do cão, 4

de movimentação dos olhos por estímulos

vestibulares, 182

de piscar, 182

do vômito, 183

fotomotor direto, 182

integração de, 199

intersegmentares, 146

lacrimal, 181

mandibular, 180

mentoniano, 180

miotático, 100

origem de alguns, 1

patelar, 3

pupilares, 182

importância clínica dos, 183

Região hipotalâmica, esquema, 218

Relações talamocorticais, 230

Respiração, controle da, 200

Retina

estrutura da, 290

nasal, 291

neurônios da, 290

temporal, 291

Retinotopia, 251

Rigidez, 239

Rinocéfal, 66

Ritmo circadiano

geração e regulação de, 223

vigília-sono, sincronização, 233

Rombocéfal, 9

## S

Saco dural, 42

Segmentos medulares, 39

Segundo mensageiro, 27

Seio(s)

carotídeo, 124

cavernoso, 75

da dura-máter, 75

esfenoparietal, 76

intercavernosos, 75

petroso, 76

sagital, 75



- transverso, 75
- Sensibilidade, 99
  - alterações da, 186
  - controle eferente da, 198
  - vibratória, 152
    - perda da, 186
- Septo
  - intermediário posterior, 151
  - pelúcido, 64
- Serotonina, 25
- Sinal de Babinski, 185
- Sinapse(s), 2
  - axoassônicas, 26
  - axodendríticas, 26
  - axossomáticas, 26
  - com neurônios, 151
  - direcionadas, 27
  - elétricas, 24
  - eliminação de, 11
  - interneurais, 24
  - neuroefetadoras, 24
  - química(s)
    - interneurais, 26
    - neuroefetadoras, 27
  - zona ativa da, 27
- Síndrome(s)
  - adiposogenital de Fröhlich, 222
  - cerebelares, 215
  - da artéria cerebelar inferior posterior, 189
  - de Benedikt, 193
  - de Brown-Séquard, 186
  - de emergência de Cannon, 128, 266
  - de Guillain-Barré, 34
  - de Horner, 138, 190
  - de inatenção, 257
  - de Korsakoff, 273
  - de Millard-Gubler, 190
  - de negligência, 257
  - de Parinaud, 193
  - de Wallemborg, 189
  - de Weber, 193
  - do ângulo ponto-cerebelar, 120
  - do cerebrocerebelo, 216
  - do neurônio motor, 186
  - do vestibulocerebelo, 215
  - espinocerebelo, 216
  - piramidal, 305
- Siringomielia, 188
- Sistema(s)
  - ativador reticular ascendente, 196
  - de neurônios-espelhos, 255
  - de recompensa no encéfalo, 267
  - dopaminérgico mesolímbico, 267
  - endócrino, regulação do, 222
  - imunitário, regulação do, 234
  - límbico
    - componentes relacionados com as emoções, 263
    - conexões com, 219
    - histórico e conceito, 261
  - mesolímbico, 265
  - modulatórios de projeção difusa
    - aspectos gerais, 201
    - neurônios e vias
      - adrenérgicas, 202
      - colinérgicas, 203
      - dopaminérgicas, 202
      - histaminérgicas, 203
      - noradrenérgicas, 201
      - serotoninérgicas, 201
  - nervoso
    - autônomo
      - anatomia do simpático, parassimpático e dos plexos viscerais, 131-141
      - aspectos gerais, 123-130
      - controle do, 199
      - organização geral, 125
    - central, 2, 14
      - importância da vascularização do, 83
      - neuróglia do, 29
    - da vida de relação, 15
    - de um mamífero, organização geral, 17
    - desenvolvimento do, 7
    - divisões do, 13
    - embriologia, divisões e organização geral, 7-17
    - evolução dos três neurônios principais do, 4
    - filogênese do, alguns aspectos, 1-5
    - organização geral, 16
    - parassimpático
      - parte craniana do, 138
      - parte sacral do, 138
    - simpático
      - aspectos anatômicos, 131
      - e parassimpático, diferenças entre, 126, 127, 128
      - localização dos neurônios pós-ganglionares simpáticos, 134
    - somático eferente e visceral eferente ou autônomo,



- diferenças entre, 124
- visceral, 15, 123
- aférente, 124
- parassimpático, parte craniana do, 137
- porta-hipofisário, 223
- Somitos, 8
- pré-ópticos, 114
- Sono
  - REM, 197
  - traçados de, 196
- Subiculum*, 68
- Substância(s)
  - branca, 31, 148, 153
  - do cérebro
    - fibras de projeção, 243
    - fibras de associação
      - inter-hemisféricas, 241
      - intra-hemisféricas, 241
  - cinzenta, 31, 143
  - divisão da, 144
  - homóloga à medula, 155
  - própria do tronco encefálico, 155
  - gelatinosa, 144
  - P, 25
  - perfurada posterior, 50
- Subtálamo, 54
- estrutura e funções do, 231
- Sulco(s), 57
- basilar, 48
- calcarino, 64
- central, 57
- circular da ínsula, 64
- de Rolando, 57
- de Sylvius, 57
- do cíngulo, 64
- do corpo caloso, 64
- do hipocampo, 64
- hipotalâmico, 53
- intermédio posterior, 46
- lateral, 57
- limitante, 9, 48
- medial do pedúnculo, 50
- mediano, 48
- posterior, 46, 3
- neural, 7
- olfatório, 66
- parietoccipital, 59, 64
- subparietal, 64

## T

- Tabes dorsalis*, 186
- Tálamo, 54
- estrutura e funções do
  - núcleos do tálamo, 227
  - relações talamocorticais, 230
- funções do, 230
- núcleos do
  - grupo
    - anterior, 227
    - lateral, 229
    - medial, 228
    - mediano, 228
    - posterior, 227
- pulvinar do, 49
- tubérculo anterior do, 54
- Tato
  - discriminativo, 152
  - epicrítico, 152
  - espinotalâmico, 152
  - protopático, 152
- Tecido
  - conjuntivo, 42
  - nervoso
    - correlações anatomo-clínicas, 34
    - fibras nervosas, 31
    - nervos, 32
    - neuróglia, 282
- Técnica de Gomori, 222
- Tegmento
  - da ponte, 164
  - do mesencéfalo, 171
- Tela corioide, 9, 53
- Telencéfalo, 9
- Terceiro ventrículo, 53
- plexos corioides do, 53
- Terminação(ões)
  - eférentes
    - viscerais, 103
    - somáticas, 102
  - nervosas, 14
  - generalidades, 97
  - motoras, 102
  - sensitivas, 23, 98
- Termorreceptores, 98
- Territórios cutâneos de inervação radicular, 107
- Teto do
  - mesencéfalo, 49, 169



- quarto ventrículo, 48
  - Tímpano, corda do, 138
  - To fight or to flight*, 128, 266
  - Tonsilas, hérnias das, 81
  - Tônus muscular, controle do, 214
  - Topografia vertebromedular, 41
  - Traçados do sono, 196
  - Trajetos(s)
    - central, 275
    - das fibras nas vias ópticas, 291
    - periférico, 275
  - Transmissão sináptica, 27
  - Transtorno obsessivo-compulsivo, 240
  - Trato(s), 148
    - corticospinhais, 149, 298
    - cruzados, 187
    - espinotalâmicos laterais, 188
    - hipotálamo-hipofisário, 219
    - identificação de, 148
    - mesencefálico do trigêmeo, 166
    - não cruzados na medula, 187
    - óptico, 49
    - rubroespinal, 149
    - túbero-infundibular, 219, 223
  - Trezeiro ventrículo, 53
  - Tremor, 216
  - Trígono
    - do nervo hipoglosso, 48
    - habênula, 54
    - olfatório, 66
  - Tronco
    - do nervo espinal, 104
    - encefálico
      - bulbo, 45
      - estrutura do, 155
      - generalidades sobre, 45
      - mesencéfalo, 49
      - ponte, 46
      - quarto ventrículo, 48
      - vista ventral, 46
      - vagal, 140
  - Túber cinéreo, 53, 54
  - Tubérculo(s)
    - anterior do tálamo, 54
    - do núcleo
      - cuneiforme, 46
      - frágil, 46
  - Tubo neural
    - cavidades do, 10
    - dilatações, 9
    - fechamento, 8
    - paredes do, 8
    - secção transversal do, 9
- U**
- Úncus, hérnias do, 81
  - Unidade
    - motora, 110, 146
    - sensitiva, 110
- V**
- Vascularização
    - da medula, 90
    - do encéfalo, 83
      - arterial, 84
      - fluxo sanguíneo cerebral, 83
      - venosa, 88
    - do sistema nervoso central
      - angiografia cerebral, 90
      - importância da, 83
      - vascularização da medula, 90
  - Vasopressina, 222
  - Ventriculo(s)
    - encefálicos, 59
    - laterais, plexos coróides dos, 68
  - Vérnis, 50
  - Vertebrados, reflexos da medula espinal dos, 3
  - Vesícula(s)
    - agranulares, 25, 127
    - encefálicas primitivas, 9
    - granular, 127
    - óptica, 290
    - pré-sinápticos, 25
    - sinápticos, 25, 103
    - telencefálicas laterais, 10
  - Vestibulocerebelo, 209, 210
    - conexões eferentes do, 212
  - Via(s)
    - aferentes que penetram no sistema nervoso central por nervos
      - cranianos, 282
      - espinhais, 276
    - ascendentes, 150
    - auditiva(s), 287
      - representação esquemática da, 289
    - córtico-ponto-cerebelar, 213
    - da analgesia, 294, 295



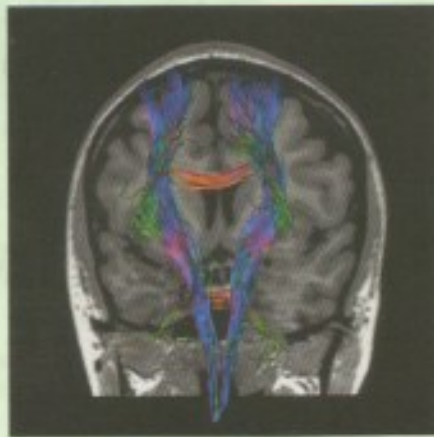da sensibilidade visceral, 280  
de dor e temperatura, 276  
de pressão e tato protopático, 278  
de propriocepção inconsciente, 280  
dento-tálamo-cortical, 213  
descendentes, 149  
dopaminérgicas centrais, 203  
eferentes  
  somáticas, 297  
  viscerais do sistema nervoso autônomo, 297  
gustativa, 284  
  representação esquemática, 285  
neoespinotalâmica, 276  
olfatória, 284  
  representação esquemática, 286  
óptica, 290  
paleoespinotalâmica, 276  
serotoninérgicas centrais, 202  
trigeminais, 282

vestibulares, 288  
Vigília, traçados de, 196  
Vigília-sono, ciclo, 197  
  estados do, características, 198  
Vírus  
  da varicela zóster, 35  
  rábico, 34  
Viscerosceptores, 99  
Volemia, 221  
Vômito  
  centro do, 183  
  reflexo do, 183  
  esquema do, 184

## Z

Zona ativa da sinapse, 27





**N**euroanatomia Funcional surge em sua 3ª edição integralmente reescrita, ampliada e atualizada.

Para os que acompanham sua trajetória de sucesso, uma, senão a principal razão, é a sua reconhecida didática, já que foi elaborada a partir das aulas do curso de Neuroanatomia ministrado pelo Professor Angelo Machado.

O livro segue, pois, a orientação dada nesse curso, no qual os alunos inicialmente tinham uma semana de práticas intensivas de anatomia macroscópica em peças anatômicas de medula e encéfalo estudadas tendo como roteiro os Capítulos 4 e 9 do livro. Seguindo-se ao conhecimento macroscópico do sistema nervoso central, os alunos estavam aptos a estudar e entender a estrutura, funções e correlações anatomoclínicas de várias partes desse sistema, isso em aulas teóricas, tendo o livro como apoio didático.

É importante frisar que a coautora do livro é a Dra. Lucia Machado Haertel, neurologista infantil, filha do Professor Machado. Sua contribuição veio enriquecer os aspectos anatomoclínicos de vários capítulos, tornando o estudo mais atraente e interessante, ao correlacionar os aspectos morfofuncionais com os clínicos – o que muito ajudará o estudante a fixar a matéria.

*Neuroanatomia Funcional* apresenta 32 Capítulos, sendo o último um atlas de secções do cérebro, de modo a permitir a rápida visualização das estruturas e suas relações topográficas com as estruturas vizinhas. Foram acrescentadas imagens de tractografia, demonstrando fibras e conexões obtidas com auxílio da Ressonância Magnética (RM).

As estruturas, cujos conhecimentos funcionais foram modificados em razão dos recentes conhecimentos, incluem: (1) órgão subformicial (não citado na 2ª edição), (2) habênulas, (3) insula, (4) giro do cíngulo, (5) amígdala, (6) núcleo reticular do tálamo, (7) glândula pineal, (8) sistema dopaminérgico mesolímbico, (9) barreiras encefálicas, (10) no estudo do córtex cerebral, sua estrutura foi simplificada para dar lugar às novas informações obtidas pela Ressonância Magnética Funcional, (11) no estudo das áreas corticais motoras introduziu-se o conceito de "neurônios-espelho", e (12) ao discutir o hipocampo introduziu-se o conceito de "neurônio de lugar".

*Neuroanatomia Funcional*, 3ª edição, tem como público os estudantes de graduação em medicina, psicologia, fisioterapia, terapia ocupacional e fonoaudiologia.

É edição, pois, que vencendo o tempo e os conhecimentos por ele descobertos mantêm-se integralmente atualizada e com sua preciosidade didática mantida.

ISBN: 978-85-388-0457-4



9 788538 804574



0009208063